Boerhaave Syndrome After Excess Water Consumption

Aşırı Su Alımı Sonrası Gelişen Boerhaave Sendromu

Boerhaave Sendromu/ Boerhaave Syndrome

Birdal Güllüpınar, Gülsüm Limon, Gürkan Ersoy, Sedat Yanturalı
Dokuz Eylül Üniversitesi Tıp Fakültesi, Acil Tıp Anabilim Dalı, İzmir, Türkiye

29-31 Ekim 2010 tarihleri arasında Antalya'da yapılan "II. EurAsian Congress on Emergency Medicine" kongresinde "poster bildiri" olarak sunulmuştur.

Özet

Boerhaave sendromu, şiddetli öğürme ve kusma sonrası özefagusun tam kat yırtılmasıdır. Etiyolojide en sık neden kusmadır. Klasik bulgusu Mackler triadı olup kusma, göğüs ağrısı ve subkutanöz amfizemi içerir. Erken tanı ve tedavisi ölümcül komplikasyonların önlenmesi için önemlidir. Yazımızda nadir görülen, acil servise göğüs ağrısı-nefes darlığı şikayeti ile gelen ve Boerhaave sendromu tanısını koyduğumuz olguyu sunduk.

Anahtar Kelimeler

Boerhaave Sendromu; Spontan Özofagus Perforasyonu; Cerrahi Tedavi

Abstract

Boerhaave syndrome is full- thickness perforation of the esophagus after forceful retching and emesis. The most common etiological factor is emesis. It's classic finding is Mackler triad which includes vomiting, chest pain and subcutaneus emphysema. Rapid diagnosis and treatment is important in order to prevent life-threatining complications. We reported a rare case that came to the emergency department complaining of chest pain and shortness of breath and diagnosed as Boerhaave syndrome.

Keywords

Boerhaave Syndrome; Spontaneous Esophageal Perforation; Surgery Therapy

DOI: 10.4328/JCAM.889 Received: 08.01.2012 Accepted: 25.02.2012 Printed: 01.03.2015 J Clin Anal Med 2015;6(2): 251-253
Corresponding Author: Birdal Güllüpınar, Vali Hüseyin Öğütçen Bulvarı, Korutürk Mahallesi, Ilıca Apt. 37/3 35220 Balçova, İzmir, Türkiye.
T.F.: +90 2324122701 GSM: +905419400369 E-Mail: birdalg@yahoo.com

Giriş

Boerhaave sendromu, spontan özefagus perforasyonunun nadir görülen bir durumudur. Hayatı tehdit eden bir durum olup erken tanı ve acil tedavi gerektirir. Boerhaave sendromu kusma ve öğürmeleri takiben özefagusun kardiyoözefageal bileşkede vertikal ve tam kat yırtılması halidir ve distal özefagusta intraluminal basıncın ani artışı sonucu oluşur [1-3]. Etiyolojiden en sık kusma ve öğürme sorumludur. Klasik olarak kusma sonrası olan göğüs/sırt ağrısı ve subkutanöz amfizem ortaya çıkar [4,5]. Yanlış tanı oranı sık olduğundan genelde geç tanı alır. Yazımızda nadir görülen, acil servise göğüs ağrısı-nefes darlığı şikayeti ile gelen ve Boerhaave sendromu tanısını koyduğumuz olguyu sunup, tanı ve tedavi yöntemlerini literatür bilgileri eşliğinde gözden geçirdik.

Olgu Sunumu

Bilinen 10 yıldır hipertansiyon, 25 yıldır Nörofibramatozis tip 1 hastalığı olan ve travma öyküsü olmayan 58 yaşında bayan hasta, ultrasonografi tetkiki için 2-3 saat içerisinde yaklaşık üç litre su içtikten sonra öğürme ve kusma sonrası olan göğüs ağrısı-nefes darlığı ile acil servise müracaat etti. Geliş vital bulguları; tansiyon:130/79 mmHg, nabız: 115 /dk., solunum sayısı: 22 /dk., ateş: 38,1o C ve oksijen satürasyonu: %96 (O2'li) idi. EKG'si sinüs ritmiydi. Fizik muayenesinde genel durum iyi, bilinç açık, koopere, oryente idi. Baş ve boyun bakısında yaygın cilt altı amfizemi mevcuttu. Kardiovasküler muayenesi taşikardi harici normaldi. Solunum sistemi muayenesinde yaygın cilt altı amfizem, sol akciğerde solunum sesi azalmış ve bazalde raller mevcuttu. Batın ve nörolojik muayenesi olağandı. Hastaya bilgisayarlı toraks tomografisi çekildi. Boyunda ve toraks duvarında cilt altı, kas ve fasya yapıları arasında yaygın amfizem ve eşlik eden pnömomediastinum izlenmekteydi. Trakea ve ana bronş yapıları olağan ve bilateral akciğer bazallerinde solda daha belirgin konsolidasyon alanları izlenmekteydi. Solda fissüre de uzanan plevral effüzyon mevcuttu (Şekil 1-2). Özefagogastrik bileşkede ve hiatus düzeyinde serbest hava dansiteleri görüldü. Hastaya dâhiliye ve genel cerrahi konsültasyonu istendi. Üst gastrointestinal sistem endoskopik tetkikinde özefagus distalinde z çizgisi düzeyinde 1 cm'lik perforasyon alanı izlendi. Endoskopik olarak perforasyon alanına klips konuldu ve ürografinle özefagus pasaj grafisi sonrası kaçak tespit edildi (Şekil 3-4). Hasta acil torakotomi operasyonuna alındı. Operasyon sonrası dönemde sorunu olmayan hasta hastane başvurusunun 11. gününde taburcu edildi.

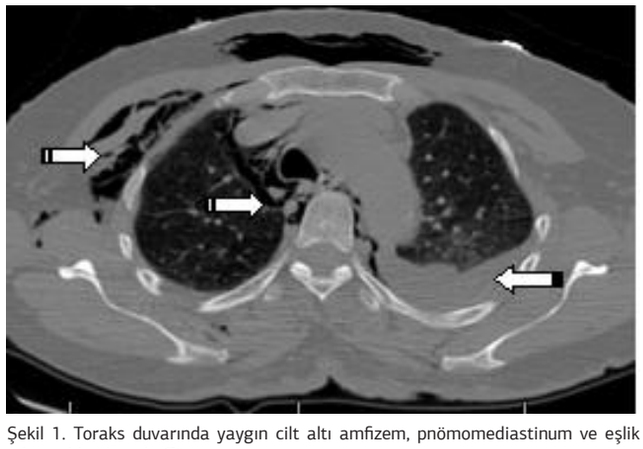

Şekil 1. Toraks duvarında yaygın cilt altı amfizem, pnömomediastinum ve eşlik eden solda plevral effüzyon

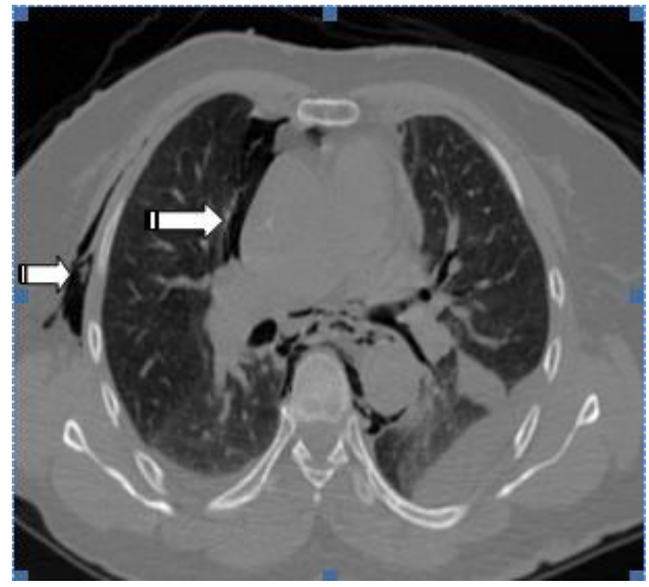

Şekil 2. Toraks duvarında cilt altı amfizem, pnömomediastinum ve eşlik eden solda plevral effüzyon

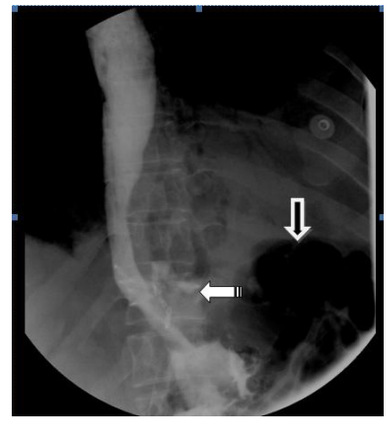

Şekil 3. Ürografinle özefa¬gus pasaj grafisi sonrası serbest hava dansiteleri ve kaçak görünümü



Şekil 4. Ürografinle özefa¬gus pasaj grafisi sonrası serbest hava dansiteleri görünümü

Tartışma

İlk defa 1704 yılında Hollandalı hekim Boerhaave tarafından tarif edilmiştir. Erkeklerde kadınlara göre 5 kat fazladır. Etiyolojide en sık kusma ve öğürme sonrası oluşurken, daha nadır nedenler arasında gerilme, doğum, şiddetli öksürük, künt travma, epilepsi, astım ve zorlu yutkunma yer alır. Bizim hastamızda da en sık neden olan öğürme ve kusma sonrası bu sendrom görülmüştür.

Özofagusta seroza katı bulunmadığı için, sindirim sisteminin diğer bölümlerine kıyasla düşük basınçlara bile karşı koyamayıp yırtılabilir. Kusma sırasında özofagus alt bölümünün çapı normalin beş misline veya daha yüksek değere ulaşabilir. Kusma sırasında negatif göğüs-içi basıncının artması lümen çapında ani değişiklikler ortaya çıkararak rüptür için uygun ortam yaratır [6]. Özefagus perforasyonu özefagusun en zayıf yeri olan distal özefagusun solunda görülür [7]. Boerhaave sendromunun klasik bulgusu; Mackler triadı olarak bilinen kusma veya öğürtü, göğüs/sırt ağrısı ve subkutanöz amfizem olmasına rağmen ve bu birliktelik %10'dan daha az hastada görülür [4,5]. Bizim hastamızda bu triad bulgularının hepsi de görülmekteydi. Ayrıca olgularda dispne, hematemez, taşikardi, takipne, ateş olabilir. Dispneik hastalarda pnömomediastinum ya da sol plevral sıvı varlığında bu sendromdan şüphelenilir [8-10]. Bu hastaların çoğunda bul-

gular atipiktir ve bu nedenle tanı sıklıkla gecikir ve/veya atlanır. Tanı nadiren 24 saat içinde konur. Bir vaka serisinde 1/3 olguda tanı çekilen bilgisayarlı tomografi (BT) ile tesadüfen konulmuştur [11]. Bizim hastamızda ise hastanın semptomlarının ağır olması nedeniyle acil başvurusu sonrası ilk 24 saatte tanısı konuldu ve cerrahi tedaviye alındı.

Tedavi edilmeyen hastalarda mortalite %100' dür. Perforasyon bölgesine göre önce kimyasal mediastenit, ampiyem ve peritonit daha sonra aerobik ve aneorobik enfeksiyonla birlikte nekrotizan süper enfeksiyonun yayılımı ile sepsis ve şok gelişir [10]. Mortalite ve morbiditenin yüksek olmasının başlıca nedeni, enfeksiyöz komplikasyonlardır. Komplikasyon ve mortalitenin artışı tedavi başlayana kadar geçen süreye bağlıdır. Konservatif tedaviyle bile mortalite oranı %20-30 'lardadır [12]. Bu nedenle erken dönemde tanı koyup hızla tedaviye başlanmalıdır. Mortalite ve morbidite oranları ilk 12-24 saat sonra artmaya başlar [13].

Başlangıçta tanı atlanabilir ve/veya geç tanı konulabilir [14]. En yaygın yanlış tanı peptik ülser perforasyonudur sonra akut miyokard enfaktüsü, pulmoner tromboemboli, pankreatit gelir. En önemli tanı yöntemi şüphelenmektir. Klinik olarak Boerhaave sendromu şüphesi olan olgularda PA akciğer grafisi, bilgisayarlı tomografi (BT), bronkoskopi ve özefagografi yapılabilir [12,15-17].

Bu olgularda PA akciğer grafisi nonspesifik olup atelektazi, plevral effüzyon, infiltrasyon, hidropnömotoraks ve pnömomediastinum; BT'de periözefagial hava koleksiyonu, pnömomediastinum, cilt altı amfizem, plevral effüzyon, infiltrasyon ve atelektazi izlenebilir. Periözefagial hava koleksiyonu bazen periaortik, intraspinal ve intra abdominal alanlara da uzanım gösterebilir [18].

Klinik olarak Boerhaave sendromu şüphesi olan olgularda radyolojik olarak önce PA akciğer grafisi çekilmesi dikkatli değerlendirme sonrası patoloji görülemediyse ama şüphenin devamı halinde BT çekilmelidir. Bizim hastamızda diğer tanılarıda dışlamak adına toraks BT çekilmiştir.

Ayırıcı tanı; karın ağrısı son derece şiddetli olup şiddet ve yayılma yönünden çoğu kez duodenal ülser perforasyonu veya pankreatit nedeniyle ortaya çıkan ağrıları andırır. Göğüste hissedilen ağrı ise dissekan aorta anevrizması veya miyokard enfarktüsü ağrılarını andırır [16].

Boerhaave sendromu tedavisi konservatif, endoskopik veya cerrahi olmak üzere üçe ayrılır. Sepsis bulguları yoksa ve 48 saat içinde tanı konulmuşsa endoskopik tedavi yapılmalıdır. 48 saat içinde tanı konulmuş ve sepsis bulguları varsa cerrahi tedavi yapılmalıdır. Tanı 48 saat sonra konulmuşsa konservatif tedavi eğer sepsis bulguları varsa cerrahi tedavi önerilir [12]. Bizim hastamız 48 saatin altında başvuru ve sepsis bulguları olmadığından öncelikle endoskopik tedavi yapılmıştır. Ancak bu tedavinin başarısız olması sonrası cerrahi tedaviye alınmıştır.

Konservatif tedavide oral alımın kısıtlanması, nasogastrik tüp yerleştirilmesi ve intravenöz antibiyoterapi vardır [19,20]. Cerrahi tedavi plevral kaviteye rüptür durumlarında tercih edilir çünkü kontaminasyon en yakın zamanda torasik drenaj ile temizlenmek zorundadır. Unutmayalım ki özefagus perforasyonunda altın dönem ilk 12 saattir [21].

Sonuç

Spontan özefagus perforasyonunun prognozu erken tanı ve uygun tedaviye bağlı olarak değişir. Hastalığın ne kadar erken tanısı konulup gerekli tedavi yapılırsa mortalitenin de o kadar azaldığı bilinmelidir (13). Bu hastalığın mortalitesi yüksek olmasına rağmen acil serviste geç tanı konabiliyor. Acil servis hekimi bulantı-kusma-öğürme sonrası ani gelişen, göğüs ağrısı ve subkutan amfizem varlığında Boerhaave sendromu düşünmelidir.

Çıkar Çakışması ve Finansman Beyanı

Bu çalışmada çıkar çakışması ve finansman destek alındığı beyan edilmemiştir.

Kaynaklar

1. Singh GS, Slovis CM. 'Occult' Boerhaave's syndrome. J Emerg Med 1988;6(1):13-6.
2. Bjerke HS. Boerhaave's syndrome and barogenic injuries of the oesophagus. Chest Surg Clin N Am 1994;4(4):819-25.
3. Younes Z, Johnson DA. The spectrum of spontaneous and iatrogenic esophageal injury. J Clin Gastroenterol 1999;29(4):306-17.
4. Rochford M, Kiernan TJ. Images in emergency medicine, Boerhaave's syndrome (spontaneous esophageal rupture). Ann Emerg Med 2007;49(6):746-77.
5. Griffin SM, Lamb PJ, Shenfine J, Richardson DL, Karat D, Hayes N. Spontaneous rupture of the oesophagus. Br J Surg 2008;95(9):1115-20.
6. Curci JJ, Horman MJ. Boerhaave's syndrome: The importance of early diagnosis and treatment. Ann Surg 1976;183(4):401-8.
7. Hingston CD, Saayman AG, Frost PJ, Wise MP. Boerhaave's syndrome- Rapidly evolving pleural effusion; a radıographic clue. Minerva Anestesiol 2010;76(10):865-7.
8. Jagminas L, Sılverman R. Boerhaave's sydrome presenting with abdominal pain and right hydropneumothorax. Am J Emerg Med 1996;14(1);53-6.
9. Brandley L, Miller JI Jr, Mansour KA. Esophageal perforation: Emphasis on management. Ann Thorac Surg 1996;61(5):1447-52.
10. Handy JR, Reed CE. Esophageal injury, Perforation,Chemical burns, foreign Bodies,and bleeding, Baue AE. Gleen's Thoacic and Cardiovascular Surgery. London. Prentice-Hall international.1996.
11. Wolfson D, Barkin JS. Treatment of Boerhaave's syndrome. Curr Treat Options Gastroenterol 2007;10(1):71-7.
12. de Schipper JP, Pull ter Gunne AF, Oostvogel HJM, van Laarhoven CJ. Spontaneous rupture of the oesophagus: Boerhaave's syndrome in 2008. Dig Surg 2009;26(1):1-6.
13. Mason GR. Esophageal perforations, anostomic leaks and strictures:the rol of prostheses. Am J Surg 2001;181(3):195-7.
14. Brauer RB, Lieberman-Meffert D, Stein HJ, Bartels H, Siewert JR. Boerhaave's sydrome:analysis of the literature and report of 18 new cases. Dis Esophagus 1997;10(1):64-8.
15. De Lutio Di Castelguidone E, Pinto A, Merola S, Stavolo C, Romano L. Role of spiral and multislice computed tomography in the evaluation of traumatic and spontaneous oesophageal perforation. Our experience Radiol Med 2005;109(3):252-9.
16. Teh E, Edwards J, Duffy J, Beggs D. Boerhaave's syndrome: a review of management and outcome. Inter Cardiovasc Thoracic Surg 2007;6(5):640-3.
17. Chikkappa MG, Morrison C, Lowe A, Gorman S, Antrum R, Gokhale J. Paediatric Boerhaave's syndrome: a case report and review of the literature. Cases J 2009;2:8302.
18. Ghanem N, Altehoefer C, Springer O, Furtwanger A, Kotter E, Schafer O, et al. Radiological findings in Boerhaave's sydrome. Emergency Radiology 2003;10(1):8-13
19. Vyvas D. Conservative management of a three-day-old esophageal perforation with feeding jejunostomy and prokinetic drug. Scand J Gastroenterol 2006;41(10):1242-4.
20. Loh HJ, Cooke DA. Partial esophageal perforation associated with cold carbonated beverage ingestion. Med J Aust 2004;181(10):554-5.
21. Cho S, Jheon S, Ryu KM, Lee EB. Primary esophageal repair in Boerhaave's sydrome. Dis Esophagus 2008;21(7):660-3.