Oh No! Pin Again! A Case of Foreign Body Aspiration

Eyvah! Yine İğne! Yabancı Cisim Aspirasyonu Olgusu

Yabancı Cisim Aspirasyonu / Foreign Body Aspiration

Birdal Gullupinar, Aydin Sarihan, Gurkan Ersoy
University Of Dokuz Eylul, Faculty Of Medicine, Department Of Emergency Medicine, Izmir, Turkey

29-31 Ekim 2010 tarihleri arasında Antalya'da yapılan "II. EurAsian Congress on Emergency Medicine" kongresinde "poster bildiri" olarak sunulmuştur.

Özet

Trakeobronşiyal sisteme yabancı cisim aspirasyonu ciddi ve ölümle sonuçlanabilen ve acil girişim gerektiren solunumsal acildir. Trakeabronşiyal yabancı cisim aspirasyonu erişkinlerde çocuklara kıyasla nadirdir. Yabancı cisim aspirasyonlarında en sık bulgu öksürüktür. Akciğer grafilerinde, radyoopak yabancı cisimler tespit edilebilir. Tanı konduktan sonra, yabancı cismin mümkün olduğunca erken çıkarılması gerekmektedir. Çıkarılma işlemi, fleksibl fiberoptik bronkoskopi veya rijid bronkoskop ile yapılmaktadır. Yazımızda, acil servisimize türban iğnesi yutma şikayeti ile başvuran hastada direkt grafilerle görüntülenemeyen son teknoloji 3D yöntemle görüntülenen türban iğnesi aspirasyonu olgusunu sunduk.

Anahtar Kelimeler

3D Bilgisayarlı Tomografi; Acil Bronkoskopi; İğne Aspirasyonu; Türban İğnesi

Abstract

Foreign body aspiration to tracheobronchial system is a serious respiratory emergency which requires emergency intervention and may result in death. Tracheobronchial foreign body aspiration is rare in adults in comparison with children. The most frequent symptom of foreign body aspiration is cough. Radio-opaque foreign bodies may be detected in relevant chest radiography. After the diagnosis is established, foreign body is to be taken out as immediate as possible. Take-out operation is conducted by flexible fiberoptic bronchoscopy or rigid bronchoscopy. In this paper, we present the case of turban pin aspiration detected on a patient, who applied to our emergency room with the complaint of turban pin swallowing, which could only be visualized by state-of-the-art technology 3D method not by direct graphies.

Keywords

3D Computed Tomography; Urgent Bronchoscopy; Aspiration of Needle; Turban Pin

DOI: 10.4328/JCAM.919 Received: 16.02.2012 Accepted: 25.02.2012 Printed: 01.03.2015 J Clin Anal Med 2015;6(2): 254-256
Corresponding Author: Birdal Güllüpinar, Vali Hüseyin Öğütçen Bulvarı, Korutürk Mahallesi, Ilıca Apt. 37/3 35220 Balçova, İzmir, Türkiye.
T.: +90 2324122701 GSM: +905419400369 E-Mail: birdalg@yahoo.com

Giriş

Trakeobronşiyal yabancı cisim aspirasyonları, her yaş grubunda görülebilen, gelişmiş tedavi tekniklerinin kullanıma girmesine rağmen hayatı tehdit edebilen bir sağlık problemidir. Yabancı cisim aspirasyon (YCA) öyküsü, çoğunlukla küçük yaştaki çocuklarda ve yaşlılarda görülmektedir [1,2]. Küçük çocuklarda boncuk, oyuncak parçaları, kuru yemiş (fındık, fıstık, ayçekirdeği vs.), okul çağı çocuklarda kurşun kalem silgisi veya plastik kalem kapağı aspirasyonları sık rastlanan solunum yolu yabancı cisimleri iken erişkinlerde ise iğne dışında kemik parçaları ve takma dişlerdir [3]. YCA'ında en yaygın klinik bulgu aralıklı öksürüktür. YCA, tekrarlayan enfeksiyonlara veya kronik akciğer hasarına sebep olabilen hatta hava yolu tıkanması ile ani ölüme neden olabilen ciddi ve hayati tehlikeye sokabilen bir problemdir. YCA' ının tanısı anamnez ve radyolojik tetkiklerle konulur. YCA'larının tedavisi fleksibl veya rijit bronkoskopi ile konulur [4]. Bu yazımızda, acil servise türban iğnesi yutma şikâyeti ile başvuran hastada direkt grafilerle görüntülenemeyen son teknoloji 3D yöntemle görüntülenen türban iğnesi aspirasyonu olgusunu sunduk.

Olgu Sunumu

25 yaşında bayan hasta, türban iğnesi yutma şikâyeti ile acil servise başvurdu. Daha önceden türban iğnesi yutma sonrası mideden endoskopik olarak çıkarılma öyküsü vardı. Özgeçmişinde herhangi bir özellik yoktu. Hasta iğne yutma sonrası ilk saatte semptomları olmadığı için başvurmazken daha sonra aralıklı öksürük yakınmaları olunca acil servise geldi. Acil serviste genel durumu iyi, bilinç açık, oryante ve koopere idi. Kan basıncı 110/75 mmHg,nabız 78 /dk, solunum sayısı 18/dk, oda havasında oksijen satürasyonu %100 olarak tespit edildi. Hastanın PA akciğer grafisi ve ayakta direkt batın grafisinde yabancı cisim tespit edilemedi (Şekil 1,2). Öksürük yakınmalarıda olunca çekilen kontrastsız bilgisayarlı toraks tomografisinde net olarak yabancı cisim görülemedi (Şekil 3). Daha sonra radyolojik teknolojiyi kullanarak oluşturulan 3D bilgisayarlı toraks tomografisinde iğnenin sol para kardiyak alanda yerleşim gösterdiği görüldü (Şekil 4,5). Hastaya göğüs hastalıkları hekimi tarafından fleksibl bronkoskopi yapıldı. Başarısız olunca da göğüs cerrahi hekimi tarafından servise yatırılarak acil olarak rijit bronkoskopi uygulandı. Hasta acil servise başvurusunun ikinci gününde şifa ile taburcu edildi.

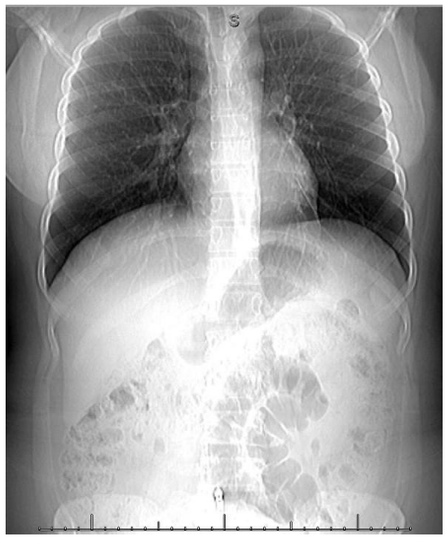

Şekil 1, 2. Direkt grafide tespit edilemeyen yabancı cisim

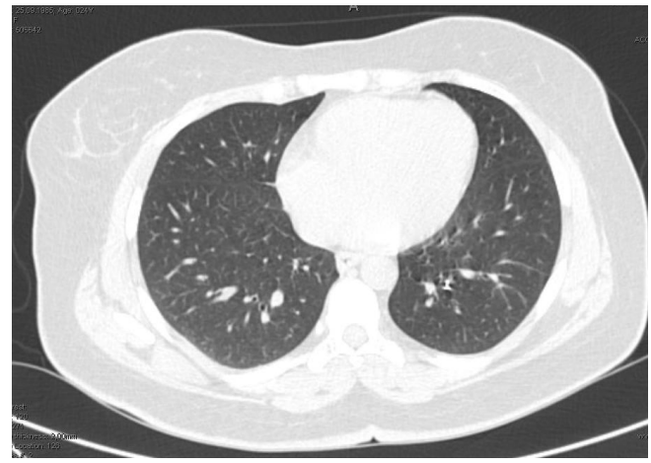

Şekil 3. Bilgisayarlı toraks tomografisinde görülemeyen yabancı cisim

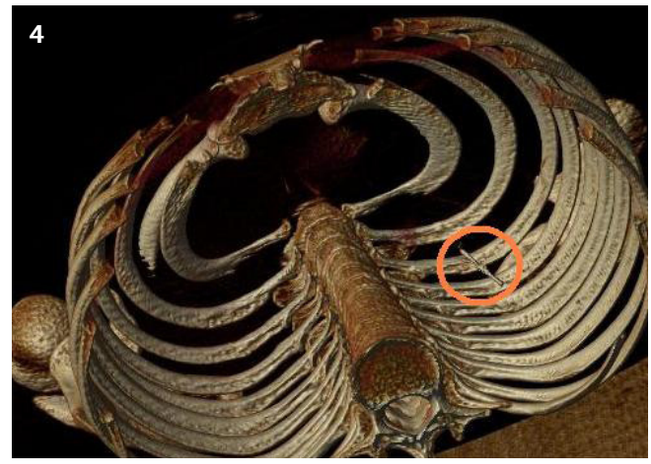

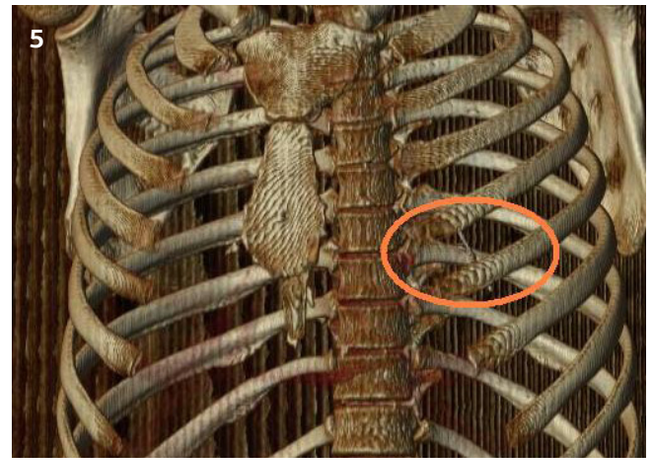

Şekil 4,5. 3D bilgisayarlı toraks tomografisinde iğnenin sol para kardiyak alanda yerleşimi

Tartışma

Trakeobronşiyal sisteme YCA ciddi ve ölümle sonuçlanabilen ve acil girişim gerektiren klinik bir durumdur. Hava yolundaki yabancı cisim, ilk defa 1897 yılında Gustav Killian tarafından çıkarılmıştır. YCA, çocukluk çağı ve yaşlılarda sık görülürken son zamanlarda inançlarından dolayı genç bayanlarda sıklığı artma eğilimindedir.

Ülkemizde son yıllarda yeni bir aspirasyon objesi ortaya çıkmıştır. Türban iğnesi sadece kullananlarda değil, ailenin çocuklarında da bir YCA risk artışına neden olabilmektedir. Genç kız ve bayanlarda türban kullanımının artmasıyla iğne aspirasyonlarında artış görülmektedir. Türban takan bayanların

her iki elleriyle türbanlarını ayarlarken genelde iğneyi dudakları arasında tutmaları sık görülür. Başörtüsünün tespiti sırasında ağıza alınan iğnenin, derin inspirum gerektiren öksürük, konuşma veya gülmeyle beraber aspire edilmesiyle oluşur [4]. Türban iğnelerinin diğer metal iğnelerden hafif olması ve boncuk kısmının ağır olması nedeniyle akciğerde daha derinlere ilerlemesine neden olur. Aspire edilen yabancı cisimlerin vertikal pozisyonu nedeniyle genellikle sağ ana bronşa ilerlediği bilinmekteyken, türban iğnesi gibi keskin ve dar çaplı yabancı cisimlerin sol tarafa gitme ihtimali daha fazladır [5]. Gülme, öksürme, konuşma gibi eylemler sırasında oluşan negatif basınç etkisiyle ve daralan sol bronşun daha fazla emme gücü oluşturmasıyla bu tip cisimlerin sol bronşa gittiği görülür [6].

Yabancı cismin alımı sonrası aşırı bir öksürük şikâyetinin ardından sıklıkla asemptomatiktir [7]. Yabancı cisim aspirasyonlarında en yaygın klinik aralıklı öksürük olarak görülmekteyse de akut solunum sıkıntısı, siyanoz, wheezing, boğulma hissi ve ateş gibi bulgular da görülebilir.

YCA'larının tanısı ayrıntılı anamnez ve radyolojik tetkiklerle konulur. Radyolojik tetkiklerden iğnenin metalik yapısından dolayı iğnenin lokalizasyon ve yerini göstermede özellikle direkt akciğer grafisi kullanılır. Ancak bizim hastamızda olduğu gibi direkt akciğer grafisi iğnenin yerini ve lokalizasyonunu göstermede yetersiz kaldı. YCA şüphesi durumunda anamnez, radyolojik ve klinik bulgu desteklemese bile bronkoskopi yapılmalıdır. Trakeobronşiyal yabancı cisimlerin erken teşhis ve tedavisi önemlidir. İğne çıkarılma işlemi, fleksibl fiberoptik bronkoskopi ile yapılabilir ancak trakeobronşiyal YCA'larında genel anesteziyle yapılan rijit bronkoskopi en etkili ve en güvenilir yaklaşımdır. Bizim hastamızda olduğu gibi fleksibl bronkoskopi başarısız olunmuş en etkili ve güvenilir yaklaşım olan rijit bronkoskopi ile iğne çıkarılmıştır. Bronkoskopik müdahale ile yabancı cisim çıkarılamayan olgulara en kısa sürede torakotomi uygulanmalıdır. Tüm teknolojik gelişmeler ile yabancı cisimlerin bronkoskopiyle çıkartılması deneyimli ellerde morbidite ve mortalite oranlarını %1'in altına düşürmüştür [8].

Sonuç

Türban iğnesi aspire edilen cisimlerden biridir. Ülkemizde iğne aspirasyonu konusunda halk eğitilmeli ve özellikle koruyucu hekimlik rolü fazla olan aile hekimlerine bu işin düşebileceği kanısındayız. Ayrıca iğnenin baş kısmının farenksten geçemeyecek kadar geniş olan ürünler üretilmesi veya iğnenin ağzına alınmaması için acı bir materyaldan yapılması ile iğne aspirasyonlarının sıklığında azalma görülebilir. Trakeobronşiyal sisteme YCA olgularda 3D bilgisayarlı toraks tomografisi ile saptama kolaylığı sağlar.

Çıkar Çakışması ve Finansman Beyanı

Bu çalışmada çıkar çakışması ve finansman destek alındığı beyan edilmemiştir.

Kaynaklar

1. Oğuzkaya F, Akçali Y, Kahraman C, Bilgin M, Sahin A. Tracheobronchial foreign body aspirations in childhood: a 10-year experience. Eur J Cardiothorac Surg 1998;14(4):388-92.
2. Baharloo F, Veyckemans F, Francis C, Biettlot MP, Rodenstein DO. Tracheobronchial foreign bodies: presentation and management in children and adults. Chest 1999;115(5):1357-62.
3. Steen KH, Zimmermann TH. Tracheobronchial aspiration of foreign bodies in children: A study of 94 cases. The Laryngoscope 1990;100(5):525-30.
4. Al-Ali MA, Khassawneh B, Alzoubi F. Utility of fiberoptic bronchoscopy for retrieval of aspirated headscarf pins. Respiration 2007;74(3):309-13.
5. Wiseman NE. The diagnosis of foreign body aspiration in childhood. J Pediatr Surg 1984;19(5):531-5.
6. Van Looij MA, Rood PP, Hoeve LJ, Borgstein JA. Aspirated foreign bodies in children: why are they more commonly found on the left? Clin Otolaryngol Allied Sci 2003;28(4):364-7.
7. Kaptanoglu M, Nadir A, Dogan K, Sahin E. The heterodox nature of "Turban Pins" in foreign body aspiration; the central anatolian experience. Int J Pediatr Otorhinolaryngol 2007;71(4):553-8.
8. Pasaoglu I, Dogan R, Demircin M, Hatipoglu A, Bozer AY. Bronchoscopic removal of foreign bodies in children: retrospective analysis of 822 cases. Thorac Cardiovasc Surg 1991;39(2):95-8.