A Case of Lung Cancer with Brain Metastases Diagnosed After Epileptic Seizure

Epileptik Nöbet Sonrası Tanısı Konulan Beyin Metastazlı Akciğer Kanseri Olgusu

Metastatik Beyin Tümörlerinde Epileptik Nöbet / Epileptic Seizure in Metastatic Brain Tumors

Murat Eroğlu[1], Rıza Sonkaya[2], Murat Velioğlu[3], İbrahim Arzıman[4]
[1]Acil Servis, Haydarpaşa Eğitim Hastanesi, İstanbul, [2]Nöroloji Servisi, Haydarpaşa Eğitim Hastanesi, İstanbul
[3]Radyoloji Servisi, Haydarpaşa Eğitim Hastanesi, İstanbul, [4]Acil Tıp Anabilim Dalı, Gülhane Askeri Tip Akademisi, Ankara, Türkiye

Özet

Epileptik nöbetler benign hastalıklarla birlikte görülebileceği gibi malign tümörlerin ilk belirtisi olabilir. Beyin metastazlarında primer odaktaki semptomlardan önce epileptik nöbetler görülebilir. Beyin metastazı tüm maligneteler için kötü prognostik faktördür ve beyine en sık akciğer kanserlerinin metastaz yaptığı bildirilmiştir. Özellikle ileri yaşlarda ortaya çıkan yeni başlangıçlı epileptik nöbetlerde etiyolojide metastatik beyin tümörlerine de sık rastlanmaktadır. Biz, ilk defa epileptik nöbetle acil servise getirilen beyin metastazı yapmış akciğer kanserli hastayı sunduk.

Anahtar Kelimeler

Epileptik Nöbet; Metastaz; Beyin Tümörü

Abstract

Epileptic seizures can accompany benign diseases, also can be the first sign of malign tumors. In brain metastasis, epileptic seizures can be seen before the symptoms of the primary lesion. Brain metastasis is bad prognostic factor in all malignancies and it is determined that lung cancers are the most metastatic tumors to the brain. Especially in new onset epileptic seizures in elderly patients, metastatic brain tumors are frequent in etiology. We aimed to present a lung cancer patient with brain metastasis who admitted emergency department with first epileptic seizure.

Keywords

Epileptic Seizure; Metastasis; Brain Tumor

DOI: 10.4328/JCAM.1048 Received: 26.04.2012 Accepted: 15.05.2012 Printed: 01.05.2015 J Clin Anal Med 2015;6(3): 407-409
Corresponding Author: Murat Eroğlu, Selimiye Mah., Tıbbiye Cad. Gülhane Askeri Tıp Akademisi, Haydarpaşa Eğitim Hastanesi Acil Servis 34668 Üsküdar, İstanbul, Türkiye. T.: +90 2165422000/3081 F.: +90 2163487880 E-Mail: drmeroglu@yahoo.com

Giriş

Epileptik nöbet korteksteki nöronların anormal ve aşırı boşalmaları sonucu ortaya çıkan bir klinik durumdur. Epileptik nöbetler benign hastalıklarla birlikte görülebileceği gibi malign tümörlerin ilk belirtisi olabilir [1].

Kanserli hastaların yaklaşık % 10'unda gelişen beyin metastazı kötü prognoz göstergesi olarak kabul edilir. Metastatik beyin tümörlerinin en sık nedeni olarak akciğer kanserleri gösterilmiştir [2]. Beyin metastazlarında kanserin primer odağındaki semptomlarından önce metastaza bağlı bazı nörolojik semptomlar ortaya çıkabilir. Bu semptomlardan biri olan epileptik nöbetlerin ilk belirti olarak görülme insidansı %20-35 arasındadır [3]. Özellikle ileri yaşlarda ortaya çıkan yeni başlangıçlı epileptik nöbetlerde serebrovasküler olaylardan sonra en sık metastatik beyin tümörlerine rastlanmaktadır [4].

Bu çalışmada biz, ilk defa epileptik nöbetle başvuran ve yapılan değerlendirmeler sonrasında beyin metastazı yapmış akciğer kanseri tanısı konulan bir olguyu sunmayı amaçladık.

Olgu Sunumu

68 yaşında erkek hasta 3-4 saat içerisinde 2 kez epileptik nöbet geçirme şikayetiyle acil servise getirildi. Hastanın yapılan nörolojik muayenesinde şuur açık, koopere, kısmi oryante idi. Pupiller izokorik, göz hareketleri her yöne tam, direk ve indirek ışık refleksleri ++/++, fasiyal asimetri yoktu. Kuvvet muayenesi sağ kolda -4/5, sağ bacakta 4/5, solda tamdı. Duyu muayenesi değerlendirilebildiği kadarıyla tamdı. Distoni ve rijidite yoktu ancak her iki elde hafif istirahat tremoru mevcuttu. Hastanın muayeneye katılımı zayıf olduğu için serebellar testler tam olarak değerlendirilemedi. Nistagmus yoktu. Derin tendon refleksleri global hipoaktif, taban cilt refleksi sağda lakayt, solda fleksör yanıtlıydı. Akciğer muayenesinde sağda belirgin olmak her iki hemitoraksta solunum seslerinin kabalaştığı ve ekspiryum sürelerinin uzadığı tespit edildi. Diğer sistem muayeneleri normal olarak değerlendirildi. Hastanın yapılan kan tetkikleri ve elektrokardiyogramı da normal olarak değerlendirildi.

Özgeçmişinde 40 yıl boyunca günde 1 paket sigara kullandığı, belirgin öksürük ve balgam gibi şikayetlerinin bulunmadığı, bugüne kadar hiç bayılmasının olmadığı, son 1 aydır sol kol ve bacakta kuvvetsizlik başladığı ancak herhangi bir sağlık kuruluşuna başvurmadığı ve soygeçmişinde, annesine safra kesesi kanseri tanısı konulduğu öğrenildi.

Epileptik nöbet etyolojisini aydınlatmak için hastanın beyin bilgisayarlı tomografi (BBT) görüntüleri elde edildi. BBT'de supratentorial alanda sol frontal lobda anteriorda ve presantral girus lokalizasyonunda düzgün sınırlı, nodüler tarzda, etraflarında belirgin ödem ile uyumlu lezyonlar görüldü (Resim 1). Olgu kliniği ile birlikte değerlendirildiğinde lezyonlar metastazla uyumlu olarak düşünüldü. Hastanın alınan akciğer grafi görüntüsünde sağ akciğerde kitle görüntüsü veren lezyon saptandı (Resim 2c). Epileptik nöbeti için Nöroloji konsültasyonu alınan hastaya primeri akciğer kanseri olan beyin metastazı düşünülerek Onkoloji ve Beyin Cerrahi konsultasyonları alındı. Daha sonra hasta Onkoloji servisine yatırıldı.

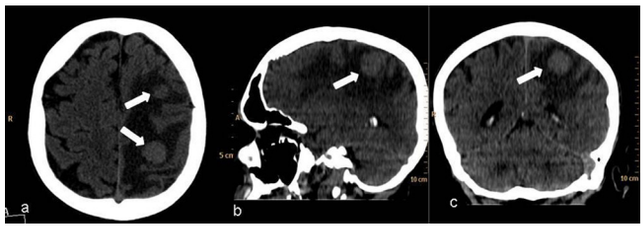

Şekil 1. 68 yaşında erkek hastanın aksiyal (A), sagittal (B) ve koronal düzlemde alınan beyin bilgisayarlı tomografisi görüntülerinde supratentorial alanda sol frontal lobda anteriorda ve presantral girus lokalizasyonunda düzgün sınırlı, nodüler tarzda, etraflarında belirgin ödem ile uyumlu lezyonlar (oklar)

Onkoloji servisindeki takibi esnasında kontrastlı kranial MR çekilen hastada bu lezyonlara ek olarak posterior fossada sol serebellar hemisfer orta kesiminde yaklaşık 4 mm. çapında, etrafında ödem alanı bulunan, kontrast tutulumu gösteren lezyon görüldü. Ayrıca toraks bilgisayarlı tomografi görüntülerinde sağ akciğer üst lob anterior segment düzeyinde 45x25 mm boyutunda kitle ile uyumlu lezyon görüldü (Resim 2). Bunun dışında tüm batın bilgisayarlı tomografi görüntülerinde kliniği açıklayacak bir lezyon görülmedi. Hasta, akciğerindeki lezyonundan biyopsi yapılmasına rıza göstermediği için patolojik inceleme yapılamadı. Ancak radyolojik incelemede sadece akciğerde kitle görünümlü lezyon tespit edildiği için akciğerin primer odak olabileceği üzerinde duruldu.

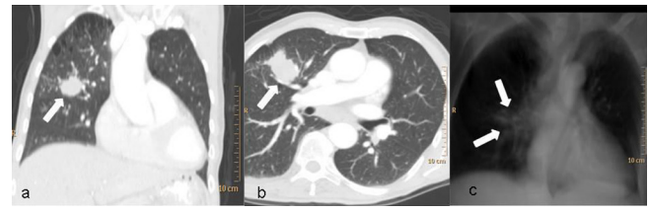

Şekil 2. 68 yaşında erkek hastanın koronal (A), aksiyal (B) kesitlerde alınan toraks bilgisayarlı tomografi görüntülerde ve direk akciğer grafisi (C) görüntülerinde sağ akciğer üst lob anterior segment düzeyinde kitle ile uyumlu lezyon (oklar).

Tartışma

Nöbetler primer veya metastatik beyin tümörlü hastaların yaklaşık %50'sini etkilemektedir. Beyin tümörlü epileptik hastaların %30-50'sinde epileptik nöbet erken safhalarda görülürken, %10-30 'unda hastalığın ileri evrelerinde ortaya çıkar [5]. Beyin metastazları ise çoğunlukla hastalık sürecinin geç safhalarında ortaya çıkmasına rağmen primer hastalık tanımlanmadan önce de belirebilir [2].

Toplum kaynaklı yapılan çalışmalarda nöbet bozukluklarının insidans ve prevelansının 60 yaşından sonra arttığı gösterilmiştir [6,7]. Nöbetin ortaya çıkış zamanı ileri yaşlara rastladıkça epilepsinin sekonder sebepleri ön plana çıkmaktadır. İleri yaşlılarda nöbetler inme, sistemik metabolik koşullar, merkezi sinir sistem enfeksiyonu, subdural hematom, dejeneratif bozukluklar veya malignite nedeniyle olabilir [8].

Lühdorf ve ark. [4] 60 yaş üzerinde ilk nöbetle başvuran 151 hastada yaptıkları çalışmada epileptik nöbetleri "geç epilepsiler" olarak isimlendirmişlerdir ve ilk kez ortaya çıkan nöbetin sebebinin olguların %32'sinde inme, %14'ünde metastazları da kapsayacak şekilde beyin tümörleri ve %25'inde ise tanımlanamayan nedenler olduğunu belirtilmiştir. Sundaram ve ark yaptığı çalışmada yaşlılarda nöbetin sebebi olarak vakaların %11-50'sinde kriptojenik, %22-39'sinde inme ve %2-22'sinde tümör gösterilmiştir [9].Bizim olgumuzun da 60 yaş üzeri ve ilk epileptik nöbet olması nedeniyle ayırıcı tanıda beyin tümörleri düşünüldü.

Akciğer kanserlerinin beyin metastazı yapma eğilimi yüksektir ve beyin metastazı oranları tanı sürecinde %13, otopsi serilerinde %30-60 olarak bildirilmektedir [10]. Akciğer kanserlerinin

toraks ile ilgili semptomlarının ortaya çıkması gecikebilir ve ayrıca sistemik dolaşımla direkt temasta olması ve agresivitesinin yüksek olmasından dolayı diğer bazı organ metastazları ile bulgu verebilir [11]. Olgumuzda yapılan sorgulamada epileptik nöbete kadar belirgin bir toraks patolojisinin ortaya çıkmadığı tespit edilmiştir.

Sonuç olarak epileptik nöbetler acil serviste değerlendirilen nörolojik aciller içinde sık gözlenen klinik tablolardan biridir ve bunların önemli bir kısmı yeni başlangıçlıdır. Özellikle ileri yaşlarda ortaya çıkan yeni başlangıçlı epileptik nöbetlerde metastatik beyin tümörleri ayırıcı tanıda göz önünde bulundurulmalı ve akciğer kanserlerinin yüksek metastaz potansiyeli hatırlanmalıdır.

Çıkar Çakışması ve Finansman Beyanı

Bu çalışmada çıkar çakışması ve finansman destek alındığı beyan edilmemiştir.

Kaynaklar

1. Roth HL, Drislane FW. Seizures. Neurol Clin 1998;16(2):257-84.
2. Salvati M, Cervoni L, Tarantino R, Puzzilli F, Delfini R. Solitary cerebral metastasis as first symptom of lung cancer. Neurochirurgie 1994;40(4):256-8.
3. Herman ST. Epilepsy after brain insult: targeting epileptogenesis. Neurology 2002;59:21-6.
4. Lühdorf K, Jensen LK, Plesner AM. Epilepsy in the elderly: life expectancy and causes of death. Acta Neurol Scand 1987;76(3):183-90.
5. Glantz MJ, Cole BF, Forsyth PA, Recht LD, Wen PY, Chamberlain MC, et al. Practice parameter: anticonvulsant prophylaxis in patients with newly diagnosed brain tumors. Neurology 2000;54(10):1886-93.
6. Stephen LJ, Brodie MJ. Epilepsy in elderly people. Lancet 2000;355(9213):1441-6.
7. DeToledo JC. Changing presentation of seizures with aging: clinical and etiological factors. Gerontology 1999;45(6):329–35.
8. Hauser WA. Seizure disorders: the changes with age. Epilepsia 1992;33(4):6-14.
9. Sundaram MB. Etiology and patterns of seizures in the elderly. Neuroepidemiology 1989;8(5):234-8.
10. Satoh H, Ishikawa H, Yamashita YT, Kurishima K, Ohtsuka M, Sekizawa K. Patterns of brain metastasis in lung cancer. Oncol Rep 2001;8(4):781-3.
11. Altman E, Cadman E. An analysis of 1539 patients with cancer of unknown primary site. Cancer 1986;57(1):120-4.