Calcified Hydatid Cyst: Original Image

Kalsifiye Kist Hidatik: Orijinal Görüntü

Kist Hidatik / Hydatid Cyst

[1]Cemil Kavalcı, [2]Eylem Sezenler, [2]Mustafa Burak Sayhan
[1]Başkent Üniversitesi Tıp Fakültesi Acil Tıp AD, Ankara, [2]Trakya Üniversitesi Tıp Fakültesi Acil Tıp AD, Edirne, Türkiye

Kırk bir yaşında kadın hasta, acil servisimize iki gündür olan karın ağrısı yakınması ile başvurdu. Hastayı sorguladığımızda ağrısının kolik tarzda olduğunu ve ağrıya bulantı ve kusmanın da eşlik ettiğini öğrendik. Hastamızda gaz ve gaita çıkışı mevcutmuş. Özgeçmişinde bir özellik bulunmayan hastanın vital bulguları normal sınırlardaydı (kan basıncı: 100/80 mmHg, nabız: 90/dk, solunum sayısı: 18/dk, ateş: 36,8oC). Yapılan fizik muayenede, batında sol üst kadrandaki hassasiyet dışında herhangi bir patolojik bulguya rastlanmadı. Hastanın bakılan laboratuar incelemesinde; Total bilirubin: 2.2 mg/dL, Direk bilirubin:0.3mg/dL, Laktat dehidrogenaz: 227 U/L, Lökosit: 14.800 mm3 olup bunların dışındaki incelemeler normal idi. İdrarın mikroskopik incelemesinde her alanda 8–10 lökosit görüldü. Düz karın filmde karaciğer lojunda yuvarlak sınırlı, yaklaşık 5cm çapında bir opasite izlendi (Resim–1). Bunun üzerine istenen batın tomografisinde karaciğer sağ lob inferiorunda 45×31mm ve 31×33mm boyutlarında iki adet cidarı kalsifiye olmuş, hafif makrolobülasyon gösteren hipodens lezyonlar görüldü (Resim–2). Ekinokok Immün hemaglütinasyon testi menfi geldi. Bu bulgularla hastada karaciğerde Gharbi Tip V kist düşünüldü (Tablo-1). Hasta elektif şartlarda kist hidatik ameliyatı için genel cerrahi poliklinik kontrolü önerilerek acil servisten taburcu edildi.

Tablo 1. Gharbi Karaciğer Kist Hidatik Sınıflaması

Tip	Açıklama
I	Pür kistik
II	Ayrışmış membranlar içeren kistik oluşum
III	Multiple septa / kız veziküller içeren kist
IV	Yüksek internal eko, hiperekoik heterojen solid kitle görünümü
V	Kalsifiye kalın duvarlı kist

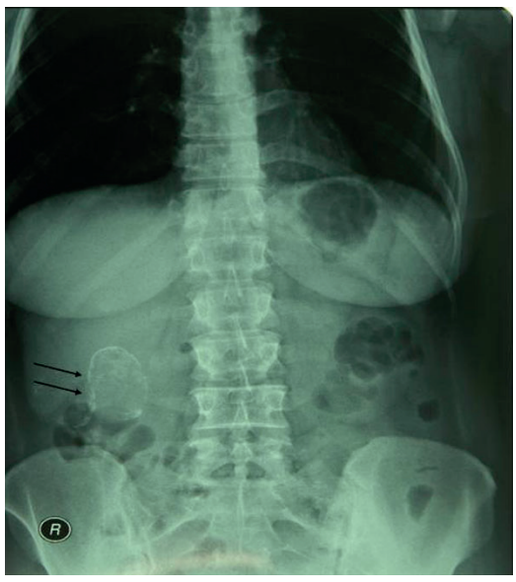

Resim 1. Hastanın düz karın grafisinde yuvarlak sınırlı opasite

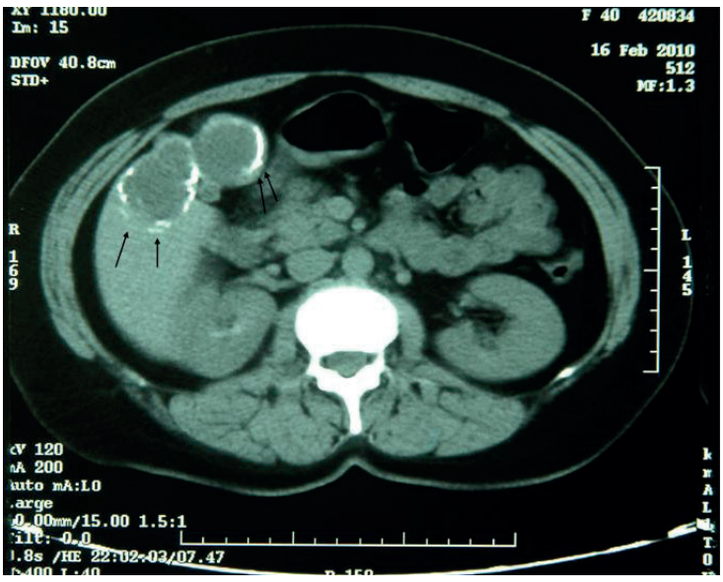

Resim 2. Batın tomografisinde karaciğer sağ lobda cidarı kalsifiye olmuş hipodens lezyonlar

DOI: 10.4328/JCAM.1605 Received:24.01.2013 Accepted: 15.02.2013 Printed: 01.05.2015 J Clin Anal Med 2015;6(3): 437
Corresponding Author: Cemil Kavalcı, Başkent Üniversitesi Tıp Fakültesi Acil Tıp AD, Ankara, Türkiye.
GSM: +905055762819 E-Mail: cemkavalci@yahoo.com