A Complication to be Considered

Dikkat Edilmesi Gereken Bir Komplikasyon

Yabancı Cisim / Foreign Body

Erkan Akar
Bursa Şevket Yılmaz Eğitim ve Araştırma Hastanesi Göğüs Cerrahisi Kliniği, Bursa, Türkiye

Otuz iki yaşında bayan hasta, 1998 yılında sol akciğerde kist hidatik tanısıyla dış merkezde ameliyat edilmiş. Postoperatif dönemi sorunsuz geçen hastanın, son bir aydır gittikçe artan sol üst göğüs bölgesinde ağrıları başlamış. Hastanın kliniğimize müracaatından sonra yapılan muayenesinde, solda eski torakotomi skarı mevcuttu ve solunum sesleri doğaldı. Laboratuar bulgularında bir özellik saptanmadı. Posteroanterior akciğer grafisinde, sol akciğerde üst zonda yabancı cisim görüldü(Resim 1). Yabancı cismin lokalizasyonunu daha iyi belirlemek üzere toraks bilgisayarlı tomografi çekilmesine karar verildi. Sol akciğer üst lob apikoposterior segment fissür komşuluğunda yaklaşık 25 mm uzunluğunda bükey tarzda lineer ekojen oluşum görüldü (cerrahi dikiş iğnesi, Resim 2). Hasta halen klinik takibimiz altındadır.

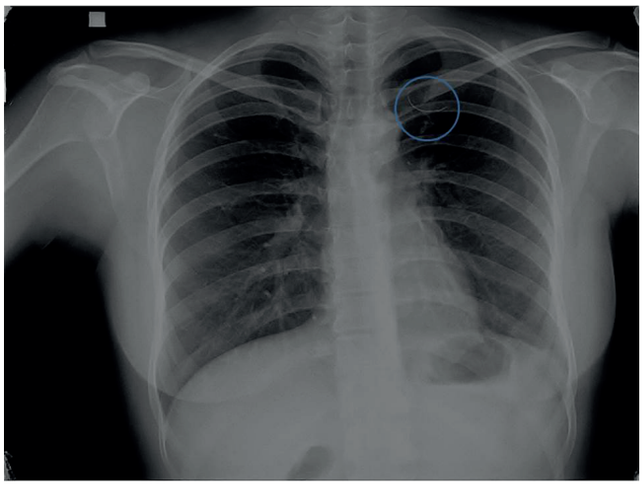

Resim 1. Posteroanterior akciğer grafisinde, sol akciğerde üst zonda yabancı cisim görülmektedir.

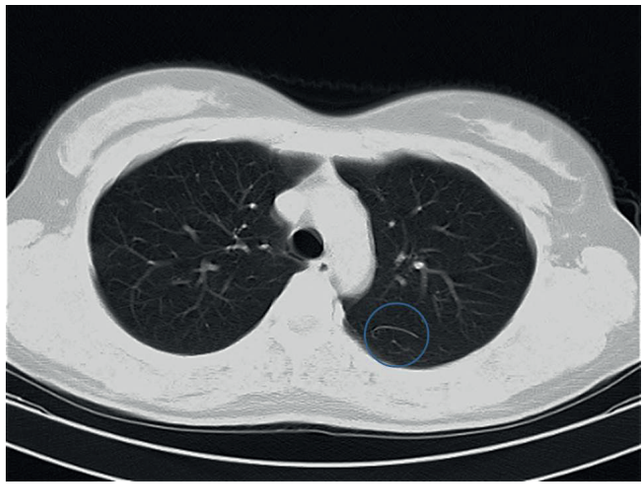

Resim 2. Toraks bilgisayarlı tomografide, sol akciğer üst lob apikoposterior segment fissür komşuluğunda ekojen oluşum görülmektedir.

DOI: 10.4328/JCAM.1712 Received: 07.03.2013 Accepted: 01.04.2013 Printed: 01.05.2015 J Clin Anal Med 2015;6(3): 434
Corresponding Author: Erkan Akar, Bursa Şevket Yılmaz Eğitim ve Araştırma Hastanesi Göğüs Cerrahi Kliniği Yıldırım, Bursa, Türkiye.
T: +905052596901 F.: +90 2242955497 E-Mail: drerkanakar@hotmail.com