One-Stage Operation for Hydatid Disease of Right Lung and Liver; Analysis of the 21 Patients

Sağ Akciğer ve Karaciğer Kist Hidatiğinin Tek Aşamalı Cerrahisi; 21 Olgunun Analizi

Eş Zamanlı Akciğer ve Karaciğer Hidatik Kist Cerrahisi / Simultaneous Lung and Liver Hydatid Cysts Surgery

İlknur Aytekin[1], Kerim Tülüce[2], Şevki Mustafa Demiröz[3], Muhammet Sayan[4], İsmail Cüneyt Kurul[5], Sedat Demircan[5]
[1]Ordu Devlet Hastanesi, Göğüs Cerrahisi Bölümü, Ordu, [2]Rize Devlet Hastanesi Göğüs Cerrahisi Bölümü, Rize,
[3]Malatya Devlet Hastanesi, Göğüs Cerrahisi Bölümü, Malatya, [4]Aksaray Devlet Hastanesi, Göğüs Cerrahisi Bölümü, Aksaray,
[5]Gazi Üniversitesi Tıp Fakültesi, Göğüs Cerrahisi Bölümü, Ankara, Türkiye

Özet

Amaç: Bu çalışmanın amacı, eş zamanlı akciğer ve karaciğer kist hidatikli hastalarımızdaki tek aşamalı operasyon deneyimlerimizi ve sonuçlarımızı incelemektir. Gereç ve Yöntem: 2002 ile 2011 yılları arasında akciğerin yanı sıra, eş zamanlı karaciğer kist hidatiği de mevcut olan 29 olgu incelendi. Bu olguların 21'inde, karaciğer kistleri kubbe yerleşimliydi. Bu olgular sağ torakotomi ve frenotomi ile opere edildiler. Yirmibir olguda, yaş, cinsiyet, semptomlar, kist boyutları, cerrahi yöntem, operasyon süresi ve komplikasyonlar retrospektif olarak incelendi. Bulgular: Ortalama yaş 60,0±16,72 yıl olarak hesaplandı. Operasyon uygulanan 21 hastanın 8'i erkek,13'ü kadın idi. Öksürük ve yan ağrısı en sık karşılaşılan semptom iken, 2 hastada izole karın ağrısı görüldü. 4 hasta ise asemptomatikti. Akciğer kistleri için, kist çapı ortalama 7,50±1,29 cm , karaciğer için 7,0±1,76 cm olarak bulundu. Akciğerdeki kistler kistotomi ve/veya kapitonaj yada wedge yöntemi ile tedavi edildiler. Karaciğerdeki kistler için seçilen tedavi yöntemi ise kistotomi ve kavitenin inversiyonu ile subdiyafragmatik bölgenin drene edilmesiydi. Operasyon süresi ortalama 145,0±15,26 dakika idi. İki hastada uzamış safra drenajı gözlendi. Mortalite izlenmedi. Tartışma: Eş zamanlı sağ akciğer ve subdiyafragmatik karaciğer hidatik kistli hastalarda, sağ torakotomi ve frenetomi ile transdiyafragmatik olarak karaciğer kistine müdahale, güvenilir ve efektif bir yöntemdir.

Anahtar Kelimeler

Hidatik Kist; Akciğer, Karaciğer; Tek Aşamalı Cerrahi

Abstract

Aim: The purpose of this study is to examine our single stage operation experiences of patients with lung and liver hydatid cyst and to examine the results. Material and Method: Between 2002 and 2011, 29 patients with both lung and liver hydatid cyst were examined. Among those, 21 patients had cysts located on the dome of the liver. Those patients were operated on with phrenotomy through a right thoracotomy. 21 patients are retrospectively examined by reviewing age, gender, symptoms, cyst sizes, operation methods, operation duration, and complications. Results: The age mean was 60,0±16,72 cm. Of the 21 operated patients, 8 were males and 13 were females. While cough and abdominal pain were the most common symptoms, isolated abdominal pain was observed at 2 patients. 4 patients were asymptomatic. It is found that the average diameter was 7,50±1,29 cm for lung cysts, 7,0±1,76 cm for liver cysts. Lung cysts were managed through cystotomy with / without capitonnage or wedge methods. On the other hand, the chosen method for liver cyst was cystotomy and cavity invertion with drainage of subdiaphragmatic area. The average operation duration was 145,0±15,26 minutes. Prolonged biliary drainage was observed at two patients. There was no mortality. Discussion: The transdiafragmatic liver cyst management by frenetomy via right thorocotomy is a reliable and effective method at patients with simultaneous right lung and subdiafragmatic liver hydatid disease patients.

Keywords

Hydatid Cysts; Lung, Lliver; One-Stage Surgery

DOI: 10.4328/JCAM.2037 Received: 27.08.2013 Accepted: 23.09.2013 Printed: 01.05.2015 J Clin Anal Med 2015;6(3): 339-342
Corresponding Author: İlknur Aytekin, Ordu Devlet Hastanesi, Göğüs Cerrahisi Bölümü, 52100, Ordu, Türkiye.
GSM: +905063574466 E-Mail: ilknurgs@gmail.com

Giriş

Ekinokok sestodunun neden olduğu kist hidatik hastalığı , hidatidoz veya ekinokokkozis olarak da bilinir [1]. Hidatik kist hastalığı Galen'den bu yana bilinmekte olup Thabesius tarafından 17. yüzyılda tanımlanmıştır [2]. Köpek dışkısı ile dış ortama yayılan yumurtalar insanlar tarafından su ve gıdalarla alındıktan sonra duodenuma yerleşirler. Burada yumurtadan ayrılan embriyo, vena porta veya lenfatik sistem yoluyla erişkinlerde en sık karaciğere ikinci olarak da akciğerlere yerleşir [3-4]. Parazitin vücuda gastrointestinal yolla girip portal venden öncelikle karaciğere geçmesi bu organın en çok etkilenen yer olmasını açıklamaktadır [5]. Akciğer ve karaciğer kist hidatiğinin senkronize olarak görülme sıklığı ise tüm vakaların %4 ile % 25'i kadardır [6,7]. Bu çalışmada simültane sağ akciğer ve karaciğer kist hidatiklerine tek aşamalı transtorasik operasyon uyguladığımız olguları, sonuçlarını ve bu yaklaşımın değerini incelemeyi amaçladık.

Gereç ve Yöntem

Gazi üniversitesi tıp fakültesi göğüs cerrahisi kliniğinde 2002 ile 2011 yılları arasında 73 hastaya uygulanan 79 kist hidatik ameliyatı , retrospektif olarak değerlendirildi. Bu hastaların 29'unda akciğer ile beraber karaciğer kist hidatiği de mevcuttu (%39,7). Tanıda fizik muayene ve akciğer grafisinin yanı sıra, toraks tomografisi ve abdomen ultrasound kullanıldı. Cilt testleri ve serolojik testler kullanılmadı. (Resim 1-2)

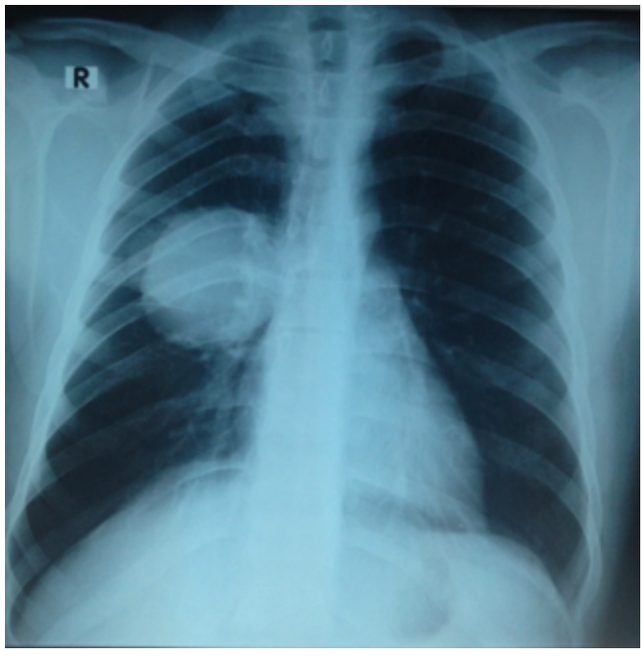

Resim 1. Akciğer Grafisi

Sekiz hasta karaciğerdeki kistlerin transdiyafragmatik yoldan ulaşılabilecek konumda olmaması sebebiyle, akciğer kist hidatiklerinin uzaklaştırılmasından sonra genel cerrahi veya çocuk cerrahisi kliniğine yönlendirildi. Kalan 21 olguda ise akciğer ile birlikte bulunan karaciğer kisti, aynı seansta frenetomi ile transdiyafragmatik yoldan opere edildi. Akciğerdeki kistler kistotomi ve/veya kapitonaj yada wedge yöntemi ile tedavi edildiler. Akciğer kistleri için, 17 olguda kistotomi kapitonaj, 3 hastada yalnızca kistotomi, 1 olguda ise wedge rezeksiyon yapıldı. Karaciğer kistleri için ise tüm olgularda kistotomi ve kavitenin inversi-



Resim 2. Toraks Tomografisi

yonu yöntemi kullanıldı. Akciğerdeki kistlerin cerrahisinden sonra sağ hemidiyafragma radyal olarak kesildi ve hepatik kistler kistotomi ile ya da kapitonajsız perikistektomi ile uzaklaştırıldı. Kistin içerisinde safra kaçağı yoksa, kavite ve perikistik karaciğer dokusu, absorbe olan sütürler ile kapatıldı. Subdiyafragmatik alana diyaframın altından bir adet lateks dren yerleştirildi. Ancak kistin içerisinden safra drenajı geliyorsa, öncelikle bilier açıklıklar dikildi ve kavite aynı şekilde kapatılarak subdiyafragmatik alan lateks dren ile drene edildi. Bir hastada ise hem safra kaçağı hem de püy olduğundan bilier açıklıklar dikildikten sonra kavitenin içerisine lateks dren yerleştirilerek kavite kapatıldı ve subdiyafragmatik alana da bir tane lateks dren yerleştirildi. Hastaların hepsine 3 siklus (her siklusta 3 hafta ilaç kullanıp 1 hafta ara verilerek 15mg/kg/gün albendazol tedavisi uygulandı.Yirmi bir olgu, yaş, cinsiyet, semptomlar, kist boyutları, operasyon süresi, komplikasyonlar ve sonuçları dosyalar gözden geçirilerek retrospektif olarak incelendi.

Bulgular

Eş zamanlı sağ akciğer ve karaciğer kist hidatiği tanısı ile tek aşamalı transtorasik operasyon uygulanan 21 hastanın yaşları 19 ile 73 arasında değişmekteydi, hastaların yaş ortalaması 60,0±16,72 yıl olarak bulundu. Sekiz olgu erkek,13 olgu kadın olup, en sık karşılaşılan semptomlar öksürük ve yan ağrısıydı (15 olgu). İzole öksürük şikayeti 3 hastada tespit edildi, kalan 12 olguda ise yan ağrısı ile birlikte öksürük şikayeti mevcuttu. İki olguda izole karın ağrısı tespit edildi, 4 hasta ise asemptomatikti. Akciğer kistleri için, kist çapı ortalaması 7,50±1,29 cm, karaciğer için 7,0±1,76 cm olarak bulundu. Operasyon süresi ortalama 145,0±15,26 dakika olarak hesaplandı.(Tablo 1).

Post operatif dönemde iki olguda uzamış (12 ve16 gün) safra drenajı izlendi. Bir olgu nazobilier kateter yerleştirilerek tedavi edildi. Bu olgularda bronkobilier fistül gelişmedi. Peroperatif mortaliteye rastlanmadı. Bir hastada 1 yıl sonra akciğerde nüks görüldü, retorakotomi yapıldı. Karaciğerdeki kistlerde ise nüks görülmedi. Yaş ile hastanede yatış süreleri arasında,ya da kist çapları ile operasyon süreleri arasında istatistiksel olarak anlamlı bir ilişki bulunmadı.(Tablo 2).

Tablo 1. Demografik Özelliklere Göre Dağılımlar ve Tanımlayıcı İstatistikler

		f	%	Ortalama
Yaş	30 yaş ve altı	3	14,3	60,0±16,72
	31-45 yaş	8	38,1	
	46 yaş ve üstü	10	47,6	
Ac kist çapı	4,5 cm ve altı	11	52,4	7,50±1,29
	4,5 cm üstü	10	47,6	
Kc kist çapı	5 cm ve altı	6	28,6	7,0±1,76
	5 cm üstü	15	71,4	
Operasyon süresi (dk)	150 dk ve altı	15	71,4	145,0±15,26
	150 dk üstü	6	28,6	
Yatış süresi (gün)	5 gün ve altı	12	57,1	6,20± 2,87
	5 gün üstü	9	42,9	

Tablo 2. Kc Kist Çapı ile Operasyon Süresi Arasındaki İlişki

Op. süresi Kc kist çapı	150 dk ve altı		150 dk üstü	
	f	%	f	%
5 cm ve altı	5	83,3	1	16,7
5 cm üstü	10	66,7	5	33,3

* Ki-kare testi **p>0,05

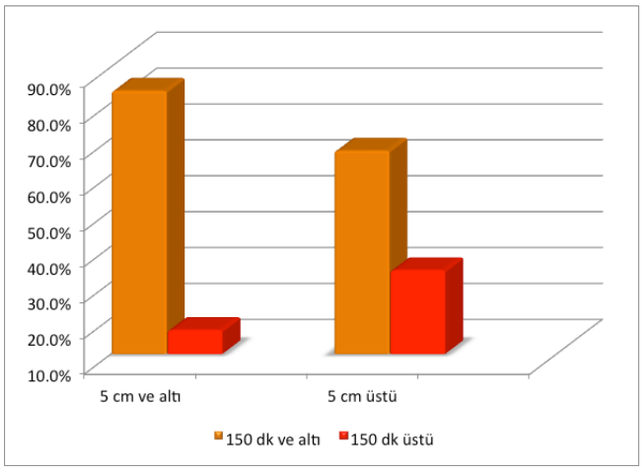

Şekil 1. Kc Kist Çapı ile Operasyon Süresi Arasındaki İlişkinin Grafiği

Tartışma

Kist hidatik erişkinlerde öncelikle karaciğer (%70) ve ikinci olarak akciğerde görülmektedir (%20) [4]. Akciğer ve karaciğer kist hidatiğinin birlikte görülme sıklığı ise tüm vakaların %4 ile % 25'i kadardır [6,7]. Yörük ve ark. 127 hastanın 23 ünde (%18) eş zamanlı akciğer ve karaciğer kistinin olduğunu bildirmişlerdir [8]. 152 hastalık bir başka seride ise bu oran %19.7 (30 olgu) olarak bildirilmiştir [9]. Gezer ve ark. ise 1125 olguluk kist serilerinde 200 olgu (%17.7) için eş zamanlı operasyon yaptıklarını bildirmişlerdir [7]. Serimizde ise bu oran, 73 olguda 21 hasta(%28.7) olarak çok daha yüksek bulunmuştur. Kist hidatik hastalarında semptomlar, kistin büyüklüğü ve komplikasyonların varlığı ile ilişkilidir [10]. Gezer ve arkadaşlarının eş zamanlı akciğer ve karaciğer kist hidatikli 200 olguluk serisinde en sık görülen semptomlar sırasıyla öksürük (%58,5), göğüs ağrısı (%52), balgam çıkarma (%29), olarak bildirilmiştir [7]. Erdoğan ve arkadaşları ise en sık görülen semptomu %58 ile göğüs ağrısı olarak bildirmişlerdi [6].Bizim serimizde de öksürük ve yan ağrısı %71,4 oranıyla en sık görülen semptomdu. Hastaların %19'u ise asemptomatik olarak seyretmekteydi. Kist hidatik tanısında USG ve bilgisayarlı tomografi ile inceleme iki önemli görüntüleme yöntemidir. Ayrıca tanıda, manyetik rezonans görüntüleme kullanılmakta ancak diğer iki görüntüleme yöntemlerinden farklı bir bilgi vermemektedir [11]. Şahin ve ark. akciğer kist hidatiği tanısını 18 olguda direkt grafi ile, 30 olguda ise toraks tomografisi ile koymuşlardır [12]. Karaciğer kistlerinin tanısı için 18 olguda üst abdomen ultrasonu ve 30 olguda abdomen tomografisi kullanmışlardır. Biz de serimizde akciğer ve karaciğer kistleri için tanıyı, üst abdomeni de içine alan toraks tomografisi ve gerektiğinde ultrason ile koyduk. Akciğer kist hidatiğinin tedavisi, reenfestasyon göz önüne alınarak mümkün olduğunca parankim koruyarak yapılan cerrahi tedavidir. Bunun için kistotomi kapitonaj ,perikistektomi ve enükleasyon gibi parankim koruyucu teknikler tanımlanmıştır [13]. Serimizde bir olgu wedge ile tedavi edilirken kalan tüm olgularda kistotomi ve/veya kapitonaj yapıldı. Olgularımızın hiçbirinde lobektomi ihtiyacı olmadı. Şahin ve ark ise, 32 olguda kistotomi+kapitonaj, 14 olguda sadece kistotomi, 2 olguda ise wedge yaptıklarını bildirmişlerdir [12]. Eş zamanlı sağ akciğer ve karaciğer kist hidatiği olan hastalarda, akciğer kist hidatiği için yapılan cerrahi sırasında, frenetomi ile transdiyafragmatik olarak karaciğer kistlerinin de uzaklaştırılarak tedavi edilmesi, hastayı ikinci bir cerrahi girişimden kurtarmaktadır. Bu yolla karaciğer kubbesinde yerleşen kistlere ulaşılabilmekte ve hastayı ikinci kez anestezi veya cerrahi yükten kurtarmaktadır. Kurul ve arkadaşlarının 405 hastalık serisinde 9 hastada uzamış safra drenajı, 3 hastada da bronkobilier fistül ile karşılaşıldığı bildirilmiştir [14]. Şahin ve ark. yazılarında 48 olgunun 1'inde(%2.1) akciğer nüksünün olduğunu bildirmişlerdir [12]. Aynı yazıda hepatik rekürrens 3 olguda görülmüş, majör komplikasyon ise hemoroji olarak bildirilmiştir. Bizim serimizde ise hepatik rekürrens görülmemiştir ancak bir olguda (%4.7) operasyondan bir yıl sonra nüks (akciğer kisti) görülmüştür. Bu oran serimizdeki hasta sayısının az olması ile açıklanabilir. Bir başka çalışmada ise 27 olguluk seride mortalite gözlenmezken, bir hastada bronkobilier fistül, 2 hastada uzamış safra kaçağı ve 3 olguda ampiyem izlendi [6]. Kist hidatik tedavisinde albendazol ya da mebendazol hastalığı kontrol etmede tek başına yeterli değildir. Medikal tedavi sadece perfore olmuş ya da kist materyali ile bulaş gerçekleşen vakalarda nüks ihtimalini azaltmak için kullanılır [12]. Bizim vakalarımızda da aynı şekilde post operatif 3 ay süre ile albendazol tedavisi uygulandı.

Sonuç olarak; akciğer kist hidatiği tedavisi , cerrahi olduğundan, eş zamanlı sağ akciğer ve subdiyafragmatik karaciğer kist hidatiği olan hastalarda , akciğer operasyonu ile aynı seansta transdiyafragmatik olarak karaciğer kistine müdahale edilmesi güvenilir ve etkili bir yöntemdir.

Çıkar Çakışması ve Finansman Beyanı

Bu çalışmada çıkar çakışması ve finansman destek alındığı beyan edilmemiştir.

Kaynaklar

1. Şanlı M, Tunçözgür B, Elbeyli L. Pulmonary Hydatid disease and surgical therapy. Turkish J Thorac and Cardiovasc 2000;8:703-5.
2. Balcı AE, Eren N, Eren Ş, Ülkü R, Cebeci E. Akciğer kist hidatiği:728 olgunun cerrahi tedavi ve izlemi. Solunum Hastalıkları 2001;12:216-21.
3. Çelik T, Akçora B, Tutanç M, Durgun Yetim T, Karazincir S, Akın MM ve ark. Çocukta rüptüre akciğer kist hidatiği olgusu .Turkiye Parazitol Derg 2012;36:45-7.
4. Gündeş E, Küçükkartallar T, Çakır M,Aksoy F, Bal A, Kartal A. Ekstrahepatik yerleşimli primer intraabdominal hidatik kist olguları. J Clin Exp Invest 2013;4(2):175-9.
5. Şahin EM, Yüksek YN, Dağlar G, Gözalan U, Kama NA. Kist hidatikte tanı ve teda-

vi: 120 hastaya ait sonuçlar. Trakya Univ Tıp Fak Derg 2008;25(1):6-14.
6. Erdoğan A, Ayten A, Kabukçu H, Demircan A. One-Stage Transthoracic operation for the treatment of right lung and liver hydatid cysts. World J Surg 2005;29:1680-6.
7. Gezer S, Sırmalı M, Fındık G, Türüt H, Öz G, Taştepe İ ve ark. Simultane sağ akciğer ve karaciğer kist hidatiklerine tek aşamalı transtorasik yaklaşım: 200 olgunun analizi S.D.Ü.Tıp Fak Derg 2008;15(2):1-5.
8. Yörük Y, Yalçınkaya S, Coşkun İ, Ekim T, Köse S, Mehmet R. Simultaneous operation for coexisting lung and liver hydatid cysts: A treatment modality. Hepatogastroenterology 1998;45(23):1831-2.
9. Aghajanzadeh M, Safarpoor F, Amani H, Alavi A. One-stage procedure for lung and liver hydatid cysts. Asian Cardiovasc Thorac Ann 2008;16(5):392-5.
10. Arıbaş OK, Kanat F, Türk E, Kalaycı MU. Comparison between pulmonary and hepatopulmonary hydatidosis. Eur J Cardiothorac Surg 2002;21:489-96.
11. Özkan F, İnci MF, Bozkurt S, Özcan N, Yüksel M, Pircanoğlu EM. Akut sağ üst kadran ağrısının nadir bir nedeni: Spontan intrahepatik safra yollarına rüptüre kist hidatik ve çok kesitli bilgisayarlı tomografi bulguları. Cumhuriyet Med J 2013;35:128-32.
12. Şahin E, Enön S, Cangır AK, Kutlay H, Kavukçu S, Akay H, Ökten İ, Yavuzer S. Single-stage transthoracic approach for right lung and liver hydatid disease. J Thorac Cardiovasc Surg 2003;126(3):769-73.
13. Dhaliwal RS, Kalkat MS. One-Stage Surgical Procedure for bilateral lung and liver hydatid cysts. AnnThorac Surg 1997;64(2):338-41.
14. Kurul İC, Topçu S, Altınok T, Yazıcı Ü, Taştepe İ, Kaya D, Çetin G. One-stage operation for hydatid disease of lung and liver: Principles of treatment. J Thorac Cardiovasc Surg 2002;124:1212-5.