Incidentally Detected Musculotendinous Junction Rupture in Bone Scintigraphy

Kemik Sintigrafisinde İnsidental Saptanan Muskulotendinöz Kavşak Yırtığı

Muskulotendinöz Kavşak Yırtığı / Musculotendinous Junction Rupture

Hasan İkbal Atılgan, Murat Sadıç, Meliha Korkmaz
Department of Nuclear Medicine, Ankara Training and Research Hospital, Ankara, Türkiye.

Otuz dokuz yaşındaki erkek hastada 15 ay önce belinin üstüne düşme sonucu başlayan bel ağrısı son bir ayda artma göstermiş. Hasta L4 vertebra enfeksiyonu veya kırık ön tanıları ile kliniğimize üç fazlı kemik sintigrafisi için refere edildi. Detaylı anemnezde bel ağrısına ek olarak, hastanın sağ uyluk bölgesinde 10 gün önce yataktan kalkarken başlayan ağrısının olduğu öğrenildi. Hastadan "Aydınlatılmış Onam Formu" alındıktan sonra, 740 MBq (20 mCi) Teknesyum-99m hidroksimetilen difosfonat intravenöz yoldan enjekte edildi. Lumbar bölgeden alınan görüntülerde perfüzyonda artış ve hiperemi saptanmamış olup, üçüncü saatte alınan tüm vücut ve geç statik görüntülerde L4 vertebrada diffüz artmış aktivite tutulumu izlenmekteydi. Görünüm sintigrafik olarak L4 kompresyon fraktürü ile uyumlu olarak değerlendirildi. Ayrıca hastada sağ uyluk 2/3 distal kesim medialinde yumuşak dokuda lineer artmış aktivite tutulumu gözlenmekteydi (Resim 1). Bunun üzerine hastanın sağ uyluk kesiminden çekilen MR incelemesinde, semimembranöz ve semitendinöz kaslarda diffüz ödem ve muskulotendinöz kavşağın proksimal kesiminde parsiyel rüptür tespit edildi. Kemik sintigrafisinde sağ uyklukta izlenen aktivite tutulumunun semimembranöz ve semitendinöz kaslardaki hasar ile muskulotendinöz kavşağın proksimal kesimindeki parsiyel rüptüre bağlı olduğu görüldü. Kemik sintigrafisinde, aşırı egzersiz ve yorucu aktiviteler sonrası kas zedelenmesine ve yırtığına bağlı olarak kemik dışı yumuşak doku tutulumu izlenebilmektedir. Üç fazlı bölgesel kemik sintigrafisine ek olarak yapılacak tüm vücut tarama görüntüleri hastaların diğer bölgelerindeki patolojilerin insidental olarak saptanmasında ek radyasyon dozu uygulanmadan katkı sağlamaktadır.

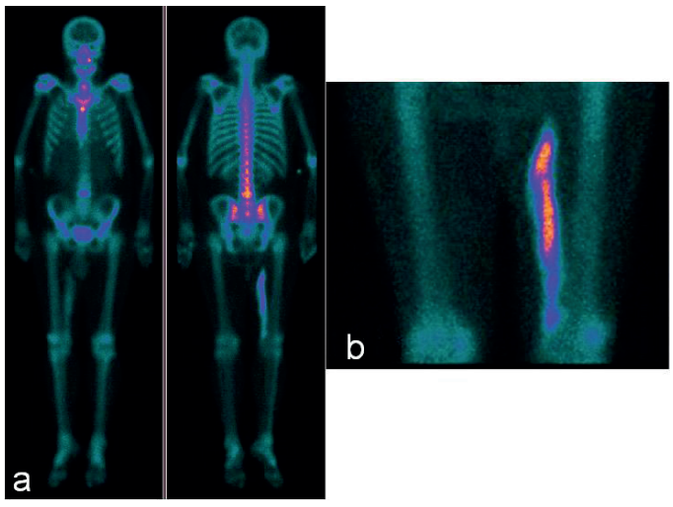

Resim 1. Teknesyum-99m hidroksimetilen difosfonat kemik sintigrafisi anterior-posterior tüm vücut (a) ve posterior pozisyonda uyluk kesiminden alınan statik (b) görüntüler. Hastada sağ uyluk 2/3 distal kesim medialinde yumuşak dokuda lineer aktivite tutulumu gözlenmektedir. Ayrıca L4 vertebrada kompresyon fraktürünü düşündüren diffüz artmış aktivite tutulumu izlenmektedir.

DOI: 10.4328/JCAM.1825 Received: 18.04.2013 Accepted: 17.05.2013 Printed: 01.07.2015 J Clin Anal Med 2015;6(4): 582
Corresponding Author: Hasan İkbal Atılgan, Department of Nuclear Medicine, Ankara Training and Research Hospital, Ankara, Türkiye.
T..: +90 3125953608 F.: +90 3125953856 E-Mail: h_i_atilgan@yahoo.com