# Giant Ureter Stone: Original Image

# Dev Üreter Taşı: Orijinal Görüntü

Dev Üreter Taşı / Giant Ureter Stone

Harun Türel, Mehmet Karabakan, Serkan Akdemir
Department of Urology, Ankara Numune Training and Research Hospital, Ankara, Türkiye.

25 yaşında erkek hasta yaklaşık 3 yıldır devam eden acil işeme hissi şikayeti ile polikliniğimize başvurdu. Özgeçmişinde özellik olmayan hastanın fizik muayenesinde patolojik bulguya rastlanmadı. Biyokimyasal parametreleri normal olup;üre/kreatinin :25/0,99 mg/dl , tam kan sayımı normal (lökosit 7850 $mm^3$, diğer parametereler normal), tam idrar tahlilinde her sahada 11 eritrosit, 81 lökosit izlendi, idrar kültüründe ise üreme olmadı. Direkt üriner sistem grafisinde sol üreter trasesinde taşla uyumlu görünüm izlendi. Hastanın üst-alt abdominal Bilgisayarlı Tomografisinde (BT) opaksız kesitlerde sol üreterde; üreteropelvik bileşkeden başlayan ,distale doğru boylu boyunca uzanan, yaklasık 12 cm uzunluğunda en genıs yerı 3 cm olan üreter taşı ve bu taşın distalinde yaklaşık 3x1 cm boyutunda başka bir taş izlendi (Resim 1). Opaklı kesitlerde sol böbrekte fonksiyon olduğu alt kesimde parankimde incelme olduğu gözlendi. Hastaya, sol üreterolitotomi ve double- j üreteral stent yerleştirilmesi ameliyatı yapıldı (Resim 2). Hasta ameliyat sonrası 5. günde şifa ile taburcu edildi. Hastanın yapılan taş analizi sonucu struvit (Magnezyum amonyum fosfat) taşı olarak raporlandı.

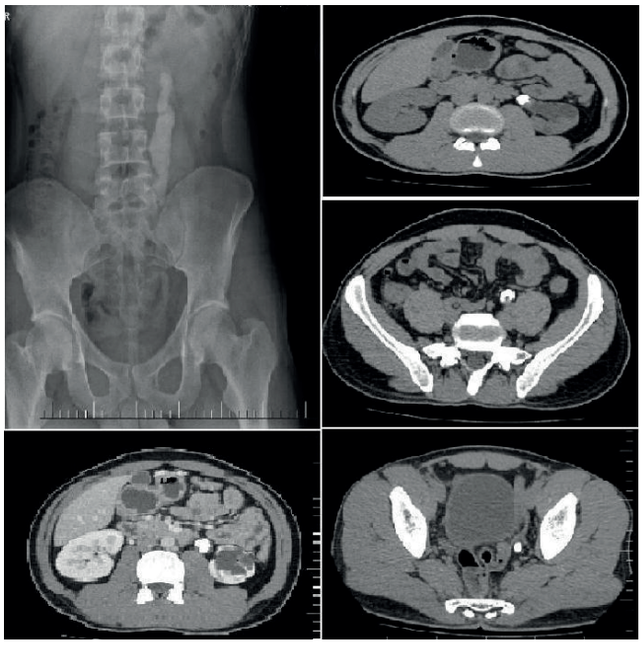

Resim 1. Hastanın DÜSG ve BT'sinde sol üreter taşlarının görünümü

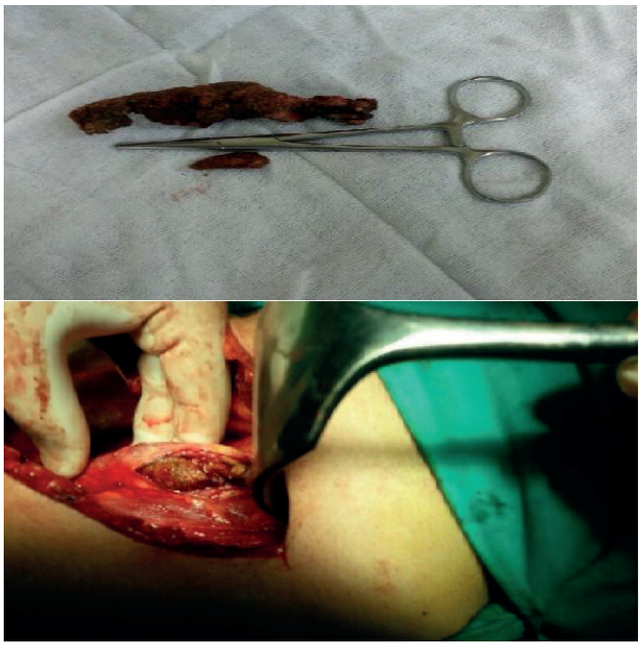

Resim 2. Üreter taşlarının ameliyat sırasında görünümü

DOI: 10.4328/JCAM.1911 Received: 22.05.2013 Accepted: 30.05.2013 Printed: 01.07.2015 J Clin Anal Med 2015;6(4): 581
Corresponding Author: Mehmet Karabakan, Department of Urology, Ankara Numune Training and Research Hospital, Ankara, Türkiye.
T.: +90 3125085283 GSM: +905367678034 E-Mail: mkarabakan@yandex.com