A New Association or Coincidence: Fluoxetine Poisoning and Idiopathic Pulmonary Hemosiderosis

Yeni Bir İlişki veya Tesadüf: Fluoksetin Zehirlenmesi ve İdiopatik Pulmoner Hemosiderozis

Fluoksetin ve Pulmoner Hemosiderozis / Fluoxetine and Pulmonary Hemosiderosis

Çelebi Kocaoğlu, Fatih Akın, Ahmet Sert, Dursun Odabaş
Çocuk Sağlığı ve Hastalıkları Kliniği, Konya Eğitim ve Araştırma Hastanesi, Türkiye

Özet

İdiopatik pulmoner hemosiderozis , etiyolojisi bilinmeyen, nadir görülen bir alveoler hemoraji nedenidir. Klasik triadı hemoptizi, anemi ve akciğer grafisinde yaygın infiltrasyondur. Çoğunlukla yaşamın ilk on yılında ortaya çıkar. Erişkin dönemde başlayan olgu sayısı azdır. Keza bunların da çoğunluğu 30 yaş öncesi tanı almıştır. Kesin tanı, balgam, bronkoalveoler lavaj sıvısı veya açık akciğer biyopsisinde hemosiderin yüklü makrofajların gösterilmesiyle konur. Bu olgu sunumunda 15 yaşında, fluoksetin intoksikasyonu ön tanısıyla yoğun bakım ünitesinde takip edilen bir adolesan kız hastada, kendiliğinden düzelen idiopatik pulmoner hemosiderozis vakası sunulmuştur.

Anahtar Kelimeler

Zehirlenme; Fluoksetin; İdiopatik Pulmoner Hemosiderozis; Akciğer Hastalığı

Abstract

Idiopathic pulmonary hemosiderosis is a rare disorder which cause alveolar hemorrhage. Etiology remains unknown. The classical triad of the disease is hemoptysis, anemia and infiltration on chest x-ray. The disease generally occurs in children before 10 years of age. Most of the diagnosed cases in adults, are recognized before 30 years of age. The diagnosis is established by sputum, bronchoalveolar lavage fluid or lung biopsy specimens showing alveoli filled with hemosiderin-laden macrophages. Here we report a 15-year-old girl with idiopathic pulmonary hemosiderosis which recovered spontaneusly. The diagnosis was made incidentally while she was being followed up at the intensive care unit because of fluoxetine poisoning.

Keywords

Poisoning; Fluoxetine; Idiopathic Pulmonary Hemosiderosis; Lung Disease

DOI: 10.4328/JCAM.1169 Received: 20.06.2012 Accepted: 20.07.2012 Printed: 01.09.2015 J Clin Anal Med 2015;6(5): 716-718
Corresponding Author: Çelebi Kocaoğlu, Meram Yeniyol Caddesi, Konya Eğitim ve Araştırma Hastanesi, Çocuk Sağlığı ve Hastalıkları Kliniği, 42080, Konya, Türkiye.
E-Mail: celebikocaoglu@hotmail.com

Giriş

İdiopatik pulmoner hemosiderozis (İPH), etiyolojisi bilinmeyen, nadir görülen bir alveoler hemoraji nedenidir. Klasik triadı hemoptizi, anemi ve akciğer grafisinde infiltrasyondur [1]. Çoğunlukla yaşamın ilk on yılında ortaya çıkar. Erişkin dönemde başlayan olgu sayısı azdır ve bunların da çoğunluğunda 30 yaş öncesi tanı konur. Patogenezi tam olarak bilinmemektedir. Kesin tanı; balgam, bronkoalveoler lavaj sıvısı veya açık akciğer biyopsisinde hemosiderin yüklü makrofajların gösterilmesiyle konur. Ancak bunun mümkün olmadığı durumlarda uygun klinik ve radyografi bulgularıyla, diffüz alveoler hemorajinin spesifik nedenlerinin ekarte edilmesiyle de tanı konur. Oral kortikosteroid tedavisiyle genellikle klinik remisyon vardır, ancak relaps sıktır. Hafif formundan ölümle sonuçlanabilen ağır formlara kadar farklı klinik seyirleri vardır.

Olgu Sunumu

15 yaşındaki kız hasta şuur kaybı, kusma şikayetiyle acil servise başvurdu. Anamnezinden anksiyete tanısıyla kullandığı 20mg fluoksetin HCL etken madde ihtiva eden müstahzardan 3 kapsül içtiği öğrenildi. Hasta intoksikasyon tanısıyla servise yatırıldı. Özgeçmişinde menometrorajisinin olduğu, soygeçmişinde iki ablasında anemi olduğu öğrenildi. Fizik muayenesinde genel durumu orta-kötü, tansiyon arteriyel 110 / 60 mmHg, nabız 110 / dk, solunum sayısı 26 / dk, vücut ısısı 37C0 bulundu. Deri ve mukozalar soluktu. Solunum sesleri ileri derecede azalmıştı (sessiz akciğer). Şuur uykuya meyilli, derin tendon refleksleri normoaktif, ışık refleksi bilateral alınıyordu. Ağrılı uyaranlara fleksör cevabı vardı. Diğer sistem muayeneleri normaldi. Tam kan sayımı tetkikinde; Beyazküre sayısı 7750 K / uL, hemoglobin 6.97g / dL, hemotokrit % 24.1, trombosit sayısı 325000 K / uL, serum demiri 13µg / dL(normal aralık 50-170 µg / dL), UIBC 330 µg / dL(normal aralık 200-275 µg / dL), ferritin 2.52 ng /mL(normal aralık 5-148 ng/mL), APTT 29 sn(normal aralık 20-36 sn), protrombin zamanı 14,2 sn(normal aralık 9,8-14,3 sn), INR 1.13(normal aralık 0,8-1,2 INR), sedimentasyon 4 mm / saat, CRP 5.38 mg / L ölçüldü. Periferik yaymada eritrositlerin hipokrom mikrositer yapıda olduğu görüldü. Biyokimya tetkiklerinde; Kan şekeri 88mg / dL, üre 23 mg / dL, kreatinin 0.6 mg / dL, AST 27 U / L, ALT 13 U / L ölçüldü. Venöz kan gazı tetkikinde PH 7.27, PCO2 40.6 mmHg, PO2 28.0 mmHg, HCO3 act 18.2 mmol / L, HCO3 std 17.2 mmol / L, BE (B) -8.0 mmol / L, BE (ecf) -8.7 mmol / L, ctCO2 19.5 mmol / L, oksijen saturasyonu % 44.9 ölçüldü (Tablo 1). Gaitada gizli kan aranması (-) di. Solunum fonksiyon testinde; FVC 2.18, FEV1 2.20, PEF 240.00, FER 100.91, F25 2.09, F50 3.43, F75 3.94, MEF 3.60 dı (Tablo 2).

Tablo 1. Venöz Kan Gazı Analizi

pH	pO2 (mmHg)	PCO2 (mmHg)	HCO¯3act (mmol/L)	BE (mmol/L)
7.27	28.0	40.6	18.2	-8.0

Tablo 2. Solunum Fonksiyon Testi

FVC	FEV1	PEF	FER	F25	F50	F75	MEF
2.18	2.20	240.00	100.91	2.09	3.43	3.94	3.60

PA akciğer grafisinde bilateral, orta ve alt zonlarda, atılmış pamuk manzarası şeklinde yaygın infiltrasyon dikkati çekmekteydi (Resim 1). Toraks BT (Bilgisayarlı Tomografi) de buzlu cam görünümünde yaygın konsalidasyon alanları ve nodüler infiltrasyonlar görüldü (Resim 2). Bronş aspirasyon ve BAL sıvısının sitolojik incelenmesinde; PAS ve D-PAS boyamalarında hemosiderin yüklü alveolar makrofajlar dikkati çekerken, proteinöz madde görülmedi (Resim 3). Perl Ferrik Demir boyamasında makrofajlar içinde demir pigmenti görüldü (Resim 4). ZN boyamasında M.tuberkülozis basili, Gram M.Mavisi boyamasında mantar elemanları görülmedi. Balgamda PCR ile Tüberküloz RNA (-) di. Balgamda ARB aranması 3 kez (-) di. Balgam kültüründe boğaz florası elemanları üredi. PPD testi anerjikti. EKG de sinüs taşikardisi ve hafif ST depresyonu vardı. Ekokardiografide normal eko bulguları saptandı. Antiglomeruler bazal membran antikoru (-), ANA (-), C ANCA (-), Antigliadin IgA ve IgG (-) di.

Hasta ilaç intoksikasyonu tanısıyla çocuk yoğun bakım ünitesine yatırıldı. İntra venöz damar yolu açıldı. Mide lavajı yapıldı. Tek doz aktif kömür nazogastrik sonda yoluyla verildi. Fizik muayene ve radyolojik tetkiklerindeki bulgularından dolayı stafilokok pnömonisi düşünülerek vankomisin 40 mg/kg/gün, 4 dozda başlandı. Ancak genel durumunun ve fizik muayene bulgularının beklenenden hızlı düzelmesi üzerine tanı tekrar gözden geçirildi. Hastada demir eksikliği anemisi ve akciğer infiltrasyonu bulguları-

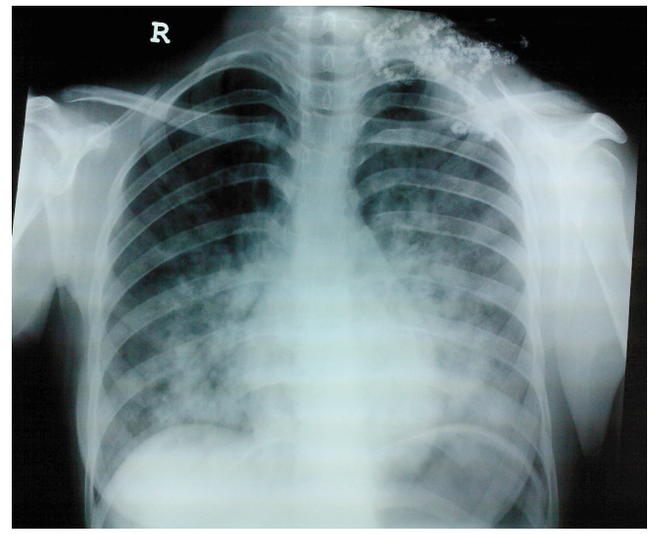

Resim 1. PA Akciğer grafisinde bilateral orta ve alt zonlarda kar yağdı manzarası şeklinde yaygın infiltrasyon.

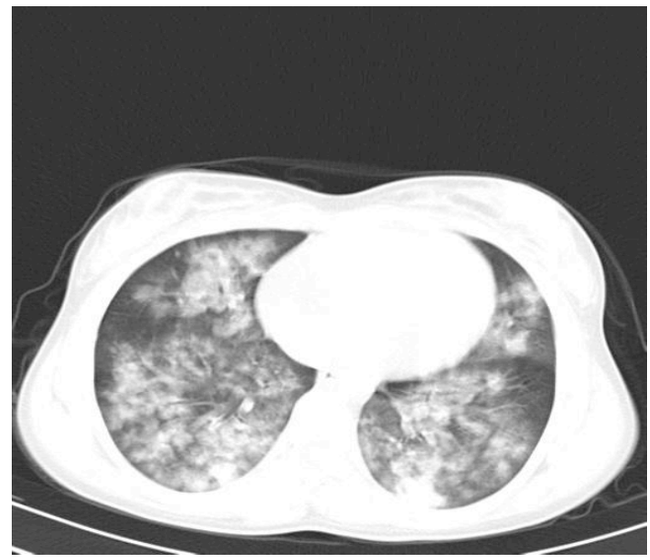

Resim 2.Akciğer tomografisinde buzlu cam görünümünde yaygın konsalidasyon alanları ve nodüler infiltrasyonlar.

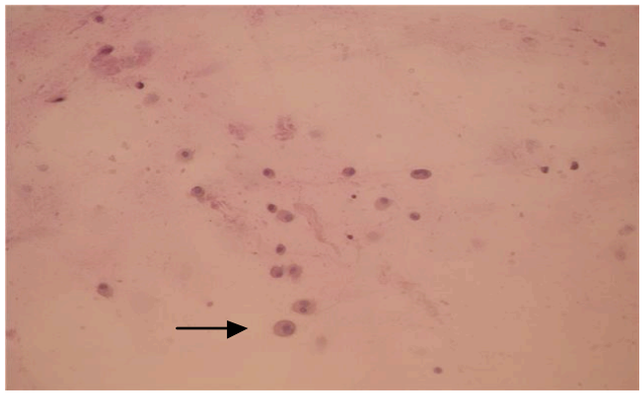

Resim 3. D.PAS Boyası- hemosiderin yüklü alveolar makrofajlar dikkati çekerken, proteinöz madde görülmemektedir.

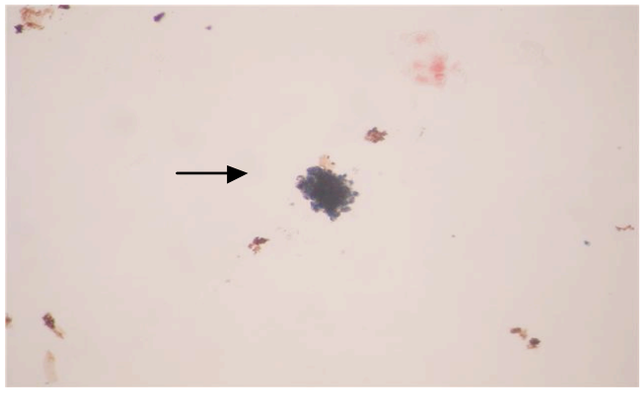

Resim 4. Perl Ferrik Demir Boyası- makrofaj içinde demir birikimi.

nın olması nedeniyle pulmoner hemosiderozis olabileceği düşünüldü. Yatışından üç gün sonra çekilen PA akciğer grafisinde infiltrasyonların belirgin şekilde azalması tanımızı destekledi. Sitolojik tetkiklerle pulmoner hemosiderosis tanısı kesinleştirildi. Steroid tedavisi başlanması planlandı. Ancak klinik ve radyolojik bulgularının kendiliğinden düzelmesi üzerine, takip edilmesine karar verildi. On aylık takibinde nüks olmadı. Hasta halen iki aylık kontrollerle izlenmektedir.

Tartışma

İPH nadir görülen bir hastalıktır. İnsidansı her bir milyon çocukta 0,24 ile 1,23 arasında değişmektedir. Etyolojisi, halen tam açıklanamamıştır. Hastalığın pulmoner kapiller bazal membranda defekte neden olan bir immünolojik veya toksik mekanizma ile ortaya çıktığı düşünülmektedir [2;3].

Hastalığın klasik üçlüsü hemoptizi, demir eksikliği anemisi ve iki taraflı akciğer parankim infiltrasyonudur. Bununla birlikte İPH farklı klinik tablolar ile seyredebilmektedir. Olgular hayatı tehdit edici akut kanama ile başvurabileceği gibi kronik öksürük, nefes darlığı ve yorgunluk semptomlarıyla da gelebilir [4]. Seyrek de olsa hemoptizi görülmeyen olgular söz konusudur [2]. Nitekim olgumuzda hemoptizi yoktu. Aneminin menometrorajisine bağlı olabileceği düşünülmekle birlikte, hemoglobin değerinin 6.97g/dL'e kadar düşmesine İPH'in katkıda bulunduğu şeklinde yorumlandı. İPH'de akciğer radyografisinde akut ataklar döneminde apeksleri tutmayan bilateral alveoler konsolidasyon görülür. Bunlar 2-3 gün içinde retiküler infiltrasyona dönüşür. Akciğer radyografi bulguları 10-12 gün içinde normale döner [5]. Hastamızın derin anemisinin olması, akciğer grafisinde bilateral orta ve alt zonları tutan, ancak apekslerin korunduğu ve kendiliğinden gerileyen infiltrasyonlarının olması nedeniyle İPH olabileceği düşünüldü. Toraks BT bulgularının tipik olması ve sitoloji sonuçlarının desteklemesi üzerine tanı idiopatik pulmoner hemosiderosis olarak kesinleştirildi.

Hastanın genel durumunun bozuk olması, sosyokültürel seviyesi düşük bir çevreden gelmesi ve akciğer grafisi bulgularının benzemesi nedeniyle milier tüberkülozis olabileceği düşünüldü. Ancak mikrobiyolojik tetkiklerinin ve PPD testinin (-) olması, sitolojik incelemenin desteklememesi ve PCR ile tüberküloz RNA (-) olmasıyla ekarte edildi. Pulmoner alveoler proteinozis olabileceği düşünüldü. Ancak sitolojik incelemede D.PAS boyasında alveol içinde proteinöz madde görülmemesi üzerine bu tanıdan da uzaklaşıldı. Ayrıca sekonder pulmoner hemosiderozis yapabilecek olan pulmoner hipertansiyon, kollajen vasküler hastalık, infeksiyon, malignite ve venooklüziv hastalığı düşündürecek klinik ve laboratuvar bulgusu yoktu.

Hastamızın bize fluoksetin HCL'e bağlı zehirlenme anamnezi ile gelmesi ilacın bir yan etkisi miydi? sorusunu akla getirmekle birlikte, gerek prospektif bilgilerinde gerekse literatür taramasında bunu destekleyecek bir bilgiye rastlamadık. Radyografi bulgularının literatürde bildirilenden daha erken gerilemeye başlaması ve takipte nüksün görülmemesi etiyolojide ilaç intoksikasyonunun rol oynadığı tezini destekliyordu. Kesin olmamakla birlikte fluoksetin etiyolojide rol oynayan immünolojik veya toksik bir mekanizmayı tetiklemiş olabilir.

İPH'in tedavisinde öncelikle semptomların tedavisi ve solunum yetmezliği, aneminin ortadan kaldırılması hedeflenmektedir. Tedavide kullanılan temel ilaç steroidlerdir. 1-2 mg/kg dozda prednizolon ile başlanmakta ve doz tedricen azaltılarak tedavi en az iki ay sürdürülmektedir. Steroidler, immün baskılayıcı ilaçlar (azatioprin) ile birlikte verilebilir. Hastaya steroid başlanması planlandı. Ancak bulgularının kendiliğinden gerilemesi üzerine hasta ve ailesi bilgilendirilerek takip edilmesine karar verildi. Sonuç olarak, idiopatik pulmoner hemosiderozis akciğer patolojilerinde ayırıcı tanıda düşünülmesi gereken bir antitedir. Özellikle stafilokok pnömonisinde hastanın kliniği ve akut faz reaktanlarında tereddüt oluşturan bulgular varsa, tedavinin düzenlenmesinde İPH mutlaka ekarte edilmelidir. Nedeni açıklanamayan anemisi olan çocukların izleminde akciğer radyogramı çektirilmeli, bilateral infiltrasyon varlığında ayırıcı tanıda idiopatik pulmoner hemosiderozis akılda tutularak sitolojik tetkikler yapılmalıdır.

Çıkar Çakışması ve Finansman Beyanı

Bu çalışmada çıkar çakışması ve finansman destek alındığı beyan edilmemiştir.

Kaynaklar

1. Yao TC, Hung IJ, Wong KS, Huang JL, Niu CK. Idiopathic pulmonary haemosiderosis: An Oriental experience. J Paediatr Child Health 2003;39(1):27-30.
2. Milman N, Pedersen FM. Idiopathic pulmonary haemosiderosis. Epidemiology, pathogenic aspects and diagnosis. Respir Med 1998;92(7):902-7.
3. Saeed MM, Woo MS, MacLaughlin EF, Margetis FM, Keens TG. Prognosis in pediatric idiopathic pulmonary hemosiderosis. Chest 1999;116(3):721-5.
4. Uçar H, Çallı A, Suna M, Erbaycu AE. Demir eksikliği anemisi ile seyreden akciğer infiltrasyonları: İdyopatik pulmoner hemosiderozis (Olgu Sunumu). Tepecik Eğit Hast Derg 2008;18(3):156-9.
5. Aksel N, Bozkurt Z, Çakan A, Özsöz A, Yener AG. İdiopatik pulmoner hemosiderozis. Solunum 2007;9(1):51-3.

How to cite this article:
Kocaoğlu Ç, Akın F, Sert A, Odabaş D. A New Association or Coincidence: Fluoxetine Poisoning and Idiopathic Pulmonary Hemosiderosis. J Clin Anal Med 2015;6(5): 667-9.