Difficulty in Swallowing Due to Attempted Manual Strangulation

Elle Boğma Teşebbüsüne Bağlı Yutma Güçlüğü

Elle Boğma / Manual Strangulation

Serdar Özkan, Ülkü Yazıcı, Alkın Yazıcıoğlu, Nurettin Karaoğlanoğlu
Atatürk Göğüs Hastalıkları ve Göğüs Cerrahisi Eğitim ve Araştırma Hastanesi, Göğüs Cerrahisi Kliniği, Ankara, Türkiye

Özet

Boyun bölgesine uygulanan travma sonunda oluşan patolojiler hayati tehlike oluşturan ciddi sonuçlar ortaya çıkarmaktadır. Bağla boğma ya da elle boğma durumlarında hayatta kalma ender olarak görülmekte, meydana gelen morbiditeler ise uzun süre devam etmektedir. Öldürme kastıyla elle boğma teşebbüsüne maruz kalan 46 yaşındaki erkek olgumuzda ses kısıklığı ve yutamama şikayeti mevcuttu. Endoskopik incelemede özofagus girişini tam tıkayan hematom tespit edildi. Hyoid kemik ve tiroid kıkırdakta fraktür saptanmayan olgu medikal tedavi ile taburcu edildi.

Anahtar Kelimeler

Elle Boğma; Disfaji; Özofagus; Hematom

Abstract

Pathologies resulting from the traumas applied to the neck region raise life-threatening serious consequences. Although surviving is seen rarely in the cases of strangulation with a ligature or manual strangulation, developing morbidities continues for a long period. Our 46 years old male patient exposed to the attempted homicidal strangulation had complaints of hoarseness and inability to swallow. On endoscopic examination, a hematoma was found fully obstructing the esophageal entrance. The patient was discharged with medical therapy, since no fracture was observed in hyoid bone and thyroid cartilage.

Keywords

Manual Strangulation; Dysphagia; Esophagus; Hematoma

DOI: 10.4328/JCAM.1183 Received: 27.06.2012 Accepted: 07.07.2012 Printed: 01.09.2015 J Clin Anal Med 2015;6(5): 696-698
Corresponding Author: Serdar Özkan, Atatürk Göğüs Hastalıkları ve Göğüs Cerrahisi Eğitim ve Araştırma Hastanesi, Sanatoryum Cad., 06280 Keçioren, Ankara, Türkiye. F.: +90 3123552135 E-Mail: drozkan78@yahoo.com

Giriş

Boyun bölgesi oldukça dar bir alanda ve korunaklı bir kemik yapıdan yoksun olmasına rağmen trakea, özofagus, nöral ve vasküler yapıları barındırması nedeni ile yaşamı tehdit eden her türden travmaya karşı oldukça hassas bir bölgedir. Kısa süreli olsa dahi, öldürme kastıyla boyun bölgesine uygulanan şiddetli bası etkisiyle mortal veya kalıcı morbid durumlar ortaya çıkabilmektedir. Genellikle otopsilerde tespit edilen bulguların görüldüğü ve medikal tedaviyle sekel kalmadan hayatına devam eden olgu ile ilgili klinik tecrübemizi paylaşmaktayız.

Olgu Sunumu

Öldürme amacıyla boyuna bası uygulanan yaygın boyun ağrısı, ses kısıklığı ve yutamama nedeniyle kliniğimize başvuran 46 yaşındaki erkek hastanın fizik muayenesinde boynun ön bölgesinde travmaya ait ekimoz gözlendi. Solunum sesleri doğaldı. Hastanın afonik olduğu ve sıvı gıdalar dahil yutma fonksiyonunun tamamen kaybolduğu saptandı. Mental durum değerlendirmesinde uzun süreli vasküler oklüzyon kaynaklı olabilecek herhangi bir serebral fonksiyon bozukluğu saptanmadı. Yoğun bakım şartlarında monitorize edilen hastanın oksijen saturasyonu ve arter kan gazı değerleri normal izlendi. Posteroanterior akciğer grafisi ve iki yönlü servikal grafide patolojik durum izlenmedi. Servikal BT incelemesinde kemik yapılarda fraktür tespit edilmedi. Bilateral yalancı vokal kord anterior düzeyinde kalınlık artışı saptandı. Endoskopik incelemede vokal kordlar bilateral hareketli, ödemli ve hiperemik (Resim 1), bilateral aryepiglottik alanda yumuşak doku hematomu izlendi (Resim 2). Mevcut hematomun özofagus girişini tamamen kapattığı tespit edildi (Resim 3). Trakeobronşial sistemde travmaya ait patoloji saptanmadı. Hastaya i.v. steroid ve antiinflamatuar tedavi başlandı. Tedavinin yaklaşık 8. saatinde hastanın sıvı gıda alımı başladı. 24 saat sonra servis şartlarında takibe alınan hasta yatışının 3. günü şifa ile taburcu edildi.

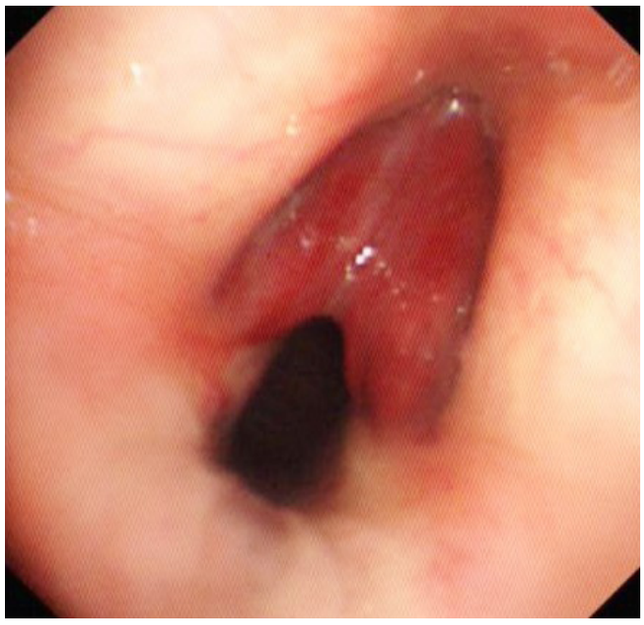

Resim 1. Ödemli ve hiperemik vokal kordlar

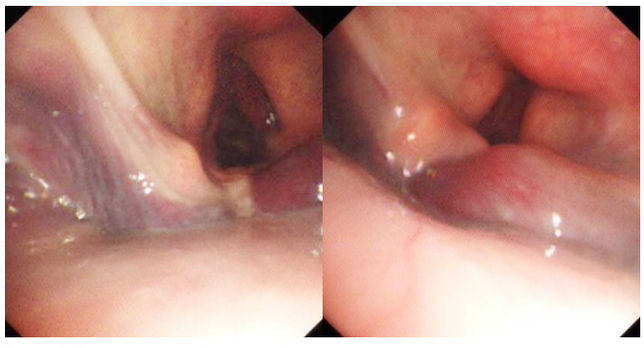

Resim 2. Bilateral posterior aritenoid hematomu



Resim 3. Özofagus girişini kapatan yumuşak doku hematomu

Tartışma

Travmaya bağlı ölümlerin dünya genelinde %2,5'i [1] ABD'de ise şiddete bağlı ölümlerin %10'u elle boğma sonucu oluşmaktadır [2]. Cinsiyet dağılımı açısından incelendiğinde elle boğmaya maruz kalanlar ağırlıklı olarak kadınlardan oluşmaktadır. Ancak yaş dağılımına bakıldığında inceleme yapılan bölgeler arasında farklılıklar izlenmektedir [3,4].

Boyun bölgesine uygulanan fatal travmalar sıklıkla ölüme yol açtığından bu tür travmalardan sonra boyun bölgesinde meydana gelen değişiklikler genellikle otopsilerde ortaya çıkarılmaktadır. Otopsi incelemelerinde sıklıkla yaygın yumuşak doku kanaması, hyoid kemik tiroid kıkırdak fraktürleri saptanmaktadır. Elle boğmaya maruz 56 olgunun otopsi incelemesinde, olgularda derialtı kanama ve ödem %55, intramusküler kanama ve ödem %29, intrakutanöz kanama %29, platismada şişlik %29 oranında tespit edilmiştir [5]. Bazı durumlarda perikondriuma ait bağ doku içine meydana gelen subepitelyal kanama, bazı durumlarda ise larinks intrensek kaslarına ekstravazasyonla oluşan kanamalar görülmektedir. Bu kanamalar genellikle intertisyumda sınırlı kalmaktadır ancak bazen sürekli ve büyük miktarlarda olabilir [6]. Hemorajik lezyonlar genellikle elle boğma durumlarında meydana gelir. Tanısal açıdan önemi ise sıklıkla laringeal kıkırdak mikrofraktürleri kanamaya eşlik etmektedir. Bağla boğma olgularının çoğunluğu oluşturduğu 133 olguluk otopsi incelemesinde olguların % 86'sında konjunktiva ve/veya sklerada peteşiler saptandığı, ancak olguların sadece % 12,5'inde hyoid kemik ve/veya tiroid kıkırdakta fraktür görüldüğü bildirilmiştir [7]. Hyoid kemik kırığının elle boğma olgularında ası ve bağla boğma olgularına göre daha fazla sıklıkta görüldüğü, fakat elle boğ-

ma olgularında bile olguların ancak % 34'ünde kırık saptandığı bildirilmiştir [8].

Bu tür travmaya maruz kalmış olgularda boğaz ya da boyun ağrısı sık görülmektedir. Olgumuzda da görüldüğü şekilde ağrı genellikle yaygındır veya bulgularla uyumsuz lokalize edilmektedir. Boyun bölgesinde abrazyon, telem, ekimoz ortak bulgular olarak karşımıza çıkmaktadır. Elle boğma olgularında özellikle boyun kenarları ve mandibulanın alt kısımlarında yoğunlaşan ve genellikle yuvarlak şekilli olan ekimozlar dikkat çekmektedir. Boğma yöntemine göre değişmekle beraber venöz basınç artışına bağlı olarak en sık yüzde veya konjunktivalarda peteşi [9], laringeal hasara bağlı ses değişikliği veya nefes almada zorluk, serebral hipoksiye bağlı mental fonksiyon değişiklikleri görülebilmektedir [10]. Yüzde peteşi gelişimi için en az 15-30 saniye juguler venin obstrukte olması gerektiği tahmin edilmektedir [5]. Olgumuzda yüzde peteşi, hyoid kemik ve tiroid kıkırdakta fraktür saptanmaması travmanın şiddetinin düşük ve süresinin çok kısa süreli olduğunu göstermektedir. Ses değişiklikleri elle boğmaya maruz kalan olguların %50'sinde rapor edilmiştir. Genellikle kesik kesik veya boğuk bir sesle konuşma olarak karşımıza çıkmaktadır. Yutma fonksiyonunda değişiklikler ilk başvuruda ortak semptom olmamakla birlikte disfaji ve odinofajinin travmaya uğrayan kadınların yaklaşık yarısında travmadan sonraki iki hafta içinde gelişebildiğini bildiren çalışmalar mevcuttur [10].

Laringeal yaralanmalarda kıkırdaklar üzerinde veya çevresinde fokal hassasiyet ve ciltaltı amfizemi saptanabilir. Subkutan amfizem, trakeal deviasyon, ödem veya kanama ile ilişkili hyoid kırıkları ve laringeal yapıların önemli yaralanmaları yumuşak doku tekniği kullanılan servikal grafilerde görülebilir. Fiberoptik laringoskopi ödem ve kanama nedeniyle ses tellerini ve komşu yapıları değerlendirmek için yararlıdır [10].

Tedavide ilk amaç hava pasajının açık tutulması ve varsa kanamanın durdurulmasıdır. Olgunun klinik bulgularına göre acil entübasyon veya trakeotomi için her zaman hazırlıklı olunmalıdır. Hastanın hayatını tehdit eden faktörler ortadan kaldırıldıktan ve vital stabilizasyon sağlandıktan sonra gerekli tedaviler mevcut duruma göre belirlenerek planlanır.

Hastanın anamnezi ve değerlendirilmesinde bilinç kaybı, yüz ya da konjunktival peteşi, boyunda yumuşak doku hasarlanmasına ait kanama - ödem bulgusu tespit edilmesi prognoz açısından kötü kabul edilmelidir. Bu gruptaki hastalar en az 24 saat monitorize edilerek yakın takibe alınmalıdır.

Kötü prognoz bulgularının tespit edilmemesi durumunda dahi oluşabilecek patolojiler açısından ileri tetkikler mutlaka yapılmalı, vital bulguları bozabilecek durumlar ekarte edilmelidir.

Çıkar Çakışması ve Finansman Beyanı

Bu çalışmada çıkar çakışması ve finansman destek alındığı beyan edilmemiştir.

Kaynaklar

1.Wahlen BM, Thierbach AR. Near-hanging. Eur J Emerg Med 2002;9(4):348-50.
2. Funk M, Schuppel J. Strangulation injuries. WMJ 2003;102(3):41-5.
3. Üzün İ, Büyük Y, Ağrıtmış H, Çelik S. İstanbul'da strangülasyon ölümleri. Adli Tıp Dergisi 2005;19(1):1-5.
4. Eke M, Büyük Y, Dinç A.H. Ankara'da otopsisi yapılmış boğma olguları (2001–2004). Adli Tıp Dergisi 2007;21(1):15-20.
5. Stapczynski J.S. Strangulation injuries. Emergency Medicine Reports 2010;31(17):2.
6. Pollanen MS. A triad of laryngeal hemorrhages in strangulation: a report of eight cases. J Forensic Sci 2000;45(3):614-8.
7. DiMaio VJ. Homicidal asphyxia. Am J Forensic Med Pathol 2000;21(1):1-4.
8. Ubelaker DH. Hyoid fracture and strangulation. J Forensic Sci 1992;37(5):1216-22.
9. Nielson AS, Kang CS. Images in emergency medicine. Chokehold Strangulation. Ann Emerg Med 2006;47(4):327-43.
10. McClane GE, Strack GB, Hawley D. A review of 300 attempted strangulation cases Part II: clinical evaluation of the surviving victim. J Emerg Med 2001;21(3):311-5.

How to cite this article:
Özkan S, Yazıcı Ü, Yazıcıoğlu A, Karaoğlanoğlu N. Difficulty in Swallowing Due to Attempted Manual Strangulation. J Clin Anal Med 2015;6(5): 647-9.