Our Experiences with Chest Trauma Patients in Syrian Civil War

Suriye İç Savaşı Nedeniyle Oluşan Göğüs Travmalı Hastalardaki Deneyimlerimiz

Göğüs Travması / Thoracic Trauma

Şamil Günay, İrfan Eser, Mahmut Özbey, Mehmet Ağar, İbrahim Can Kürkçüoğlu
Göğüs Cerrahisi Ana Bilim Dalı, Harran Üniversitesi Tıp Fakültesi, Şanlıurfa, Türkiye

9. Ulusal Travma ve Cerrahisi Kongresinde Poster Olarak Sunulmuştur. (19-23 Nisan 2013)

Özet

Amaç: Toraks cerrahisi, savaşta etkinliği tartışılamayacak kadar değerli bir branştır. Komşumuz Suriye'deki iç savaş sırasında bölgemiz göğüs cerrahi uzmanları bu etkinliği çok yakından hissetmişlerdir. Biz de, bu bölgeden sevk edilen hastalardaki deneyimlerimizi aktarmak istedik. Gereç ve Yöntem: Olgularımız Ağustos 2012- Kasım 2013 tarihleri arası Suriye'den ateşli silah yaralanması sonrası getirilen 16-75 yaş arası, 33 erkek 8 kadın 41 hastadan oluşmaktaydı. Bulgular: İzole toraks travmalı 11 hastanın dışında, 9 hastada toraks ve batın (% 21.9), 8 hastada toraks ve ekstremite (% 19.5), 3 hastada toraks ve vertebra (% 7.3), 5 hastada toraks, batın ve kranium (% 12.1), bir hastada toraks, batın ve göz (%2.4), 3 hastada toraks, batın ve vertebra (%7.3), bir hastada toraks, batın ve ekstremite (% 2.4) yaralanması tespit edildi. Tartışma: Göğüs cerrahisi, savaş esnasındaki yaralanmalarda hızlı ve etkin müdahele edilebilirse hayat kurtarıcı bir branştır.

Anahtar Kelimeler

Toraks Travmaları; Hemotoraks; Harp Cerrahisi

Abstract

Aim: Thoracic surgery is a branch, the efficiency of which is unquestionable for war. And during the civil war in Syria, thoracic surgery specialists have been feeling this efficiency so closely. So we want to share our experiences on patients sent from this region. Material and Method: The cases comprised of 41 patients in total, 33 men and 8 women, between the ages of 16-75, who were brought from Syria between the dates of August 2012 – November 2013. The files of the patients were received from archive. Results: Except 11 isolated thorax trauma patients, it was determined thorax and abdomen injuries at 9 patients (21.9%), thorax and extremity injuries at 8 patients (19.5%), thorax and vertebra injuries at 3 patients (7.3%), thorax, abdomen and cranium injuries at 5 patients (12.1%), thorax, abdomen and eye injuries at one patient (2.4%), thorax, abdomen and vertebra injuries at 3 patients (7.3%), thorax, abdomen and extremity injuries at one patient (2.4%). Discussion: Thoracic surgery is a lifesaving branch in case of fast and effectual medical intervention to injuries during war.

Keywords

Thoracic Trauma; Hemothorax; War Surgery

DOI: 10.4328/JCAM.2247 Received: 24.12.2014 Accepted: 05.02.2014 Printed: 01.09.2015 J Clin Anal Med 2015;6(5): 622-624
Corresponding Author: Şamil Günay, Harran Üniversitesi Tıp Fakültesi Göğüs Cerrahisi AD. Şanlıurfa, Türkiye.
T.: +90 4143183352 GSM: +905336472915 F.: +90 4143183389 E-Mail: samilgunay@yahoo.com

Giriş

Suriye iç savaşı ciddi sayıda insanın ölümüne ve yaralanmasına sebep olmuştur. Toraks cerrahisi, savaş cerrahisi olması nedeniyle bu savaşta da etkinliğini göstermiştir. Donanım ve teçhizat yönüyle eksikleri olan komşu ülke Suriye'den gelen hastalara gerekli müdahaleler yapılmış ve tedavileri gerçekleştirilmiştir. Toraks travmaları, travmaya bağlı ölümlerin önemli bir kısmını oluşturmakla beraber tüm travma sayısına bakıldığında kranium ve ekstremite travmalarından sonra üçüncü sırada yer almaktadır [1]. Toraks travmalarının büyük bir oranı operasyona gerek kalmadan konservatif olarak takip edilirken yaklaşık %10-15'inde acil torakotomi gerekir [2]. Savaş esnasında yaralanma şekli daha çok yüksek enerjili silah, bomba ve parça tesirli bombalar ile meydana gelmektedir. Bu silahların ana üretim amacının öldürmek olduğu göz önünde bulundurulduğunda savaştaki yaralanmaların da şiddeti tahmin edilebilir. Bu gibi savaş ortamlarında meydana gelen yaralanmaların çoğu ölümle sonuçlanırken hastaneye sağ olarak ulaşan hastaların uygun tedavi ile hayatta kalması öldürmek amacıyla üretilmiş silaha karşı verilen bir mücadeledir.

Bu çalışmada komşu ülke Suriye'de devam eden iç karışıklık sonucu oluşan çatışmalarla meydana gelen 41 göğüs travmalı hastadaki deneyimlerimizi aktarmak istedik.

Gereç ve Yöntem

Olgularımız Ağustos 2012- Kasım 2013 tarihleri arası ateşli silah yaralanması sonrası Suriye'den getirilen 19-75 yaş arası, 33 erkek 8 kadın toplam 41 hastadan oluşmaktaydı (K=%19 E=%81) (Tablo 1). Hasta verilerine hastanemizin arşiv kayıtlarından ulaşıldı. Hastalardan toraks travması ve toraks travmasının eşlik ettiği diğer sistem yaralanmalı olanlar çalışmaya dahil edilirken toraks travması olmayan hastalar çalışma dışında bırakıldı. Değerlendirilen hastalardan da sadece cerrahi uygulananlar çalışma kapsamına alındı. Hastaların cinsiyet, yaralanma şekli, yaralanma yeri, yapılan girişim ve takipleri incelendi. Elde edilen veriler uygun tabloda yüzdeleri ile gösterildi (Tablo 2).

Tablo 1. Cinsiyete Göre Hasta Sayıları, 2013

Cinsiyet	Kadın	Erkek	Toplam
Sayı	8	33	41
Oran	% 19	% 81	% 100

Tablo 2. Yaralanma Yerine Göre Hasta Sayıları

Yaralanma Yeri	Sayı	Oran
İzole Toraks	11	% 26.8
Toraks-Batın	9	% 21.9
Toraks-Extremite	8	% 19.5
Toraks-Vertebra	3	% 7.3
Toraks-Batın-Kranium	5	%12.1
Toraks –Batın-Orbita	1	% 2.4
Toraks-Batın-Vertebra	3	% 7.3
Toraks-Batın-Extremite	1	% 2.4
Toplam	41	% 100

Bulgular

Dosya incelemesi sonrası cerrahi uygulanan 41 hastaya ulaşıldı. 20 hastaya acil serviste hemo-pnömotoraks tanısı ile tüp torakostomi uygulanarak kapalı su altı drenajına bağlandı (% 48.7) (Tablo 3). Diğer 21 hasta çatışma bölgesinde tüp drenaj uygulanarak tarafımıza sevk edilmişti. Acil servise kabul edilen 41 hastanın 8'ine masif kanama nedeniyle ameliyathanede torakotomi uygulandı. İki hastaya masif kanama nedeniyle ameliyathaneye alınamadan acil servis torakotomisi uygulandı.

Tablo 3. Müdahaleye Göre Hasta Sayıları

Toraks Travmalı Hastalar		Torakotomi Uygulananlar		Tüp Torakostomi Uygulananlar
		Acil Serviste	Ameliyathanede	
Sayı	41	2	8	31
%	100	4.8	19.5	75.6

İzole toraks travmalı 11 hasta mevcuttu. Bu hastalarda hemotoraks, pnömotoraks, hemo-pnömotoraks klinikleri dışında kosta fraktürleri ve akciğer kontüzyonları da tesbit edildi. Dokuz hastada toraks ve batın (% 21,9), 8 hastada toraks ve eksteremite (% 19,5), 3 hastada toraks ve vertebra (% 7,3) travmasının birlikteliği tesbit edildi. On hastada 3 sistem yaralanması tespit edildi. Bu hastaların 5'inde toraks, batın ve kranium (% 12,1), birinde toraks, batın ve göz (%2,4), 3'ünde toraks, batın ve vertebra (%7,3), birinde toraks, batın ve ekstremite (% 2.4) travmaları tespit edildi.

Acil servis torakotomisi uygulanan izole penetran toraks travmalı hastaların bir tanesinde interkostal arter yaralanması ve parankim hasarı, diğerinde ise mammarian arter ve interkostal arter ile birlikte akciğer parankim yaralanması mevcuttu. Bu iki hasta başarılı operasyonlar sonrası komplikasyonsuz ve sekelsiz olarak taburcu edildi.

Parça tesirli bomba ile yaralanan bir hastada her iki gözde ve toraksta cam parçaları tespit edildi. Hastanın sağ gözünde tam görme kaybı varken sol gözünde kısmi görme kaybı mevcuttu. Çatışma alanındaki yaralıya müdahale eden bir doktor keskin nişancı tarafından vurulup sol kasıkta cilt, cilt altı ve kas dokusunda laserasyon, sol humerus fraktürü ve bilateral hemopnömotoraksla acil servise getirilidi. Hastaya bilateral tüp torakostomi ve diğer sistem yaralanmaları için gerekli tedavileri yapılarak şifa ile taburcu edildi. Yine aynı şekilde başka bir hastaya çatışma sırasında yardım ederken yaralanan başka bir doktor sağ da hemotoraks ve yelken göğüs, humerus fraktürü tanıları ile acil serviste değerlendirildi. Bu hasta sadece sağ tüp torakostomi ve humerus ateli ile tedavi edilerek eksterne edildi (Resim 1). Yüksek enerjili silah ile yaralanan bir diğer hastada sol hemotoraks ve 4. vertebra da parçalı fraktürle birlikte pnömokranium mevcuttu. Hastaya torakotomi uygulandı. Vertebra yaralanması çok genişti. Spinal kanal açıktı. Pnömokraniumla birlikte paraplejisi de olan hasta sepsis nedeniyle kaybedildi.

Ekstremite yaralanması olan 8 hastanın 3'ü humerus, 3'ü femur,

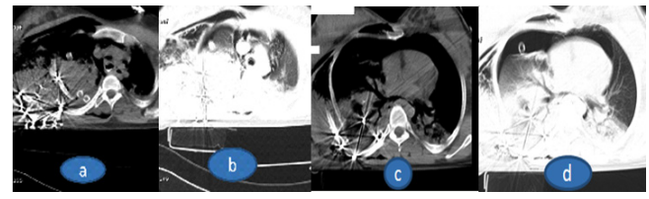

Resim 1. Toraks Travmalı Hastanın Toraks Tomografisi. Mediastinal kesitte üst toraks bölgesi ve intratorasik yabancı cisimler(A), Parankim kesitinde üst toraks bölgesi ve intratorasik yabancı cisimler(B), Mediastinal kesitte alt toraks bölgesi ve intratorasik yabancı cisimler(C), Parankim kesitinde alt toraks bölgesi ve intratorasik yabancı cisimler(D).

biri tibia, biride humerus ve tibia fraktürü mevcuttu. Üç hastada motor hareketlerde sekel kaldı. Vertebra yaralanması olan 7 hastada vertebra korpuslarında parçalı fraktür ve buna bağlı medulla spinalis yaralanması tespit edildi. Üç hastanın paraplejisi, bir hastanında tetraplejisi mevcuttu. Toplam 41 hastanın 6'sı kaybedildi. Otuzbeş hasta şifa ile taburcu edildi.

Tartışma

Toraks travmaları, travmaya bağlı ölümlerde önemli bir kısım teşkil etmektedir. Bu durum toraks duvarı ve toraks içi organların fazla kanlanması nedeniyle travmanın verdiği hasar aşırı derecede kanamalı olmaktadır. Ayrıca toraks içi organlar yaşam için temel olan solunum ve dolaşım organlarını saklamaktadır. Toraks travması sonucu oluşan ölümlerde ya solunum yada dolaşıma bağlı ölümlerdir [3].

Kandahar ve ark.[4] 2007 yılında acil travma merkezine başvuran 1354 hastalık çalışmalarında vakaların sadece %18'ine tüp torakostomi uygulanmış. Torakotomi uygulanan hasta sayısı ise %2,6 olarak bildirilmiştir. Bizim çalışmamıza sadece cerrahi uygulanan hastalar kabul edildi ve sadece takibe alınan hastalar çalışma dışı bırakıldı.

Toraks yaralanmaları, hayati organların etkilenmesi ve oksijenizasyonun bozulması nedeniyle diğer sistemleri de etkileyen, özellikle 20- 40 yaş arasında travmaya bağlı ölümlerin en önemli nedenlerindendir [5]. Göğüs travmalarında en sık karşılaşılan problemlerden birisi kaburga kırıklarıdır. En çok künt göğüs travmasına bağlı olarak görülürler. Toraks duvarı yaralanmalarında %35-40 oranında saptanırlar [6]. Kaburga kırıkları çocuklarda göğüs duvarı elastikiyeti nedeniyle daha az görülürken, erişkinlerde sıktır. Tek kaburga kırığından hayatı tehdit edebilen ve ventilatör desteği gerektiren ciddi yelken göğse kadar değişebilen klinik tablo oluştururlar [7]. Çalışmamıza sadece kaburga kırığı olan ve komplikasyon gelişmeyen hastalar dahil edilmedi.

Göğüs travması sonrası hemopnömotraks gelişen hastalarda tüp torakostomi sonrası takibe alınır. Hemotoraks veya pnömotoraksda artma olması ve acil torakotomi kriterlerini yerine getirmesi durumunda torakotomi ile hastaya müdehale edilir [8-9]. Bizde göğüs tüpü uygulaması sonrası acil torakotomi endikasyonu olan hastaları opere ettik.

Toraks travmalarında doğru tanı ve sistematik yaklaşım bu tür yaralanmalarda morbidite ve mortaliteyi azaltacaktır. Penetran yaralanmalar sıklıkla diğer sistemlere ait organ yaralanmaları ile birliktedir. Toraks yaralanması olan hastalarda izole göğüs yaralanması %25 iken yaralanmaların %75'inde çoklu organ yaralanması mevcuttur. Çoklu organ yaralanmalarda mortalite önemli ölçüde artar. Çoklu organ travmalı olgularda morbidite ve mortalitenin, izole toraks travmalı olgulara göre 6 kat arttığı gözlenmiştir [1]. Çalışmamızda 41 hastanın 11'inde izole toraks travması bulunurken 30'unda çoklu organ yaralanması mevcuttu. Serimizde izole toraks travmalı hastalarda mortalite görülmezken çoklu organ yaralanmalı 6 hastamız kaybedildi.

Özellikle ateşli silah yaralanmalarında yara çevresindeki nekrotik dokuların enfeksiyona sebep olmasından dolayı enfekte bölgeler hafife alınmamalı ve gerekli debridmanlar yapılmalıdır. İki olguda rastladığımız büyük defektlere 3-4 kot rezeksiyonu ile çevrede temiz doku olacak şekilde yanmış ve parçalanmış dokular temizlendikten sonra greft ile destek doku sağlandı.

Hastaların teşhislerinde çoğu kez aciliyet sebebiyle sadece akciğer grafisinden faydalandık. Bazı hastaları sadece akciğer grafisi ile operasyona aldık. Berg ve ark. [10] yaptıkları çalışmalarda da akciğer grafisin önemli patolojileri saptamada yeterli olabileceğini göstermişlerdir.

Penetran göğüs travmaları hastalarda ilk müdahale ve sonrası tam teşekküllü bir hastaneye sevk çok önemlidir. Swaroop ve ark. [11] yapmış olduğu araştırmada travmalı hastaların doğru sağlık kurumlarına sevkinin önemi vurgulanmıştır. Göğüs cerrahisi açısından donanımı eksik bir sağlık kurumuna göğüs travmalı bir hastanın sevki başka bir kuruma sevk gerektirir ki bu durum zaman kaybıdır. Bu geçen zaman hasta için çok değerlidir.

Santral pulmoner yaralanması veya kaynağı belli olmayan masif pulmoner kanamalarda, hilusa erkenden vasküler klemp konması faydalıdır. Hiler klempleme sayesinde kanama hızla kontrol altına alınarak, hava embolisi önlenebilir ve yaralanmanın kapsamı da değerlendirilebilir [12,13]. Bizde pulmoner arter yaralanması olan hastalarımızda hiler klepleme yaparak kanama ve hava embolisini önlemeye çalıştık. Ameliyat sonrası izlemlerde hava embolisi ile karşılaşmadık.

Kranial yaralanmalı hastanın hayatta kalması oldukça zordur ve genellikle olay yerinde hayatlarını kaybederler. Hâlbuki savaşta kafa yaralanmasından daha fazla toraks yaralanması meydana gelmektedir ve toraks yaralanmaları çalışmamızda olduğu gibi uygun cerrahi tedaviyle oldukça hayat kurtarıcıdır.

Sonuç

Savaş sırasında toraks travmalı hastalara müdahale ve sevk, hızlı ve etkin olmalıdır. Diğer sistem yaralanmalarına göre toraks travmalı hastalara müdahale hayat kurtarıcı ve yüz güldürücüdür. Savaş cerrahisi multidisipliner bir yaklaşım olup, bu durum hayati önem arz etmektedir.

Çıkar Çakışması ve Finansman Beyanı

Bu çalışmada çıkar çakışması ve finansman destek alındığı beyan edilmemiştir.

Kaynaklar

1. Başoğlu A, Akdağ AO, Çelik B ve ark. Göğüs travmaları: 521 olgunun değerlendirilmesi. Ulus Travma Dergisi 2004;10:42-6.
2. Guitron J, Huffman LC, Howington JA, et al. Blunt and penetrating injuries of the chest wall, pleura and lungs. In: Shields TW, Locicero J, Reed CE, Fein RH. General Thoracic Surgery. 7th ed. Philadelphia: Lippincott Williams & Wil-kins; 2010.p.891-902.
3. Şakul U. Toraks Anatomisi. In: Ökten İ, Güngör A (Editörler). Göğüs Cerrahisi. Türk Göğüs Cerrahisi Dergisi 2003.p.3-76.
4. Khandahar SJ, Johnson SB, Calhoon JH. Over view of thoracic trauma in the United States. Thorac Surg Clin 2007;17(1):1–9.
5. Er M, Işık F, Kurnaz M, Cobanoglu U, Serkan Sagay, İrfan Yalcınkaya. Göğüs travmalı 424 olgunun sonuçları. Ulus Travma dergisi 2003;9:267-74.
6. Hood RM, Boyd AD, Culliford AT. Thoracic trauma. Philadelphia: W.B. Saunders Co; 1989.p.245–66.
7. Arthur D. Boyd. Chest wall trauma. In: Hood RM, Boyd AD, Culliford AT, editors. Thoracic trauma. Philadelphia: W.B Saunders Company; 1989.p.101-31.
8. Çobanoğlu U, Melek M, Kara V, Mergan D. Isolated Hemothorax following thoracic trauma: analysis of 57 cases. J Clin Anal Med 2012;3(1):41-5.
9. Çubuk S, Yücel O. Göğüs Cerrahisi Ders Notları. Toraks Travmaları; Derman Tıbbi Yayıncılık, Ankara; 2012;10.p.83.
10. Berg RJ, Inaba K, Recinos G, Barmparas G, Teixeira PG, Georgiou C, et al. Prospective evaluation of early follow-up chest radiography after penetrating thoracic injury. World J Surg 2013;37(6):1286-90.
11. Swaroop M, Straus DC, Agubuzu O, Esposito TJ, Schermer CR, Crandall ML. Pre-hospital transport times and survival for Hypotensive patients with penetrating thoracic trauma. J Emerg Trauma Shock 2013;6(1):16-20.
12. Balcı AE, Eren N, Eren Ş, Ülkü R. Pulmonary resections due to lung trauma. Solunum 2002;4(1):30-3.
13. Stewart KC, Urschel JD, Nakai SS, Gelfand ET, Hamilton SM. Pulmonary resection for lung trauma. Ann Thorac Surg 1997;63(6):1587-8.

How to cite this article:
Günay Ş, Eser İ, Özbey M, Ağar M, Kürkçüoğlu İC. Our Experiences with Chest Trauma Patients in Syrian Civil War. J Clin Anal Med 2015;6(5): 573-5.