The Evaluation of Preoperative Diagnostic Approach to Solitary Pulmonary Nodule with Solid Structure

Solid Yapıdaki Soliter Pulmoner Nodüle Preoperatif Tanısal Yaklaşımın Değerlendirilmesi

Soliter Pulmoner Nodüle Preoperatif Tanısal Yaklaşımın Değerlendirilmesi
The Evaluation of Preoperative Diagnostic Approach to Solitary Pulmonary Nodule

Yelda Çeviker[1], Jülide Çeldir Emre[2], Ayşegül Baysak[3], Özer Özdemir[4], Adnan Tolga Öz[5], Mustafa Hikmet Özhan[5]
[1]Gümüşhane Devlet Hastanesi, Göğüs Hastalıkları Kliniği, Gümüşhane, [2]Turgutlu Devlet Hastanesi, Göğüs Hastalıkları Kliniği, Manisa,
[3]Izmir Üniversitesi Tıp Fakültesi, Göğüs Hastalıkları Anabilim Dalı, İzmir, [4]Egepol Hastanesi, Göğüs Hastalıkları Kliniği, İzmir,
[5]Ege Üniversitesi Tıp Fakültesi, Göğüs Hastalıkları Anabilim Dalı, İzmir, Türkiye

Türkiye Solunum Araştırmaları Derneği, 32.Ulusal Kongresi, 2010, Antalya kongresinde poster sunumu olarak kabul edilmiştir.

Özet

Amaç: Soliter pulmoner nodül (SPN) tanısı konan hastalarda dikkatli bir radyolojik değerlendirme sonrasında uygulanacak tanısal yaklaşım çeşitli merkezlerde farklı olabilmektedir. Bu çalışmada amaç radyolojik olarak solid yapıdaki SPN olgularında herhangi bir histopatolojik inceleme yapılmadan tanısal cerrahiye yönlendirilen olgularla histopatolojik değerlendirmeye yönlendirilerek cerrahiye verilen olguları karşılaştırmaktır. Gereç ve Yöntem: Kliniğimizde Temmuz 2009-2010 tarihleri arasında SPN tanısıyla tetkik edilen olgular retrospektif olarak incelenmiştir. Bulgular: Çalışmaya alınan toplam 42 olgunun 13 (%31)'ü tanı ve tedavi amacıyla direkt cerrahiye gönderilmiş (Grup-1), 29 (%69) olguda ise (Grup-2) bronkoskopi, transtorasik ince iğne aspirasyon biyopsisi (TTİİAB), takip toraks bilgisayarlı tomografi (BT), pozitron emisyon tomografisi (PET)/BT gibi ileri inceleme yöntemlerine başvurulmuştur. Tüm SPN olgularında malign hastalık 29 olguda (%69) saptanmıştır. Grup-1 olgularda malign hastalık 12 (%92) olguda, Grup-2'de ise 17 (%58) olguda izlenmiştir (p:0,035). Preoperatif olarak malign veya kuşkulu olarak değerlendirilen ve cerrahi sonrası tanı doğrulanan Grup-2 olgu sayısı 11 (%37)'dir. Preoperatif benign veya yetersiz tanı olarak değerlendirilen 6/18 (%33) olguda cerrahi sonrası tanı malign, 11/18 (%61) olguda cerrahi veya takip ile benign hastalık tanısı konmuş ve 1/18 olgu takip dışı kalmıştır. Tüm SPN olgularında cerrahi uygulanan olgu sayısı 33 (%79) olup; 4 olgu cerrahi öncesi malign hastalık saptanmasına rağmen cerrahiyi kabul etmeme veya medikal nedenlerden inoperabl olması nedeniyle, 1 olgu takipsiz kalması ve 4 olgu ise takip ile benign hastalık olarak düşünülerek cerrahi dışı bırakılmıştır. Grup-1 olguların hepsi hastanede yatarak, Grup-2'deki olguların ise 1'i hariç diğerleri hastanede yatarak takip edilmiştir. Hastanede yatarak tedavi gören Grup-1 olgularında hastanede yatış süresi ortalama 11.76±4.22 gün, Grup-2'de ise 17±12.21 gün olarak saptanmıştır (p:0,09). Tartışma: Solid yapıdaki soliter pulmoner nodüle yaklaşımda, preoperatif radyolojik değerlendirme ile malign hastalık düşünülen hastalarda biyopsi ve diğer ileri incelemelerin tanısal olarak etkinliği sınırlı olup, hastane yatış sürelerini uzatmaktadır. SPN olarak değerlendirilip ileri incelemelere alınan olguların ise 1/3'ünde tanı yetersiz veya yanlış negatif olarak bulunabilmektedir.

Anahtar Kelimeler

Soliter Pulmoner Nodül; Tanı; Preoperatif; Değerlendirme

Abstract

Aim: Management of patients with solitary pulmonary nodules (SPN) after a thorough radiological evaluation may differ among different health centers. In this study in a set of radiologically solid SPN cases we aimed to compare the patients undergone surgical excision without histopathological evaluation with the patients undergone histopathological evaluation for decision of surgery. Material and Method: The patients diagnosed to have SPN between July 2009 and 2010 were retrospectively evaluated. Results: Among 42 patients enrolled in the study, 13 (%31) undergone diagnostic and therapeutic surgery (group 1), 29 (%69) undergone additional diagnostic procedures like bronchoscopy, transthoracic fine needle aspiration biopsy (TTFNAB), positron emission tomography (PET) or follow up computed tomography before decision of surgery. Malignant disease was detected in 29 cases (%69); 12 cases (%92) in group 1, and 17 (%58) cases in group 2 (p=0,035). In group 2, 11 patients (%37) were diagnosed or suspected to have malignant disease preoperatively and had proven malignancy by surgery. Out of 18 patients whose histopathological biopsy evaluation were nondiagnostic or benign, 6 (%33) had diagnosis of malignant disease after surgery, 11 patients (%61) were diagnosed to have benign disease by surgery of follow up, and 1 patient was lost in follow up. 33 patients (%79) undergone surgery among all SPN patients, 4 cases refused to have surgery although preoperative malignancy was detected or were inoperable due to comorbidities. 4 patients were thought to have benign disease in follow up period. All patients in both groups were hospitalized for diagnosis and treatment, except one patient in group 2. Medium hospitalization time was 11,76±4.22 days in group 1 and 17±12.21 in group 2 (p=0,09). Discussion: In patients that have radiologically solid SPN and that are thought to have malignant disease with preoperative radiological evaluation, additional diagnostic procedures and biopsies have limited diagnostic value and lengthens hospitalization times. In 1/3 of cases who undergone additional diagnostic procedures after detection of SPN, histopathological diagnosis was false negative or insufficient.

Keywords

Solitary Pulmonary Nodules; Diagnosis; Preoperative; Evaluation

DOI: 10.4328/JCAM.2270 Received: 02.01.2014 Accepted: 05.03.2014 Printed: 01.09.2015 J Clin Anal Med 2015;6(5): 669-672
Corresponding Author: Ayşegül Baysak, İzmir Üniversitesi Tıp Fakültesi, Göğüs Hastalıkları Anabilim Dalı, İzmir, Türkiye.
T.: +90 2323995050 E-Mail: drbaysak@gmail.com

Giriş

Soliter pulmoner nodül (SPN)'ler, atelektazi, pnömoni, lenfadenopati veya göğüs duvarı patolojilerinin eşlik etmediği, çapı 1-3 cm olan, kendisini çevreleyen sağlam akciğer dokusundan net olarak ayrılabilen yuvarlak veya oval yapıda lezyonlar olarak tanımlanmaktadır [1]. Genellikle başka nedenlerden dolayı yapılan radyolojik incelemelerde tesadüfen saptanırlar. Soliter pulmoner nodüllerin göğüs grafilerinde görülme oranı % 0.1- 2 arasında bildirilmektedir [2, 3]. Genelde benign nedenlere daha fazla rastlandığı bildirilmiştir [4]. Ancak özellikle rezeksiyon verilerinin sunulduğu yeni çalışmalarda malignite oranının yüksek olduğu bildirilmiştir [5].

Benign lezyonlarda çoğunluğu infeksiyöz nedenler oluşturmaktadır. Genel görüş, "aksi ispat edilmedikçe SPN'ler malign gibi düşünülmelidir" şeklindedir [3].

Gereç ve Yöntem

Kliniğimizde Temmuz 2009-2010 tarihleri arasında tetkik edilen 42 olgu retrospektif olarak incelenmiştir. Tanı ve tedavi amaçlı direkt cerrahiye gönderilen olgular Grup-1; bronkoskopi, transtorasik ince iğne aspirasyon biyopsisi (TTİİAB), takip toraks BT, PET/BT gibi ileri inceleme yöntemlerine başvurulan olgular Grup-2 olarak ayrılmıştır. İstatistiksel inceleme SPSS v16 programı yardımıyla yapılmış, karşılaştırmalar için X2 testi kullanılmıştır.

Bulgular

Çalışmaya alınan 42 (30 erkek; ortalama yaş 59.6±9) olgunun 13 (%31)'ü Grup-1 ve 29 (%69)'u ise Grup-2 içerisinde değerlendirilmiştir. Olguların demografik verileri Tablo-1'de gösterilmiştir. Tüm SPN olgularında malign hastalık 29 olguda (%69) saptanmıştır. Grup-1'de malign hastalık 12 (%92) olguda, Grup-2'de ise 17 (%58) olguda izlenmiştir (p:0,035). Preoperatif olarak malign veya kuşkulu olarak değerlendirilen ve cerrahi sonrası tanı doğrulanan Grup-2 olgu sayısı 11 (%37)'dir. Preoperatif benign veya yetersiz tanı olarak değerlendirilen 18 olgunun 6 (%33)'sında cerrahi sonrası tanı malign, 11 (%61)'inde cerrahi veya takip ile benign hastalık tanısı konmuş ve 1 olgu ise takip dışı kalmıştır. Tüm SPN olgularında cerrahi uygulanan olgu sayısı 33 (%79) olup; 4 olgu cerrahi öncesi malign hastalık saptanmasına rağmen cerrahiyi kabul etmeme veya medikal nedenlerden inoperabl olması ve 1 olgu takipsiz kalması nedeniyle, 4 olgu ise takip ile benign hastalık olarak düşünülerek cerrahi dışı bırakılmıştır (Şekil-1).

Tablo 1. Demografik veriler

	Grup-1	Grup-2
Hasta sayısı (n; %)	13 (%31)	29 (%69)
Cinsiyet (E / K)	9 / 4	21 / 8
Yaş ortalaması ± ss	61.3 ± 8	57.8 ± 10
Sigara öyküsü (paket/yılı) (n±ss)	35 ± 4	24 ± 7
Malign olgu sayısı (n; %)	12 (%92)	17 (%58)
Nodül çapı (cm)	2.3 ± 0.7	2.0 ± 0.6

Grup-2'deki 29 olgunun 25 (%86.2)'ine bronkoskopi yapılmış, geri kalan 4 olgunun nodülleri ise toraks BT ile takipleri sonucu benign kabul edilmiştir (Resim-1). Bronkoskopik yöntemlerle tanı konamayan, lokalizasyon olarak uygun olan 8 olguya TTİİAB yapılmıştır. Preoperatif malign hastalık tanısı konan 8 olgudan 3'ü bronkoskopik yöntemlerle, 5'i de TTİİAB ile malignite tanısı almıştır (Resim-2). İki olguya PET/BT çekilmiş ve malign hastalık olarak değerlendirilmiştir.

Grup-1 olguların hepsi hastanede yatarak, Grup-2'deki olguların ise 1'i hariç diğerleri hastanede yatarak takip edilmiştir. Hastanede yatarak tedavi gören Grup-1 olgularında hastanede yatış süresi ortalama 11.76±4.22 gün, Grup-2'de ise 17±12.21 gün olarak saptanmıştır (p:0,09) (Şekil 2).

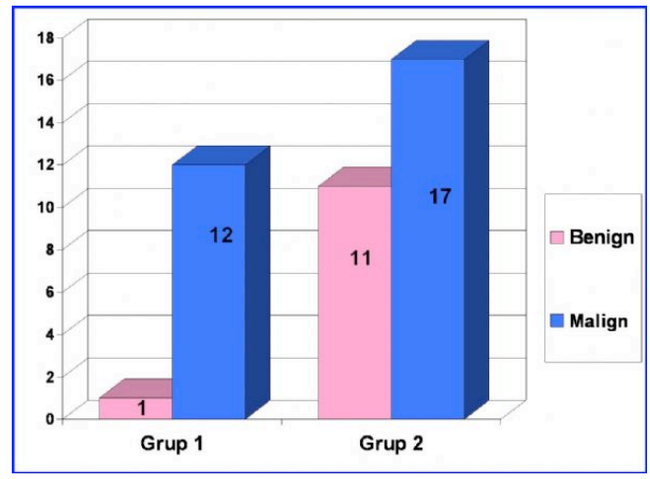

Şekil 1. Grup 1 ve 2 'de olgu sayıları

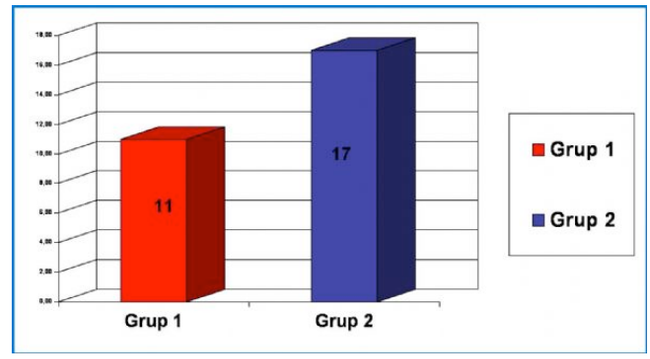

Şekil 2. Hastanede yatış süresi

Tartışma

Soliter pulmoner nodüle biyopsi amaçlı yapılan girişimler ya bronkoskopik ya da transtorasik yoldan olmaktadır. Cerrahi girişim hem tanısal hem de tedavi amacıyla yapılabilir. Nodüle yapılacak girişimin (biyopsinin) seçimi, nodülün yeri, boyutu, ekipman ve girişim yapacak olanların deneyimleri ile ilişkilidir [6]. Öncelikle klinik değerlendirme yapılmalıdır. Yaşla beraber malignite olasılığı artmaktadır. 35-39 yaş aralığında malignite olasılığı % 3 iken, 60 yaş ve üstünde %50'nin üzerindedir [6]. Bununla beraber sigara kullanımı malignite için çok büyük risk faktörüdür. Swensen ve ark. [7] toraks BT ile SPN yönünden incelediklerі 50 yaş üzeri 1520 olguluk çalışmalarında, rezeksiyon uygulanan 29 lezyondan 22'sinin (%75) primer akciğer kanseri olduğunu bildirmişlerdir. Özellikle granülamatöz hastalıkların sık olarak rastlandığı ülkemizde 35 yaş altında rastlanan SPN'lerin sadece %7'sinin malign olduğu bildirilmiştir. Bu çalışmada malign lezyonların hemen tamamını metastazlar oluşturmaktadır [8]. Çalışmamızdaki tüm SPN olgularında malign hastalık %69

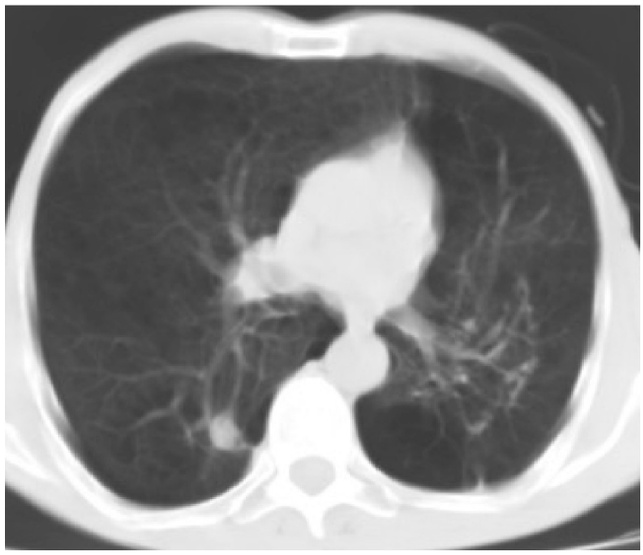

Resim 1. 15 paket/yılı sigara öyküsü olan 55 yaşındaki erkek hastanın soliter pulmoner nodülü takipleri sonucu değişiklik izlenmemesi üzerine benign kabul edildi.



Resim 2. 40 paket/yılı sigara kullanımı olan 60 yaşında erkek hastanın toraks BT'sinde 3cm çaplı, kenarları düzensiz soliter nodüler lezyon izlendi. Yapılan transtorasik ince iğne aspirasyon biyopsi sonucu küçük hücreli dışı akciğer karsinomu olarak rapor edildi. Hasta cerrahiye verildi.

oranında yüksek saptanmıştır. Olgularımızın yaş ortalamalarının (59.6±9) yüksek olması ve ayrıca onkoloji konseyinde tartışılan olguların çalışmaya alınmasının bunun nedeni olabileceğini düşünmekteyiz.

Santral yerleşimli ve büyük lezyonlarda bronkoskopinin tanı oranı artmaktadır. Çapı 2 cm'den küçük olan periferik nodüllerde bronkoskopinin tanısal değeri % 35 olarak bildirilmiştir [9]. Skopi, endobronşiyal ultrason ve otofloresan yöntemlerle tanı oranını artırmak mümkündür. Genel anlamda bronkoskopinin tanısal değeri malign nodüller için %64, benign nodüller için % 35 olarak rapor edilmiştir [9].

Transtorasik biyopsi periferik nodüllerde bronkoskopiye göre tanı oranını arttırmaktadır. Tanı oranları malign nodüllerde %64-100 arasında, benign nodüllerde ise %12-68 arasında bildirilmiştir [3]. Biyopsi sıklıkla benign-malign tanısına götürür; ancak spesifik tanı konamayabilinir [6]. Sağlık durumu ameliyata elverişli olan SPN'li hastalarda TTİİAB endikasyonu bulunmadığı, ancak sağlık durumu uygun olmayan veya ameliyatı reddeden hastalarda ise doku tanısına ulaşmada uygulanması gereken faydalı bir yöntem olduğu belirtilmektedir [2- 4]. Çaylak ve ark.[10]'nın yaptıkları çalışmada transbronşial ince iğne aspirasyonu (TBİA) ile tanı oranı %10.7, transtorasik ince iğne aspirasyonu (TTİA) ile tanı oranı %50 olarak saptanmıştır. Pozitron emisyon tomografisi (PET), malign nodüllerin tespitinde %96.8 duyarlılık, %77.8 özgüllüğe ve benign nodüllerin tespitinde %96 duyarlılık, %88 özgüllüğe sahiptir [3, 11]. Ancak karsinoid tümör ve bronkioloalveoler karsinom gibi malign lezyonlarda yanlış negatif sonuç veya tüberküloz ve histoplazma infeksiyonu gibi benign inflamatuvar lezyonlarda yalancı pozitif sonuçlar verebilmektedir. Yaygınlığı artsa da, hala pahalı bir yöntemdir. Hastanemiz bünyesinde PET/BT cihazının bulunmaması nedeniyle, medikal olarak invazif işlem yapamadığımız sadece 2 olgu dış merkezde PET/BT çekimi sonrası değerlendirilmiştir.

SPN takibinde klinik ve uzmanlık alanlarına göre farklı yaklaşımlar olabilmektedir [12, 13]. Günümüzde SPN'nin en kesin tanısı cerrahi olarak rezeke edilen nodülün histopatolojik incelenmesi ile mümkündür [5, 14]. Malign lezyonlarda cerrahi mortalite %2.8 ile %7.0 arasında değişir iken, bu oran benign lezyon nedeniyle ameliyat edilen hasta grubunda %1'in altındadır. Bunda yaş, komorbid durumlar, malign lezyonlardaki geniş cerrahi rezeksiyon sebep olabilir. Cerrahi işlem uygulanan hiçbir hastamızda mortalite izlenmemiştir. Ceylan ve ark. [15]'nın 107 olguluk SPN serisinde malign olgu sayısı 55 (%51.4) olup, çalışmalarında mortalite saptanmamıştır. SPN'lerin cerrahisinde video aracılı göğüs cerrahisi (VATS - video-assisted thoracic surgery) veya torakotomi yöntemi kullanılmaktadır. Plevraya yakın olanlarda VATS tercih edilmektedir. Tanısal özgüllüğü %100, morbiditesi %9.6 ve mortalitesi %0.5 olarak bildirilmektedir [4].

İleri yaş ve ciddi sigara kullanım öyküsü bulunan, preoperatif değerlendirmede radyolojik olarak malign hastalık riski yüksek olarak değerlendirilen olgularımızın tümü onkoloji konseyinde tartışılmıştır. Direkt cerrahi işlem yapılan Grup-1 olgularımızın yaş ortalamaları, sigara alışkanlıkları (paket/yılı) ve lezyon çapı göz önüne alındığında Grup-2 ile aralarında anlamlı fark bulunmaktadır. Öte yandan; gerek hastanın cerrahi işlemi istememesi veya medikal nedenlerle inoperabl olması, gerekse hekimler arasında tanısal yaklaşımlardaki farklılıklar nedeniyle bir grup olgumuza preoperatif biyopsi ve diğer ileri tanısal işlemler uygulanmıştır.

Sonuç olarak, solid yapıdaki soliter pulmoner nodüle yaklaşımda, preoperatif radyolojik değerlendirme ile malign hastalık düşünülen hastalarda biyopsi ve diğer ileri incelemelerin tanısal olarak etkinliği sınırlı olup, hastane yatış sürelerini uzatmaktadır. SPN olarak değerlendirilip ileri incelemelere alınan olguların ise 1/3'ünde tanı yetersiz veya yanlış negatif olarak bulunabilmektedir.

Çıkar Çakışması ve Finansman Beyanı

Bu çalışmada çıkar çakışması ve finansman destek alındığı beyan edilmemiştir.

Kaynaklar

1.Çelik A, Karaoğlanoğlu N. Soliter pulmoner nodül. Akciğer hastalıkları ve tedavisi. ed. Orhan Yucel. 2013.p.26-31.

2. Yıldız F, Arslan A. Soliter pulmoner nodüle genel yaklaşım. Toraks Dergisi

2001;2:85-90.
3. Tan BB, Flaherty KR, Kazerooni EA, Iannettoni MD. The solitary pulmonary nodule. Chest 2003;123(1 Suppl):89-96.
4. Erasmus JJ, Connolly JE, McAdams HP, Roggli VL. Solitary pulmonary nodules: Part I. Morphologic evaluation for differentiation of benign and malignant lesions. Radiographics 2000;20:43-58.
5. Mahesh B, Forrester-Wood C, Yunus A, Ahsan R, Amer K, Morgan A, et al. Value of wide-margin wedge resection for solitary pulmonary nodule: a single center experience. Eur J Cardiothorac Surg 2004;26:474-9.
6. Kartaloğlu Z. Soliter pulmoner nodüle yaklaşım. Türk Göğüs Kalp Damar Cerrahisi Dergisi 2008;16(4):274-83.
7. Swensen SJ, Jett JR, Sloan JA, Midthun DE, Hartman TE, Sykes AM, et al. Screening for lung cancer with low-dose spiral computed tomography. Am J Respir Crit Care Med 2002;165:508-13.
8. Gümüş S, Deniz Ö, Örs F, Çiftçi F, Tozkoparan E, Yücel O ve ark. Genç hastalarda soliter pulmoner nodüllerin etiyolojisi. Solunum 2007;9:99-104.
9. Baaklini WA, Reinoso MA, Gorin AB, Sharafkaneh A, Manian P. Diagnostic yield of fiberoptic bronchoscopy in evaluating solitary pulmonary nodules. Chest 2000;117:1049-54.
10. Çaylak H, Kavaklı K, Çelik B, Yücel O, Sapmaz E, Çubuk S ve ark. Soliter pulmoner nodüllerde cerrahi yaklaşım. Türk Göğüs Kalp Damar Cer Derg 2010;18(2):115-20.
11. Ost D, Fein A. Management strategies for the solitary pulmonary nodule. Curr Opin Pulm Med 2004;10:272-8.
12. Prosch H, Strasser G, Oschatz E, Schober E, Schneider B, Mostbeck GH. Management of patients with small pulmonary nodules: a survey of radiologists, pulmonologists, and thoracic surgeons. Am J Roentgenol 2006;187:143-8.
13. Munden RF, Hess KR. "Ditzels" on chest CT: survey of members of the Society of Thoracic Radiology. Am J Roentgenol 2001;176:1363-9.
14. Varoli F, Vergani C, Caminiti R, Francese M, Gerosa C, Bongini M, et al. Management of solitary pulmonary nodule. Eur J Cardiothorac Surg 2008;33:461-5.
15. Ceylan KC, Ünsal Ş, Bilen Ö, Akpınar D, Akçay O, Usluer O ve ark. Soliter pulmoner nodüllerde cerrahi. İzmir Göğüs Hastanesi Dergisi 2009;23(2):67-70.

How to cite this article:
Çeviker Y, Emre JÇ, Baysak A, Özdemir Ö, Öz AT, Özhan MH. The Evaluation of Preoperative Diagnostic Approach to Solitary Pulmonary Nodule with Solid Structure. J Clin Anal Med 2015;6(5): 620-3.