Treatment of Unicameral Bone Cysts: A Comparison on the Use of Steroid Injection and Open Surgery

Basit Kemik Kisti Tedavisinde Steroid Enjeksiyonu İle Açık Cerrahinin Karşılaştırılması

Basit Kemik Kistlerinin Tedavisi / Treatment of Simple Bone Cysts

Celil Alemdar, Emin Özkul, Mehmet Gem, Ramazan Atiç, Bekir Yavuz Uçar, Ahmet Kapukaya,
Dicle Üniversitesi, Tıp Fakültesi, Ortopedi ve Travmatoloji AD, Diyarbakır, Türkiye

Özet

Amaç: Bu çalışmada, basit kemik kisti nedeniyle lokal adjuvan terapi eklenmiş açık cerrahi ve steroid enjeksiyonu uygulanan hastaların sonuçlarını karşılaştırdık. Gereç ve Yöntem: Çalışmada, 1995-2011 yılları arasında basit kemik kisti tanısı ile steroid enjeksiyonu veya açık cerrahi uygulanan 73 hasta retrospektif olarak incelendi. Hastaların 23(%31.5)'ü bayan, 50(%68.5)'si erkekti. Ortalama yaş 9(6-18) yıl, ortalama takip süresi 4.71(2-9) yıldı. Olguların 49'una açık cerrahi, 24'üne ise steroid enjeksiyonu uygulandı. Açık cerrahi uygulanan hastalarda, ek olarak lokal adjuvan terapi tedaviye eklendi. İyileşme radyolojik olarak değerlendirildi. Kistik sahanın yeni kemikle dolum oranına göre; tam iyileşme, rezidüel iyileşme ve yetersiz iyileşme olmak üzere sonuçlar 3 grupta incelendi. Bulgular: Steroid enjeksiyonu uygulanan grupta; 5(%20 .8) hastada tam iyileşme, 13(%54.1) hastada rezidüel iyileşme, 6(%25) hastada başarısız sonuç elde edildi. Ortalama iyileşme süresi 32(13-45) ay olarak bulundu. Açık cerrahi uygulanan grupta; 24(%48.9) hastada tam iyileşme, 20(%40.8) hastada rezidüel iyileşme, 5(%10.2) hastada yetersiz iyileşme elde edildi. Ortalama iyileşme süresi 15(10-29) ay olarak bulundu. Tartışma: Steroid enjeksiyonu kolay uygulanabilir minimal girişimsel bir yöntem olmasına karşın, lokal adjuvan terapi eklenmiş cerrahi tedavi ile karşılaştırıldığında başarı oranı daha düşüktür.

Anahtar Kelimeler

Kemik Kisti; Steroid Enjeksiyonu; Lokal Adjuvan; Allogreft

Abstract

Aim: In this study we compared the clinical outcomes of the patients who underwent steroid injection and the ones who received additional local adjuvant therapy (cauterization + alcohol) following open surgery. Material and Method: The retrospective study included 73 patients who were diagnosed with unicameral bone cyst and underwent steroid injection or open surgery between 1995 and 2011. The patients comprised 23 (31.5%) females and 50 (68.5%) males, with a mean age of 9 (6-18) years and mean follow-up period of 4.71 (2-9) years. Open surgery was performed in 49 and steroid injection in 24 patients. In the open surgery group, local adjuvant treatment was added subsequently. In this group, healing was viewed radiologically. The patients were analyzed in three groups depending on the rate of the filling of the cystic area with a new bone: (I) complete healing, (II) residual healing, and (III) inadequate healing. Results: In the steroid injection group, complete healing was observed in 5 (20.8%), residual healing in 13 (54.1%), and complete failure in 6 (25%) patients. Average healing time was 32 (13-45) months. In the open surgery group, complete healing occurred in 24 (48.9%), residual healing in 20 (40.8%), and complete failure in 5 (10.2%) patients. Average healing time was 15 (10-29) months. Discussion: Steroid Injection is a practical and minimally-invasive method, yet it leads to a lower success rate when compared to open surgery combined with local adjuvant therapy.

Keywords

Bone Cyst; Steroid Injection; Local Adjuvant; Allograft

DOI: 10.4328/JCAM.2294 Received: 17.01.2014 Accepted: 18.02.2014 Printed: 01.09.2015 J Clin Anal Med 2015;6(5): 645-649
Corresponding Author: Celil Alemdar, Dicle Üniversitesi, Tıp Fakültesi, Ortopedi ve Travmatoloji AD, 21280, Diyarbakir, Türkiye.
GSM: +905058561462 F.: +90 4122488440 E-Mail: celilalemdar@mynet.com

Giriş

Basit kemik kisti çocukluk döneminde en sık görülen benign kemik lezyonudur ve genellikle hayatın ilk iki dekadında görülür(1,2). Sıklıkla uzun tübüler kemiklerin metafiz bölgesine yerleşir. En sık proksimal humerus ve proksimal femurda görülür(3). Etyopatogenezde pek çok neden suçlansa da, son yıllarda ileri sürülen intramedüller venöz drenaj defekti teorisi en popüler hipotezlerlerden biridir(4). Hastaların çoğu patolojik kırıkla ortopedik cerraha başvurur. Radyolojik muayenede konsantrik yerleşimli, sınırları belirgin, hafif ekspanse ve korteksi incelten ünikameral veya mültiloküler litik lezyon görülür(5).

Basit kemik kistlerinde tedavi patolojik kırık, impending kırık veya semptomatik lezyonların varlığında endikedir. Amaç, ağrıyı gidermek ve patolojik kırığın önüne geçmektir(6). Pek çok tedavi seçeneği vardır. Bunlar; kistin duvar ve memranının destrükte edilmesi esasına dayalı mekanik tedavi, enjeksiyon teknikleri (steroidler, kemik iliği, demineralize kemik matrisi, kalsiyum sülfat granüller), kist dekompresyonu (çoklu drilleme, pinleme, çivi veya kanüllü vida), yapısal destekle birlikte dekompresyon (intramedüller çiviler) ve multiple seviyeli tutulumlarda kombine yöntemler olarak sıralanabilir(7).

Bu çalışmada, steriod enjeksiyonu tekniği uygulanan hastalar ile konvansiyonel cerrahi uygulanan hastalardan elde edilen sonuçlar karşılaştırıldı.

Gereç ve Yöntem

Çalışmada, 1995-2011 yılları arasında soliter kemik kisti tanısı ile cerrahi tedavi veya steroid enjeksiyonu uygulanan 73 hasta retrospektif incelendi. Hastaların 50(%68.5)'si erkek, 23(%31.5)'ü bayandı. Ortalama yaş 9(aralık 6-18) ve ortalama takip süresi 4.71(aralık 2-9) yıldı. Olguların 24'üne steroid enjeksiyonu, 49'una ise açık cerrahi uygulandı.

Tanı klinik ve radyolojik bulgularla kondu. Radyolojik incelemede direk grafi rutin olarak kullanıldı. BT ve MRI daha çok tanının şüpheli olduğu ya da, direk grafinin (nüks ve tedaviye cevabı değerlendirmede) yetersiz kaldığı durumlarda kullanıldı(Şekil 1). Operasyon sırasında elde edilen sıvının mikroskopik ve makroskopik incelemesi ile tanı kesinleştirildi.

Steroid enjeksiyonu genel anestezi altında kemik iliği aspirasyon iğnesi kullanılarak uygulandı. Önce skopi yardımıyla kistin yerleştiği bölge tespit edildi ve kemik iliği aspirasyon iğnesi kistin içine yerleştirildi. Kist içeriği aspire edildikten sonra kistin içine kontrast madde verildi ve septa olup olmadığı değerlendirildi. Kist boşluğunu serum fizyolojikle yıkamak için, ikinci bir kemik iliği aspirasyon iğnesi yerleştirildi. Yıkama tamamlandıktan sonra, ikinci iğne çıkarıldı ve birinci iğneden 120 mg metilprednizolon asetat kistin içine enjekte edildi. Septaların varlığında bu işlem her bir kistik alan için ayrıca uygulandı. Bu işlem, her bir hasta için 2 ay ara ile toplamda en çok üç kez uygulandı.

Cerrahi tedavide(Şekil 2), kistik kavitenin duvarlarına ve medüller kanala ulaşacak şekilde ortalama 3x2 cm ebatında kortikal pencere açıldı. Kemik septalarla bölünmüş lezyonlarda bütün kompartmanlara ulaşıldı. Kist içeriği aspire edildi ve kist duvarı küretle kazındı. Lokal adjuvan terapi amaçlı kist duvarları koterize edildi ve sonrasında alkol uygulaması yapıldı. Tüm hastalarda medüller kanal açıldı ve lezyon ile devamlılığı sağlandı. Geniş defektler morselize allogreftle dolduruldu. Proksimal femur ve alt ekstremite uzun kemik(fibula hariç) yerleşimli kistlerin tamamına ek olarak internal tespit uygulandı. Üst ekstremite yerleşimli kistlerde profilaktik amaçlı fiksasyon uygulanmadı. Kortikal pencere ve üzerindeki periost açık bırakılarak insizyon kapatıldı ve operasyon sonlandırıldı. Operasyon sonrası, alt ekstremite kistlerinde 4 hafta kısmi yük verilerek hastalar mobilize edildi. Üst ekstremite kistlerinde ise 2 hafta ekstremite immobilize edildi.

Uygulanan tedaviden bağımsız olarak, hastalar ilk bir yıl 2, 4, 6 ve 12. ay, daha sonra ise birer yıllık aralarla kontrole çağrıldı ve kontrollerde düz grafileri çektirildi. Grafilerde iyileşme oranı ve iyileşme süresi değerlendirildi. İyileşme oranını belirlemede trabeküler yeni kemik oluşumunun varlığı esas kriter kabul edildi. Kistin dolum oranını belirlemek için, Chang ve ark (5) tarafından geliştirilen modifiye Neer sınıflaması kullanıldı (Tablo 1). Buna göre, kist kavitesinin tamamen(%95'den fazlası) yeni kemik oluşumu ile dolması tam iyileşme olarak değerlendirildi. Lezyonun %50'den fazlasının dolması (kist çapı kemik çapının %50'sinden küçük) rezidüel iyileşme, %50'den azının dolması (kist çapı kemik çapının %50'sinden büyük ya da nüks) ise yetersiz iyileşme olarak değerlendirildi.

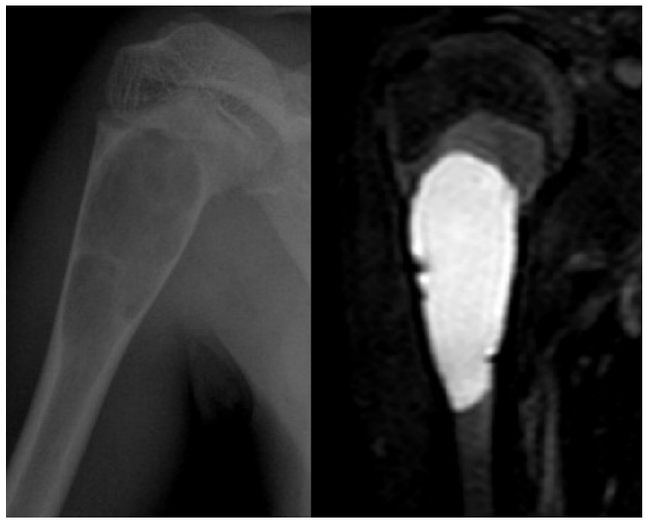

Şekil 1. Proksimal humerus yerleşimli basit kistin direk grafi ve MRI görüntüleri

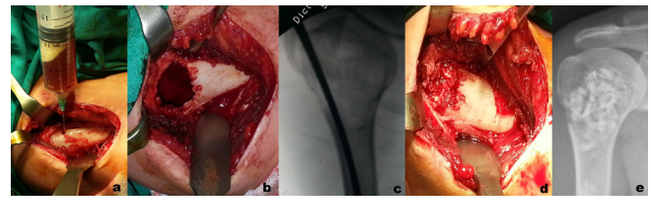

Şekil 2. Cerrahi tedavi uygulanan proksimal humerus yerleşimli kist için: a) kist içeriğinin aspirasyonu, b) kortikal pencere açılması, c) medüller kanalın açılması, d) kavitenin allogreftle doldurulması, e) operasyon sonrası direk grafi

Tablo 1. Modifiye Neer sınıflaması

İyileşme	Kistikkavite tamamen dolmuş ya da rezidüellitik alanlar 1 cm'den küçük
Kısmi iyileşme	Radyolüsen alan kemik çapının 50%'sinden az ve kortikal destek yeterli
Yetersiz iyileşme	Radyolüsen alan kemik çapının 50%'sinden fazla ve kırık riski
Tekrarlama	Daha önce iyileşme görülen alanda kistin tekrarlaması

Bulgular

Lezyonların 37'si proksimal humerus, 19'u proksimal femur yerleşimliydi. Tablo 2'de yerleşim yerine göre kistlerin dağılımı ve-

Tablo 2. Lezyonların yerleşim yeri

Kistin yerleşim yeri	Lezyon sayısı
Proksimal humerus	37
Proksimal femur	19
Tibia	4
Kalkaneus	3
Distal humerus	2
Radius	2
Pelvis	2
Femur diafiz	2
Ulna	1
Fibula	1

rilmiştir. İlk başvuru sırasında 59(%80.8) hastada patolojik kırık mevcuttu.

Steroid enjeksiyonu uygulanan grupta; 5(%20.8) hastada tam iyileşme, 13(%54.1) hastada rezidüel iyileşme, 6(%25) hastada başarısız sonuç elde edildi(Tablo 3, Şekil 3,4,5). Ortalama iyileşme süresi 32(13-45) ay bulundu(Tablo 3). Açık cerrahi uygulanan grupta; 24(%48.9) hastada tam iyileşme, 20(%40.8) hastada rezidüel iyileşme, 5(%10.2) hastada başarısız iyileşme elde edildi (Tablo 3)(Şekil 3,4,5). Ortalama iyileşme süresi 15(10-29) ay bulundu(Tablo 4). Tam ve rezidüel iyileşme oranı dikkate alındığında, steroid enjeksiyonu grubunda %74, cerrahi tedavi uygulanan grupta %89 iyileşme elde edildi. Ancak, bu fark istatistiksel olarak anlamlı bulunmadı ($p>0.05$). İyileşme süreleri açısından yapılan istatistiksel değerlendirmede ise, Ki kare testine göre iki grup arasında anlamlı fark bulunmuştur ($p<0.01$). Her iki gurupta da, lezyonun anatomik lokalizasyonu ve düz grafide öl-

Tablo 3. İyileşme oranları

	Steroid enjeksiyonu grubu	Cerrahi tedavi grubu
Tam iyileşme	5(%20.8)	24(%48.9)
Kısmi iyileşme	13(%54.1)	20(%40.8)
Yetersiz iyileşme ya da nüks	6(%25)	5(%10.2)

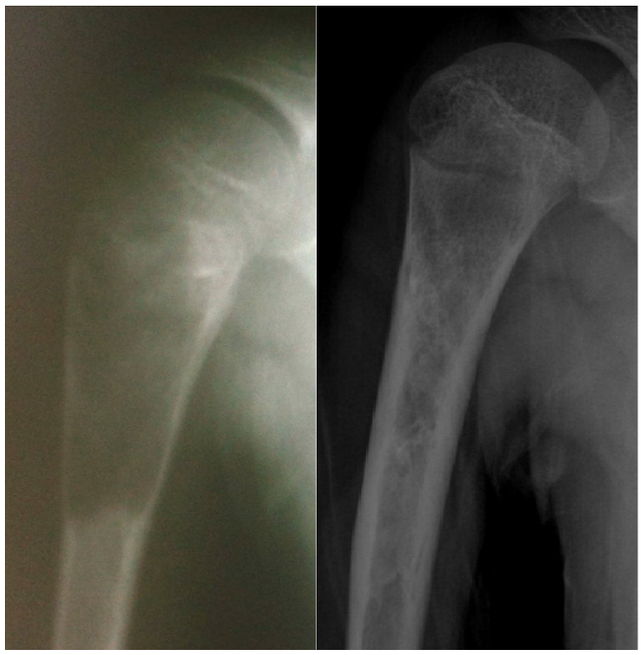

Şekil 3. Tam iyileşme sağlanan proksimal humerus yerleşimli bir kistin tedavi öncesi ve tedaviden 6 yıl sonraki düz grafileri



Şekil 4. Rezidüel iyileşme sağlanan proksimal femur yerleşimli lezyonun a)operasyon öncesi, b)operasyondan 2 yıl sonra ve c)operasyondan 3 yıl sonra çektirilmiş düz grafileri

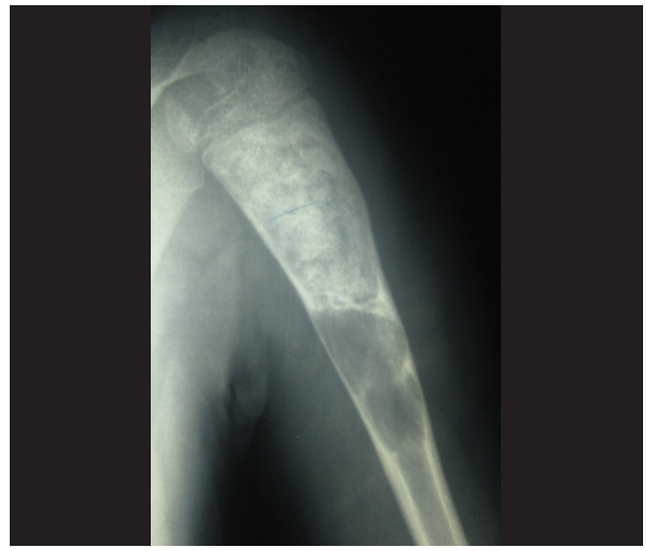

Şekil 5. Tedaviden 29 ay sonra nükseden bir kistin direk grafi görüntüsü

Tablo 4. İyileşme süreleri

Gruplar	Ortalama iyileşme süresi(ay)
Steroid enjeksiyonu	32(13-45)
Cerrahi tedavi	15(10-29)

çülen büyüklüğü ile iyileşme şekli arasında anlamlı bir ilişki bulunmadı. Benzer şekilde, hastaların ameliyat sırasındaki yaşı ile nüks ve iyileşme şekli arasında da anlamlı bir ilişki bulunmadı.

Tartışma

Bone kistin etyopatogenezinde birçok faktör suçlanmasına rağmen, bunların hiç biri teoriden öteye gidememiştir(8). Ancak, venöz drenajda defekt olduğu yönündeki görüş son yıllarda yazarlar arasında ağırlık kazanmaya başlamıştır. Etyolojik faktörler kesin olmadığı için, tedavide de kesin bir yöntemden söz edilmesi mümkün olmamaktadır. Bu bakımdan, bu lezyonun tedavisinde pek çok yöntem uygulanmıştır. Küretaj ve grefonajı içeren mekanik tedavi, enjeksiyonel tedavi (steroidler, kemik iliği, demineralize kemik matrisi), kistin dekompresyonu (çoklu drilleme, pin, çivi, vida), yapısal destekle birlikte dekompresyon (elastik intramedüller çiviler) gibi yöntemler bunlar arasında sayılabilir(9). Bu tedavi yöntemleri, konvasiyonel cerrahi teknik ve minimal invaziv teknik olarak iki bölümde incelenebilir. Cerrahi alan-

da daha az hasar oluşturması, açık cerrahinin olumsuz etkilerinden koruması ve operasyon sonrası morbiditenin düşük olması gibi nedenler araştırmacıları mınimal invaziv yöntemlere doğru itmektedir(10).

Minimal invaziv tedavi modaliteleri içinde uzun süredir kullanılan ve en popüler olanı steroid enjeksiyonu tekniğidir. Antiprostoglandin etki ile lokal prostoglandin E2 düzeyini azalttığı ve bu şekilde kisti remisyona soktuğu hipotezi ileri sürülse de, iyileştirici mekanizmanın nasıl çalıştığı tam olarak açıklanamamıştır(11). Yöntemin etkinliği konusunda araştırmacılar oldukça farklı sonuçlar bildirmişlerdir. Steroid enjeksiyon tedavisi ilk olarak Scaglietti ve arkadaşları tarafından uygulandı(12). Yazarlar 82 hastayı kortizon enjeksiyon ile tedavi ettiler ve 1-3 yıllık takipte %90 başarılı sonuç bildirdiler. Capanna ve ark(13), 1982 yılında 90 hastayı yine aynı teknikle tedavi ettiler ve %80 iyi sonuç elde ettiler. Oppenheim ve ark(14) 1984 yılında yaptıkları çalışmada başarı oranını %95, komplikasyon oranını ise %0 olarak rapor ettiler. Campanacci ve ark(15) 1986 yılında 141 hastayı kortizon enjeksiyon tekniği ile tedavi ettiler. Bu hastaların 128(%90)'inde başarılı sonuç bildirdiler. Bu çalışmalara karşılık, Wright ve ark(16) steroid enjeksiyon tekniği ile tedavi ettikler 38 hastanın 16'sında (%42) başarılı sonuç elde ettiler. Biz, steroid enjeksiyonu sonrası; 5(%20.8) hastada tam iyileşme, 13(%54.1) hastada rezidüel iyileşme, 6(%25) hastada başarısız sonuç elde ettik. Ortalama iyileşme süresini 32(13-45) ay bulduk. Tam iyileşme oranı düşük olmasına karşın; rezidüel iyileşme ile birlikte başarı oranımız %75 idi.

Cerrahi tedavide küretaj, grefonaj, medüller devamlılığın sağlanması ve dekompresyon işlemleri uygulanmaktadır. Özellikle dekompresyon çoğu teknikte ön planda görülmektedir. 2007 yılında Brecelj ve ark(17) tarafından yapılan çalışmada, 69 bone kist tanısı konulan hasta konvansiyonel cerrahi, kanüllü vida ve steroid enjeksiyon tekniği ile tedavi edildi. Steroid enjeksiyon tekniği ile sadece %19, kanüllü vida ile %65, konvansiyonel cerrahi teknik ile %50 başarılı sonuç rapor edildi. Glawacki ve ark(18) steroid enjeksiyonu ile küretaj ve grefonaj tedavisini karşılaştırdıkları 132 hastalık serilerinde, 12 yıllık takip sonuçlarını bildirmişlerdir. Yazarlar, küretaj ve grefonaj uygulanan grupta tam iyileşme oranının daha yüksek olduğu, her iki grupta da kistin büyüklüğü ile rekürrens arasında anlamlı bağlantı olmadığını bildirmişlerdir. Dormans ve ark(19) perkütan intramedüller dekompresyon, küretaj ve greftleme uyguladıkları 24 hastanın 22(%91.7)'sinde radyolojik olarak tam iyileşme(%95'in üzerinde opasite) bildirmişlerdir. Perkütanöz intramedüller çivi ile sağlanan dekompresyonun tekniğe ilave edilmesinin, başarı oranını artırdığı araştırmacılar tarafından ifade edilmiştir. Medüller kanalın devamlılığının önemli olduğu ve intramedüller çivi uygulamasının kanalın kapanmasını engelleyerek kistin remisyonuna katkı sağladığı benzer makalelerle desteklenmiştir(20). Bumci ve Vlahovic(21) 50 hastayı tedavi ettikleri çalışmada, Küntscher nail kullanarak intramedüller kanalı açtıklarını ve buna bağlı olarak iyileşme sürelerinin literatürde belirtilenden daha kısa olduğunu bildirmişlerdir. Biz, cerrahi tedavi uyguladığımız grupta 24(%48.9) hastada tam iyileşme, 20(%40.8) hastada rezidüel iyileşme, 5(%10.2) hastada başarısız iyileşme elde ettik. Ortalama iyileşme süresini 15(10-29) ay bulduk. Rezidüel iyileşme ile birlikte başarı oranımız %86 idi.

Sonuçlar karşılaştırıldığında, iyileşme açısından cerrahi tedavide başarı oranı daha yüksek bulunmuştur. Ancak, sonuçlar istatistiksel açıdan anlamlı bulunmamıştır. İyileşme süresi bakımından karşılaştırıldığında ise, cerrahi tedavi uygulanan hastalarda 15 ay olan iyileşme süresi, steroid enjeksiyonu grubunda 32 ay bulunmuştur. Yani, steroid enjeksiyonu sonrası iyileşme süresi, cerrahi sonrası iyileşme süresinin iki katından daha uzundur.

Bize göre, tedavinin en önemli komponenti dekompresyondur. Cerrahi uyguladığımız hastalarda, kist duvarlarına ulaşmak için açtığımız 3x2 cm'lik kortikal pencereyi kapatmayarak uzun süreli dekompresyon oluşturduk. Ayrıca, bu hastalarda cerrahi tekniğin bir bileşeni olarak medüller kanalı açıp kistik kavite ile devamlılığı sağladık. Klasik cerrahi girişime ek olarak kistik sahaya ikili lokal adjuvan terapi(koterizasyon ve alkol uygulaması) uyguladık. Lokal adjuvan terapinin nüks oranını azaltmada etkili olabileceğini düşünüyoruz. Uygulaması kolay, ek donanım gerektirmeyen ve operasyon süresinde anlamlı uzamaya sebep olmayan adjuvan terapi, dikkatli uygulandığında komplikasyon riski düşük bir işlemdir.

Steroid enjeksiyon tekniği esnasında iki adet kortikal delik açılmaktadır. Açılan bu delikler aynı zamanda dekompresif etki oluşturmaktadır. Steroidin iyileştirme mekanizmasının tam olarak açıklanamamış olması da dikkate alınırsa, asıl etkinliğin dekompresyon üzerinde kaynaklanıyor olabileceğini düşünmek akla uzak değildir.

Kolay uygulanabilir olması, morbiditenin az olması steroid enjeksiyonu tedavisinin başlıca avantajları olarak görülmektedir. Çoğu hastada birden çok enjeksiyon ihtiyacı doğması, tedavi süresince patolojik kırık gelişebilmesi bu tekniğin dezavantajlarıdır. Açık cerrahi yöntemde erken iyileşme, kistik kavitenin daha yüksek oranda yeni kemikle dolması, düşük nüks oranı, tekrarlayan cerrahiler gerektirmemesi ve düşük patolojik kırık oranı başlıca avantajlardır. Özellikle büyük, korteksi inceltmiş ve yük taşıyan lokalizasyonda yerleşmiş kistlerde, cerrahi tedavi erken iyileşme sağlaması açısından daha etkilidir. Cerrahi sahada enjeksiyona kıyasla daha fazla morbidite oluşturması yöntemin dezavantajıdır.

Sonuç olarak, steroid enjeksiyonu ve cerrahi tedavi karşılaştırıldığında, iyileşme süresi, iyileşme kalitesi ve iyileşme oranı açısından cerrahi tedavi daha başarılıdır.

Çıkar Çakışması ve Finansman Beyanı

Bu çalışmada çıkar çakışması ve finansman destek alındığı beyan edilmemiştir.

Kaynaklar

1. Saraph V, Zwick EB, Maizen C, Schneider F, Linhart WE. Treatment of unicameral calcaneal bone cysts in children: review of literature and results using a cannulated screw for continuous decompression of the cyst. J Pediatr Orthop 2004;24(5):568-73.
2. Mik G, Arkader A, Manteghi A, Dormans JP. Results of a minimally invasive technique for treatment of unicameral bone cysts. Clin Orthop Relat Res 2009;467(11):2949-54.
3. Chuo CY, Fu YC, Chien SH, Lin GT, Wang GJ. Management strategy for unicameral bone cyst. Kaohsiung J Med Sci 2003;19(6):289-95.
4. Wilkins RM. Unicameral bone cysts. J Am Acad Orthop Surg 2000;8(4):217-24.
5. Hagmann S, Eichhorn F, Moradi B, Gotterbarm T, Dreher T, Lehner B et al. Mid- and long-term clinical results of surgical therapy in unicameral bone cysts. BMC Musculoskelet Disord 2011;12(281):1-12.
6. Canavese F, Wright JG, Cole WG, Hopyan S. Unicameral bone cysts: comparison of percutaneous curettage, steroid, and autologous bone marrow injections. J Pediatr Orthop 2011;31(1):50-5.
7. Morii T, Mochizuki K, Satomi K. Continuous decompression using a cannulated ceramic pin for simple bone cysts. J Orthop Surg 2009;17(1):62-6.
8. Kanellopoulos AD, Mavrogenis AF, Papagelopoulos PJ, Soucacos PN. Elastic int-

ramedullary nailing and DBM-bone marrow injection for the treatment of simple bone cysts. World J Surg Oncol 2007;5:111-8.
9. Donaldson S, Chundamala J, Yandow S, Wright JG. Treatment for unicameral bone cysts in long bones: an evidence based review. Orthop Rev 2010;2(1):40-7.
10. Hou HY, Wu K, Wang CT, Chang SM, Lin WH, Yang RS. Treatment of unicameral bone cyst: surgical technique. J Bone Joint Surg Am 2011;93(1):92-9.
11. Yılmaz G, Aksoy MC, Alanay A, Yazici M, Alpaslan AM. Treatment of simple bone cysts with methylprednisolone acetate in children. Acta Orthop Traumatol Turc 2005;39(5):411-5.
12. Scaglietti O, Marchetti PG, Bartolozzi P. Final results obtained in the treatment of bone cysts with methylprednisolone acetate (Depo. Medrol) and a discussion of results achieved in other bone lesions. Clin Orthop 1982;165:33-42.
13. Cappana R, Dal Monte A, Gitelis S, Campanacci M. The natural history of unicameral bone cyst after steroid injection. Clin Orthop 1982;166:204-11.
14. Oppenheim WL, Galleno H. Operative treatment versus steroid injection in the management of unicameral bone cysts. J Pediatr Orthop 1984;4:1-7.
15. Scaglietti O, Marchetti PG, Bartolozzi P. Final results obtained in the treatment of bone cysts with methylprednisolone acetate (Depo-Medrol) and a discussion of results achieved in other bone lesions. Clin Orthop 1982;165:33-42.
16. Wright JG, Yandow S, Donaldson S, Marley L. A randomized clinical trial comparing intralesional bone marrow and steroid injections for simple bone cysts. J Bone Joint Surg Am 2008;90:722-30.
17. Brecelj J, Suhodolcan L. Continuous decompression of unicameral bone cyst with cannulated screws: a comparative study. J Pediatr Orthop 2007;16:367–72.
18. Glowacki M, Ignys-O'Byrne A, Ignys I, Mankowski P, Melzer P. Evaluation of volume and solitary bone cyst remodeling using conventional radiological examination. Skeletal Radiol 2010;39(3):251-9.
19. Dormans JP, Sankar WN, Moroz L, Erol B. Percutaneous intramedullary decompression, curettage, and grafting with medical-grade calcium sulfate pellets for unicameral bone cysts in children: a new minimally invasive technique. J Pediatr Orthop 2005;25(6):804-11.
20. De Sanctis N, Andreacchio A. Elastic stable intramedullary nailing is the best treatment of unicameral bone cysts of the long bones in children?: Prospective long-term follow-up study. J Pediatr Orthop 2006;26(4):520-5.
21. Bumci I, Vlahović T. Significance of opening the medullar canal in surgical treatment of simple bone cyst. J Pediatr Orthop 2002;22(1):125-9.

How to cite this article:
Alemdar C, Özkul E, Gem M, Atiç R, Uçar BY, Kapukaya A. Treatment of Unicameral Bone Cysts: A Comparison on the Use of Steroid Injection and Open Surgery. J Clin Anal Med 2015;6(5): 596-600.