Laparoscopic Upper Urinary System Surgery After Specialty Training: Presentatıon of 50 Cases

Uzmanlık Eğitimi Sonrası Laparoskopik Üst Üriner Sistem Cerrahisi: 50 Vaka

Laparoskopik Üst Üriner Sistem Cerrahisi / Laparoscopic Upper Urinary System Surgery

Alper Gök[1], Ali Çift[1], Can Benlioğlu[1], Hacı Polat[1], Mehmet Özgür Yücel[1], Bahri Gök[2], Kemal Ener[3], Bedrettin Kalyenci[1]
[1]Üroloji, Adıyaman Üniversitesi Tıp Fakültesi, Adıyaman, [2]Üroloji, 25 Aralık Devlet Hastanesi, Gaziantep,
[3]Üroloji, Atatürk Eğitim ve Araştırma Hastanesi, Ankara, Türkiye

Özet

Amaç: Uzmanlık eğitimi sonrası mecburi hizmet döneminde Adıyaman Devlet Hastanesinde gerçekleştirilen ilk 50 laparoskopik üst üriner sistem cerrahisi sonuçlarını sunmaktır. Gereç ve Yöntem: Şubat 2012 ile Ocak 2013 tarihleri arasında kliniğimizde laparoskopik üst üriner sistem cerrahisi uygulanan 50 hasta retrospektif olarak değerlendirildi. Laparoskopik girişimlerin tamamı transperitoneal yöntem ile gerçekleştirildi. Bulgular: Hastaların yaş ortalaması 42,6±13,6 (17-74), ortalama operasyon süresi 96,8±12,4 dakika (28-165) idi. Hastaların 32'si erkek, 18'i kadın idi. Hiçbir hastada intraoperatif komplikasyon görülmedi ve açık operasyona geçilmedi. Hastalar operasyon sonrası birinci günde mobilize edildi. Operasyon sonrası dönemde hiçbir hastada ağrı kesici olarak opiada gereksinim olmadı. Basit nefrektomi uygulanan bir olguda postoperatif erken dönemde hemoglobin değerinde düşüş olduğu gözlendi ve toplam 6 ünite eritrosit süspansiyonu verilerek konservatif takip edildi. Kortikal kist eksizyonu uygulanan bir başka olguda ise postoperatif 3. ayda port yerinden herni geliştiği gözlendi. Herhangi bir major komplikasyon ise görülmedi. Tartışma: Laparoskopik cerrahinin giderek yaygınlaştığı günümüzde, laparoskopik üst üriner sistem cerrahisi uygun alt yapı oluşturulduğunda devlet hastanelerinde de güvenle uygulanabilecek bir cerrahi yöntemdir.

Anahtar Kelimeler

Laparoskopik Cerrahi; Üroloji; Genitoüriner Sistem

Abstract

Aim: Results of first 50 laparoscopic upper urinary tractus surgeries which were performed in Adiyaman State Hospital during compulsory duty after specialty training are presented. Material and Method: Fifty patients who underwent laparoscopic upper urinary tractus surgeries in our clinic between February 2012 and January 2013 were retrospectively evaluated. All of the laparoscopic procedures were performed using transperitoneal method. Results: Mean age of the patients was 42,6±13,6 (17-74), and mean operation duration was 96,8±12,4 minutes (28-165). Thirty two patients were males and 18 were females. Intraoperative complications were not seen in any of the patients and operations didn't proceed to open surgeries. All patients were mobilized at first day after the operation. No patient needed opioids as painkillers at postoperative period. Decrease in hematocrit level was obseved in a patient at early postoperative period and this patient was followed conservatively with 6 units of erythrocyte suspension. Herniation from the port area was observed in a patient who had cortical cyst excision at postoperative 3rd month. No major complication was observed. Discussion: Laparoscopic surgery which is becoming more commonly used nowadays can be safely applied in state hospitals if appropriate infrastructure is provided.

Keywords

Laparoscopic Surgery; Urology; Genitourinary System

DOI: 10.4328/JCAM.2298 Received: 20.01.2014 Accepted: 15.02.2014 Printed: 01.09.2015 J Clin Anal Med 2015;6(5): 635-638
Corresponding Author: Alper Gök, Adıyaman Üniversitesi Tıp Fakültesi, Üroloji Anabilim Dalı, 02000, Adıyaman, Türkiye.
GSM: +905326031181 F.: +90 4162163303 E-Mail: alper_gok@hotmail.com

Giriş

Laparoskopik cerrahi; daha az hastanede kalış süresi, operasyon sonrası dönemde daha az ağrı, günlük hayata daha hızlı dönüş ve daha iyi kozmetik sonuçlar nedeniyle son yıllarda giderek açık cerrahinin yerini almaya başlamıştır. Günümüzde açık cerrahi ile yapılan tüm operasyonlar laparoskopik yöntemle de gerçekleştirilebilmektedir [1].

Ürolojide yapılan ilk laparoskopik ameliyat pelvik lenfadenektomidir [2]. İlk laparoskopik nefrektomi 1990 yılında Clayman tarafından gerçekleştirilmiştir [3]. İlerleyen yıllarda Lipsky ve ark. [4] tarafından üreterolitotomi, Schuessler ve ark. [5] tarafından piyeloplasti, Gagner ve ark. [6] tarafından adrenalektomi, Ratner ve ark. [7] tarafından donör nefrektomi ilk defa laparoskopik olarak başarıyla uygulanmıştır.

Ülkemizde ürologlar arasında özellikle son yıllarda popüleritesi artan laparoskopik cerrahinin dezavantajları maliyetin yüksek, öğrenme eğrisinin uzun ve ilk başlarda nispeten daha yüksek komplikasyon oranlarına sahip oluşudur.

Bu çalışmada, uzmanlık eğitimi sonrası mecburi hizmet döneminde gerçekleştirilen ilk 50 laparoskopik böbrek cerrahisi sonuçlarını değerlendirmeyi amaçladık.

Gereç ve Yöntem

Şubat 2012 ile Ocak 2013 tarihleri arasında kliniğimizde laparoskopik üst üriner sistem cerrahisi uygulanan 50 hasta retrospektif olarak değerlendirildi. Laparoskopik girişimlerin tamamı transperitoneal yöntem ile gerçekleştirildi.

Operasyon tekniği

Tüm vakalar genel anestezi altında 90 derece lateral dekübit pozisyonda gerçekleştirildi. Veress iğnesi yardımı ile karın içi basınç 15 mmHg'ya ulaşıncaya kadar pnömoperitonyum oluşturuldu. Solda üç adet trokar kullanıldı. Bunlardan ilki kamera portu idi, bu ilk trokar umblikus hizasında pararektal alana 0 derece optik ile görüntülü tetikli trokar yardımıyla yerleştirildi. İkincisi ön aksiller çizgi ile umblikustan geçen hattın kesiştiği alana ve üçüncüsü ksifoid altına yerleştirildikten sonra optik 30 derecelik olanı ile değiştirildi (Resim1). Sağda karaciğer ekartasyonu gereken vakalarda 5 mmlik 4. trokar yerleştirildi. Tüm trokarların yerleştirilmesini takiben karın içi basınç 12 mmHg'ya düşürüldü. Nefrektomi uygulanan vakalarda Toldt hattından 5 mm'lik bipolar kapatıcı ve kesici alet (ligasure) yardımı ile gerota fasiası açılmadan kolon mobilizasyonu gerçekleştirildi. Daha sonra üreter böbrek alt pol hizasında psoas üzerinde bulunarak, böbrekle beraber 10 mmlik babcock yardımı ile eleve edildi. Ligasure yardımı ile keskin ve künt diseksiyonlar sayesinde pediküle ulaşıldı. Pedikül diseksiyonunu takiben damar kontrolü için polimer kilitli hem-o-lok klip veya 45 mm'lik Endo GIA vasküler stapler kullanıldı. Klip kullanımı tercih edilen vakalarda renal arter kontrolünde 3, renal ven kontrolünde ise 4 adet hem-o-lok klip kullanıldı ve soğuk makas yardımı ile kliplerin arası kesildi (Resim 2). Pedikül kontrolü sonrasında böbreğin üst pol ve posterior diseksiyonu 10 mm'lik ligasure yardımı ile gerçekleştirildi. Etraf dokudan tamamen serbestleştirilen böbrek organ torbası içine alındı. Atrofi nedeniyle alınan böbrekler torbanın ağzı port insizyonundan dışarı çekilerek, insizyon genişletilmeden parçalanarak çıkarıldı. Tümör nedeniyle nefrektomi uygulanan hastalarda ise spesmen organ torbası içerisinde phannensteil insizyondan çıkarıldı. Toplayıcı sistem tümörü olan bir hastamızda da aynı yöntemle radikal nefrektomi işlemi tamamlandıktan ve üreter iliak çaprazın altına kadar diseke edildikten sonra 6 cm'lik gibson insizyondan mesane cuff eksizyonu gerçekleştirilerek işlem tamamlandı (Resim 3).

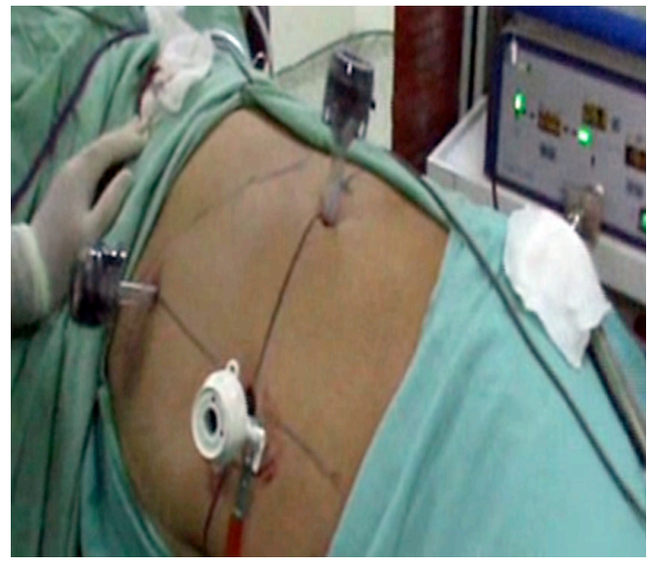

Resim 1. Trokar yerleşimi

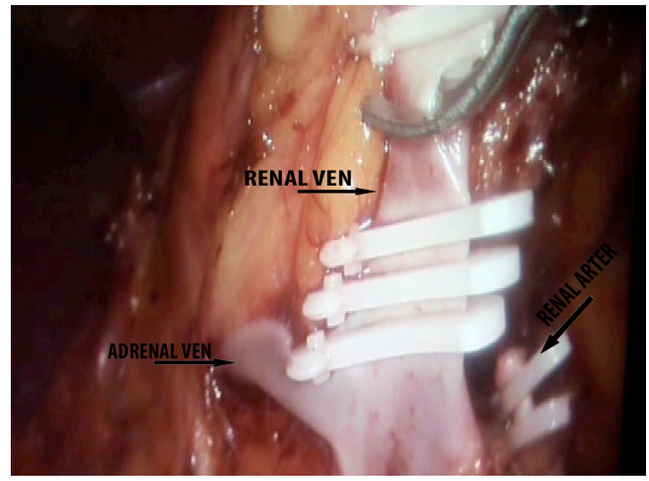

Resim 2. Pedikül kontrolü



Resim 3. Nefroüreterektomi ve mesane cuff spesmeni

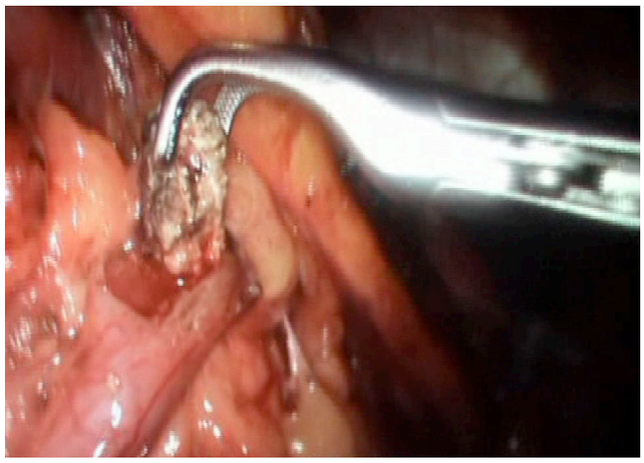

Resim 4. Üreter üst uç taşı

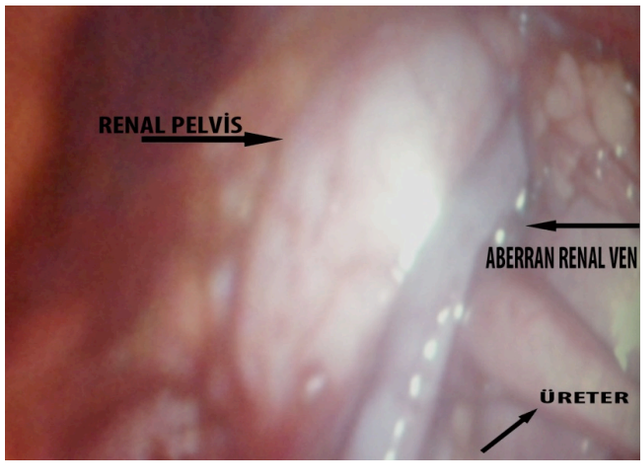

Resim 5. Üreteropelvik bileşkeyi çaprazlayan aberran renal ven



Resim 6. Port yeri hernisi

Laparoskopik üreterolitotomi uygulanan hastalarda kolon medializasyonunu takiben üreter bulunup üst uca kadar diseke edildi. Taşın üzerinden L-hook yardımı ile üreter çizilerek taş ekstrakte edildi. D-J stent yerleştirilmesini takiben 4/0 Vicryl yardımı ile üreterdeki insizyon sütüre edilerek işlem tamamlandı (Resim 4).

Adrenalektomi uygulanan hastalarda kolon medializasyonunu takiben renal ven bulunarak adrenal vene ulaşıldı. Adrenal ven right angle ile prepare edilerek kliplendi. Daha sonra böbrek parankimi ile adrenal arasındaki dokular 5 mm'lik ligasure yardımı ile kapatılıp kesilerek adrenalektomi işlemi tamamlandı.

Laparoskopik piyeloplasti uygulanan hastalarda Anderson Hynes dismembred piyeloplasti yöntemi tercih edildi. Kolon medializasyonu ve üreterin bulunmasını takiben üreteropelvik bileşkeye ulaşıldı. Pelvis ve üreter etraf dokulardan serbestlendi. Üreteropelvik bileşke makas yardımı ile ayrıldıktan sonra üreterdeki dar segment çıkarıldı. Pelvisteki fazla doku da makas yardımı ile eksize edildikten sonra üreteropelvik anastomozun ön yüzü 6 cm uzunluğunda 4/0 Vicryl sütür ile devamlı olarak kapatıldı. Daha sonra D-J kateter yerleştirilerek anastomozun arka yüzü de 6 cm uzunluğundaki 4/0 Vicryl sütür ile devamlı olarak kapatılarak işlem sonlandırıldı.

Laparoskopik böbrek kist eksizyonu uygulanan hastalarda 5 mm'lik ligasure ve grasper yardımı ile Toldt hattından keskin ve künt diseksiyonlarla kolon medializasyonunu takiben gerota fasiası açılarak kist tamamen ortaya konuldu. Sonrasında kist duvarı normal parankim sınırının 2 mm uzağından makas ile eksize edilerek çıkarıldı. Böbrek kist defekti perirenal yağ do¬kusu ile kapatılarak işleme son verildi.

Bulgular

Hastaların yaş ortalaması 42,6±13,6 (17-74), ortalama operasyon süresi (trokarların yerleştirilmesinden işlemin bitişine kadar geçen süre) 96,8±12,4 dk (28-165) idi. Hastaların 32'si erkek, 18'i kadın idi. 22 hastaya böbrek kisti eksizyonu, 12 hastaya basit nefrektomi, 2 hastaya üreterolitotomi, 2 hastaya adrenalektomi, 8 hastaya radikal nefrektomi, 1 hastaya radikal nefroüreterektomi+mesane cuff eksizyonu, 3 hastaya piyeloplasti işlemleri laparoskopik olarak gerçekleştirildi (Tablo 1). Böbrek tümörü nedeniyle radikal nefrektomi uygulanan sekiz hastanın tümör boyutları 4 ile 10 cm arasında değişmekteydi. Bir hastamıza üreter ve pelvisin tamamını dolduran toplayıcı sistem tümörü nedeniyle Nefroüreterektomi+ mesane cuff eksizyonu işlemi laparoskopik olarak uygulandı. Üreter üst uçta 1,4 cm ve 2,5 cm çapında taşa sahip iki hastaya üreterolitotomi işlemleri laparoskopik olarak uygulandı (Resim 4). Piyeloplasti uygulanan 3 hastanın 2'sinde üreteropelvik bileşkeyi çaprazlayan renal ven varlığı tespit edildi (Resim 5). Hiçbir hastada intraoperatif komplikasyon görülmedi ve açık operasyona geçilmedi. Hastalar operasyon sonrası birinci günde mobilize edildi. Operasyon sonrası dönemde ağrısı olan hastalarda nonsteroid antiinflamatu-

Tablo 1. Uygulanan laparoskopik cerrahilerin sayı ve tanıları

Cerrahi Operasyon	N	Preoperatif Tanı
Radikal Nefrektomi	8	Böbrek Tümörü (4-10 cm)
Radikal Nefroüreterektomi+ Mesane Cuff Eksizyonu	1	Toplayıcı Sistem Tümörü
Basit Nefrektomi	12	Nonfonksiyone Böbrek
Dismembred Piyeloplasti	3	Üreteropelvik Darlık
Üreterolitotomi	2	Üreter Üst Uç Taşı (1,4-2,5 cm)
Sürrenalektomi	2	Feokromasitoma
Kortikal Kist Eksizyonu	22	Basit Böbrek Kisti

var ilaçlar kullanılırken, hiçbir hastada opiada gereksinim duyulmadı. Basit nefrektomi uygulanan bir olguda postoperatif erken dönemde hemoglobin değerinde düşüş gözlendi, 6 ünite eritrosit süspansiyonu verilerek konservatif takip edildi. Böbrek kisti eksizyonu uygulanan bir olguda postoperatif 3. ayda port yerinden herni geliştiği gözlendi. Hiçbir hastada major komplikasyon görülmedi.

Tartışma

Ülkemizde son yıllarda laparoskopik cerrahi hızla yaygınlaşmaktadır. Laparoskopik cerrahiden sonra hastanede yatış süreleri kısalmakta, analjezik ihtiyacı azalmakta ve daha iyi kozmetik sonuçlar alınmaktadır.

Laparoskopik üst üriner sistem cerrahisi transperitoneal ve retroperitoneal yaklaşımla uygulanabilmektedir. Transperitoneal yaklaşımın avantajları; daha geniş çalışma alanı sunması, belirgin anatomik sınırlar olan dalak, karaciğer ve kolon gibi organların varlığı, portlar arasında yeterli mesafe olduğu için daha iyi manevra kabiliyeti sağlamasıdır. Retroperitoneal yaklaşımın avantajları ise; batın cerrahisi geçirenlere rahatlıkla uygulanabilmesi ve daha erken pedikül kontrolü sağlamasıdır [8]. Ancak transperitoneal veya retroperitoneal yöntemin seçiminde cerrahın tecrübesi önemli bir unsurdur. Kliniğimizde laparoskopik vakaların tamamı transperitoneal yöntem ile gerçekleştirilmiştir.

Operasyon esnasında pozisyondan kaynaklanabilecek nöromusküler hasarı en aza indirmek için masa uygun şekilde bükülmelidir. Hasta göğüslerden ve kalçadan emniyet kemeri ile masaya sağlam bir şekilde tespit edilmelidir. Hastaya pozisyon verilirken özellikle aksilla, bacak ve koldaki çıkıntılı bölgeler yumuşak pedlerle desteklenirse bu bölgelerde basınç azaltılır ve nörolojik komplikasyonlar önlenebilir [8]. Wolf ve ark.'nın [9] 1651 hastayı içeren çok merkezli çalışmasında nöromusküler komplikasyon oranı %2,7 olarak bildirilmiştir. Postoperatif dönemde hastalarımızın hiçbirinde nöromusküler hasara bağlı herhangi bir komplikasyon gözlenmemiştir.

Literatürde ilk hasta serilerinde yüksek komplikasyon ve açığa geçme oranları görülmekle beraber Soulie ve Deziel'in [10,11] 350 ve 1311 olguluk laparoskopik cerrahi serilerinde major komplikasyon oranları sırasıyla %3,6 ve %5,4, açık cerrahiye geçiş oranı da %1,1 ve %1,2 olarak belirtilmiştir. Rasweiler ve ark.'nın [12] ilk 100 retroperitoneal laparoskopi serisinde 17 vakada açık cerrahiye geçiş gerekmiştir. Hatipoğlu ve ark'nın [13] çalışmasında 100 laparoskopik vaka değerlendirilmiş; 6 hastada açık operasyona geçiş gerekmiştir. Bu vakalarda açık operasyona geçiş sebebi üçünde pediküle ulaşılamaması, birinde splenik ven yaralanması, ikisinde ise böbreğin etraf dokulara ve kolona yapışık olmasından kaynaklandığı belirtilmiştir. Koçak ve ark'nın [14] çalışmasında radikal nefrektomi yapılmış 18 hastanın sadece birinde kan transfüzyonu gerektiren kanama olmuş, açık cerrahiye geçişin gerekmediği bildirilmiştir.

Hastalarımızın hiçbirinde intraoperatif major bir komplikasyon görülmemiş ve hiçbir hastada açık cerrahiye geçiş gereksinimi olmamıştır. İki hastamızda postoperatif dönemde komplikasyon izlenmiştir. Laparoskopik basit nefrektomi yapılan bir hastada erken postoperatif dönemde hemoglobin değerinde düşüş gözlenmiştir. İntraoperatif herhangi bir komplikasyon gözlenmeyen bu hastada postoperatif hiç drenaj da gözlenmemiştir. Hastanın postoperatif birinci günde yapılan batın ultrasonografisinde böbrek lojunda hematom gözlenmezken, douglasta 10 cm'lik hematom odağı gözlenmiştir. Trokar girişi esnasında inferior epigastrik vende yaralanma olduğu düşünülen hasta konservatif olarak takip edildi. Postoperatif ilk dört gün boyunca hemoglobin değerindeki düşüş nedeniyle toplam 6 ünite eritrosit süspansiyonu transfüzyonu uygulanan hastanın dördüncü günün sonunda hemoglobin değeri ve hemodinamik parametreleri stabil hale gelmiştir. Hasta dört gün daha takip edilerek postoperatif sekizinci günde sorunsuz şekilde taburcu edilmiştir. Diğer komplikasyon ise; böbrek kisti eksizyonu yapılan bir hastada postoperatif üçüncü ayda kamera portunun yerleştirilmiş olduğu umblikus ile pararektal alanının kesiştiği bölgeden gelişen herni idi (Resim 6).

50 vakalık serimizde hiçbir hastada açık cerrahiye geçiş ve major komplikasyon gözlenmemesini işlemleri gerçekleştiren cerrahi ekibin uzmanlık eğitimlerini laparaskopik cerrahinin sık uygulandığı merkezlerde almalarına, uygun hasta seçimine ve başlangıçta böbrek kistine sahip 15 vakada laparoskopik kist eksizyonu yapılarak yardımcı sağlık personelinin eğitilmesine bağlamaktayız.

Sonuç olarak, laparoskopik cerrahi uygulanan deneyimli merkezlerden uzmanlık eğitimi almış olan cerrahi ekip ve uygun alt yapı varlığında, laparoskopik üst üriner sistem cerrahisinin devlet hastanelerinde de güvenle uygulanabilecek bir cerrahi prosedür olduğunu düşünmekteyiz.

Çıkar Çakışması ve Finansman Beyanı

Bu çalışmada çıkar çakışması ve finansman destek alındığı beyan edilmemiştir.

Kaynaklar

1.Cengiz F, İlhan E, Yakan S, Zengel B. Değişmeyen cerrahi- değişen teknikler; laparoskopik ve endoskopik cerrahinin dünü bugünü geleceği. J Clin Anal Med 2013;4(1):72-5.
2. Griffith DO, Schussler WW, Vancaille TH. Laparoscopic lymphadenectomy: A low morbidity alternative for staging pelvic malignancies. J Endourol 1990;4:84-6.
3. Clayman RV, Kavoussi LR, Soper NJ. Laparoscopic nephrectomy: Initial case report. J Urol 1991;146:278-82.
4. Keeley FX, Gıalas I, Pıllaı M, Chrisofos M, Tolley DA. Laparoscopic ureterolithotomy: The Edinburgh experience. BJU International 1999;84:765-9.
5. Schuessler WW, Grune MT, Tecuanhuey LV. Laparoscopic dismembered pyeloplasty. J Urol 1993;150:1795-9.
6. Pugliese R, Boniardi M, Sansonna F, Maggioni D, De Carli S. Outcomes of laparoscopic adrenalectomy. Clinical experience with 68 patients. Surg Oncol 2008;17:49-57.
7. Ratner LE, Ciseck LJ, Moore RG, Cigarroa FG, Kaufman HS, Kavoussi LR. Laparoscopic live donor nephrectomy. Transplantation 1995;60(9):1047-9.
8. Demir Ö, Öztürk B, Eğriboyun S, Esen AA. Kliniğimizde laparoskopik cerrahide İlk deneyimlerimiz ve öğrenme süreci. Deü Tıp Derg 2010;24(3):105-12.
9. Wolf JS, Marcovich R, Gill IS. Survey of neuromuscular injuries to the patient and surgeon during urologic laparoscopic surgery. Urology 2000;55:831-6.
10. Soulie M, Seguin P. Urological complications of laparoscopic surgery: Experience with 350 procedures at a single center. J Urol 2002;165:1960-3.
11. Deziel DJ, Millikan KW, Economou SG, Doolas A, Ko ST, Airan MC. Complications of laparoscopic cholesistectomy: a national survey of 4292 hospitals and analysis of 77604 cases. Amer J Surg 1993;165:9-14.
12. Rassweiler JJ, Seemann O, Henkel T, Tschada R, Potempa D, Alken P. Retroperitoneoscopy. Technique and experiences with the first 100 patients. Urologe A 1996;35(3):185-95.
13. Hatipoğlu NK, Penbegül N, Söylemez H, Atar M, Bozkurt Y, Sancaktutar AA ve ark. Ürolojik Laparoskopik Cerrahi: Dicle üniversitesindeki ilk 100 deneyimimiz. J Clin Exp Invest 2012;3(1):44-8.
14. Koçak B, Açıkgöz A, Aşçı R, Sarıkaya Ş, Bilen CY. Böbrek tümörünün cerrahi tedavisinde laparoskopik radikal nefrektomi. Türk Üroloji Dergisi 2008;34(3):300-5.

How to cite this article:
Gök A, Çift A, Benlioğlu C, Polat H, Yücel MÖ, Gök B, Ener K, Kalyenci B. Laparoscopic Upper Urinary System Surgery After Specialty Training: Presentatıon of 50 Cases. J Clin Anal Med 2015;6(5): 586-9.