# Massive Gastric Dilatation Due to Gastric Cancer

# Mide Kanserine Bağlı Masif Mide Dilatasyonu

Massive Gastric Dilatation / Masif Mide Dilatasyonu

Mustafa Yıldırım[1], Vedat Deniz[2], Seçil Gündoğdu[3]
[1]Clinic of Medical Oncology, Batman Regional State Hospital, Batman, Türkiye.
[2]Clinic of General Surgery, Batman Regional State Hospital, Batman, Türkiye.
[3]Clinic of Radiology, Batman Regional State Hospital, Batman, Türkiye.

Masif mide dilatasyonu nadir görülen ve etyolojisinde pilor kökenli mide kanseri gibi maligniteye bağlı nedenler yanında sfinkter hipertrofisi gibi malign olmayan nedenlerinde etyolojide rol oynadığı klinik bir antitedir.[1] Akut geliştiğinde mide iskemisinin yol açtığı nekroz ve bu nekroz nedeni ile oluşan perforasyon nedeni ile ölümcül olabilir.[2] Mide kanseri sık görülen kanserlerden biri olmaya devam etmektedir.[3] Kronik masif mide dilatasyonu bulantı, kusma ve buna bağlı olarak gelişen metabolik bozukluklar ile karakterizedir.

Hastanemize bulantı, kusma nedeni ile başvuran 66 yaşındaki erkek hastanın sekiz ay önce endoskopik biyopsi ile mide adenokanseri tanısı öyküsü vardı. Hastanın fizik muayenesinde batın distandü görünümde idi. Diğer sistem muayeneleri normal sınırda idi. Hastanın kan biokimya ve hemogram değerleri normal sınırlarda idi. Hastanın batın bilgisayarlı tomografisinde karaciğer ve lenf nodlarında metastaza ait bulgu saptanmadı. Mide ileri derecede distandü ve pitotik görünümde olup inferiorda pelvik girim düzeyine uzanmakta idi. Pilor düzeyinde ise düzensiz duvar kalınlaşması izlendi. Pelvik bölgede serbest sıvı tespit edildi (Resim 1, Resim 2). Hastaya nazogastrik dekompresyon uygulandı. Semptomları gerileyen hastanın takibi devam etmektedir.

Pilor kökenli mide kanseri, mide çıkış yolu obstrüksiyonuna bağlı masif mide dilatasyonuna yol açabilir. Bu hastaların tedavisinde nazogastrik dekompresyon yapılmalı mide perforasyonu ve metabolik komplikasyonlar açısından dikkatli olunmalıdır.

**Kaynaklar**

1. Luncă S, Rikkers A, Stănescu A. Acute massive gastric dilatation: severe ischemia and gastric necrosis without perforation. Rom J Gastroenterol 2005;14:279-83.
2. K. Blouhos, K.A. Boulas, A. Hatzigeorgiadis. Acute massive gastric dilation: an unusual presentation of metastatic urinary bladder cancer. Annals of Gastroenterology 2013;26; 11.
3. Alikanoğlu AS, Yıldırım M, Süren D, Yıldız M, Sezer C, Göktaş S, Bülbüller N. Her 2 Expressıon In Gastrıc Cancer. J Clin Anal Med 2013;4: 269-72.



Figür 1. Batın Tomografisi aksiyel kesit

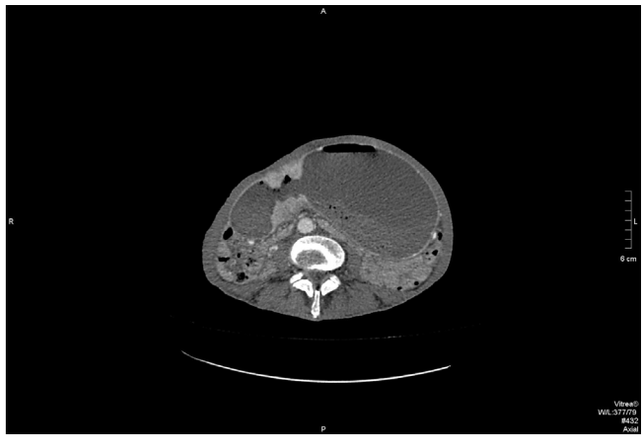

Figür 2. Batın Tomografisi kronal kesit

DOI: 10.4328/JCAM.2467 Received: 07.04.2014 Accepted: 18.04.2014 Publihed Online: 18.04.2014 J Clin Anal Med 2015;6(5): 736
Corresponding Author: Mustafa Yıldırım, Mustafa Yıldırım, Clinic of Medical Oncology, Batman Regional State Hospital, Batman, Türkiye.
GSM: +905333948252 F.: +90 4882213064 E-Mail: mustafayildirim7@yahoo.com