A Diagnosis that Should be Kept in Mind; Diaphragmatic Rupture

Akılda Tutulması Gereken Tanı; Diyafragma Rüptürü

Diyafragma Rüptürü / Diaphragmatic Rupture

Taner Tarladaçalışır, İlkay Albayrak
Edirne Devlet Hastanesi Göğüs Cerrahisi Kliniği, Türkiye

Otuz yedi yaşında erkek hasta, kesici delici alet yaralanması sonucu başvurduğu hastanede çekilen toraks tomografisinde hemopnömotoraks tespit edilmesi üzerine, sol tüp torakostomi uygulanarak Göğüs Cerrahisi konsültasyonu açısından hastanemize sevk edilmiş. Hastanın yapılan muayenesinde sol 9. interkostal aralık orta aksiller hatta yaklaşık 2 cm' lik, muhtemel kesici delici alet yaralanmasına ait sütüre kesi mevcuttu. Vital bulguları; kan basıncı 120/80 mmHg, nabız 88/dk, oksijen saturasyonu % 97 idi. Hemoglobin değeri 13 g/dL idi. Hastanın toraks dreni ossile idi, hava kaçağı yoktu, toraks şişesi 300 cc seviyesinde idi. Hastanın tomografisi tekrar incelendiğinde, yaralanma izdüşümüne uyan diafragma hattında defekt ve kostodiafragmatik sinüse uyan toraks alanında omental yağlı doku imajı (Hounsfield unit: -74) izlendi (Resim 1). Hastaya, batın tomografisinde batın içi serbest hava ve sıvı imajı izlenmediğinden laporotomi yerine lateral torakotomi uygulandı. Diyafragma lateralinde tespit edilen laserasyon alanı, herni redüksiyonunu takiben sütüre edildi. Klinik ve radyolojik takipleri sorunsuz seyreden hasta operasyon sonrası beşinci gün şifa ile taburcu edildi.

Genellikle eşlik eden problemlerin gölgesinde kalan diyafragma rüptürü, özellikle önde meme başı altı, sırtta skapula alt ucu seviyesinin altındaki toraks bölgesi yaralanmalarında akılda tutulmalıdır.

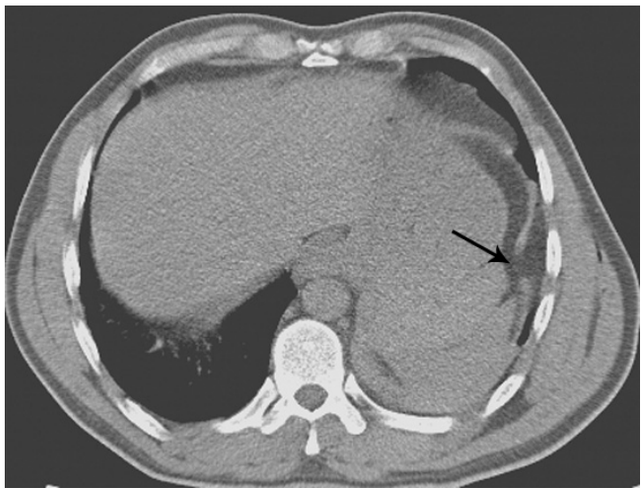

Resim 1. Bilgisayarlı tomografi görüntüsünde; diyafragma yıtığı (ok) ve bu alandan toraks boşluğuna yer değiştirmiş omental yağlı doku izlenmektedir

DOI: 10.4328/JCAM.2098 Received: 16.10.2013 Accepted: 02.11.2013 Printed: 01.11.2015 J Clin Anal Med 2015;6(6): 872
Corresponding Author: Taner Tarladaçalışır, Edirne Devlet Hastanesi, Sarıcapaşa Mahallesi, Çukur Çeşme Sokak, No: 4-6 Ayşekadın, 22020, Edirne, Türkiye.
T.: +90 2842145516 (Santral) - 1309 (Dahili) GSM: +905325239968 E-Mail: tanertarladacalisir@yahoo.com