Orjinal Görüntü
Original Image
JCAM

A Case of Undesired Bleb Developed After Penetrating Injury

Penetran Yaralanma Sonrası Gelişen İstenmeyen Bleb Olgusu

Penetran Yaralanma Sonrası İstenmeyen Bleb / Undesired Bleb After Penetrating Injury

Cem Özgönül[1], Gökçen Gökçe[2]
[1]Anıttepe Jandarma Dispanseri, Göz Hast. Polikliniği, Ankara, [2]Sarıkamış Asker Hastanesi, Göz Hast. Servisi, Kars, Türkiye

Seksen yaşında erkek hasta her iki gözünde batma, yanma ve kaşıntı şikayetleri ile polikliniğimize başvurdu. Oftalmolojik muayenede, en iyi düzeltilmiş görme keskinliği Snellen eşeline göre sağ gözde 0,9, sol gözde 0,8 düzeyindeydi. Otorefraktometre ile sağda -1,00 diyoptri, solda -0,75 diyoptri miyopi mevcuttu. Biyomikrokopide; her iki gözde gözyaşı menisküsünün azalmış olduğu, konjonktivoşalazis mevcut olduğu, lens ön kapsülü ile pupil kenarında psödoeksfoliyasyon ve LOCS III sınıflamasına göre C0 N2 P0 düzeyinde kataraktı olduğu görüldü. İlave olarak sağ gözde nazal limbusta, saat 2-3 arası kadranda çevre kornea ve konjonktiva dokusu vaskülarize olan ancak üzerindeki epitelin avasküler olduğu, ön kamara ile ilişkili 3x3x3 mm boyutlarında istenmeyen bleb olduğu görüldü. Fundoskopi her iki gözde normal görünümdeydi. Göz içi basıncı Goldman aplanasyon tonometresiyle sağda 15 mmHg, solda 14 mmHg olarak ölçüldü. Bu bulgulara yönelik hasta sorgulandığında, 40 yıl önce traş makinesi ile sakal traşı olurken makine aksamından bir parçanın kırılarak gözüne girdiği ve o dönem bir kez ameliyat olduğu anamnezine ulaşıldı. Hastaya yapılan oküler ultrasonografide göz içi yabancı cisim saptanmadı. Hastaya suni gözyaşı damlası başlanarak takibe alındı.

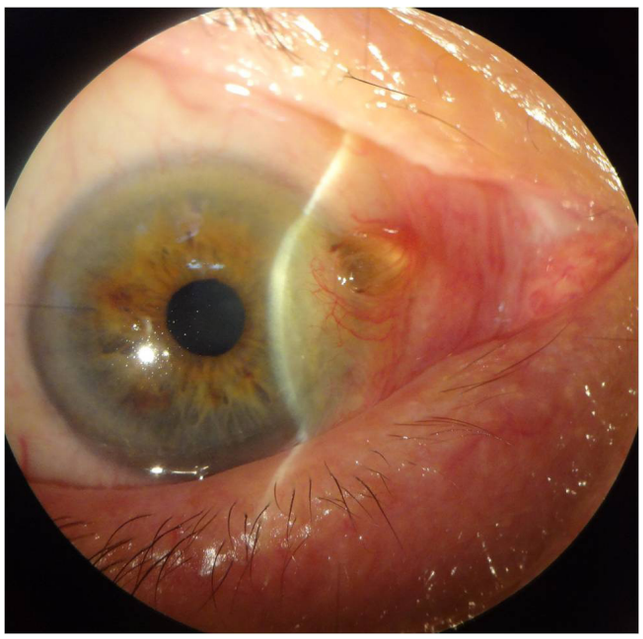

Resim 1. Nazal limbusta kistik yapıda istenmeyen bleb görünmektedir.

Olgumuzda gözlemlediğimiz gibi, penetran yaralanma sonrası uzun dönemde sütür hattının sızdırmasına bağlı istenmeyen bleb oluşumları ile karşılaşılabilir. Bu yüzden penetran yaralanma geçirmiş olgularda, erken dönemde sık aralıklarla takip etmenin yanı sıra, geç dönemde de takibe devam etmenin, bu tarz geç dönem komplikasyonlara karşı erken önlem alınmasını sağlayacağını düşünmekteyiz.

DOI: 10.4328/JCAM.2102 Received: 17.10.2013 Accepted: 24.10.2013 Printed: 01.11.2015 J Clin Anal Med 2015;6(6): 871
Corresponding Author: Cem Özgönül, Anıttepe Jandarma Dispanseri, Göz Hast. Polikliniği, Yücetepe Mh. Gençlik Cd. 88. Sk. Çankaya, Ankara, Türkiye.
T.: +905555584436 E-Mail: cemozgonul@hotmail.com