Primary Retroperitoneal Mucinous Cystadenocarcinoma: 5th Male Case in the Literature

Primer Retroperitoneal Müsinöz Kistadenokarsinom: Literatürdeki 5. Erkek Vaka

Retroperitoneal Müsinöz Kistadenokarsinom / Retroperitoneal Mucinous Cystadenocarcinoma

F.Tuğba Köş[1], Fuat Özkan[2], Sevgi Bakariş[3], Ertan Bülbüloğlu[4], Esma Gürbüz[3], Nazmi Özer[4]
[1]Tıbbi Onkoloji Bilim Dalı, [2]Radyoloji Anabilim Dalı, [3]Patoloji Anabilim Dalı, [4]Genel Cerrahi Anabilim Dalı
Kahramanmaraş Sütçü İmam Üniversitesi Tıp Fakültesi, Kahramanmaraş, Türkiye

Özet

Retroperitoneal primer müsinöz tümörler son derece nadir görülürler. Bugüne kadar literatürde çoğu kadın olan primer retroperitoneal müsinöz kistadenokarsinom (PRMK)'lu 52 vaka bildirilmiştir. Bizim hastamız şimdiye kadar bilinen 5. erkek vakadır. 57 yaşında erkek hasta yaklaşık 2 yıldır olan müphem karın ağrısı şikayetleriyle başvurdu. Bilgisayarlı tomografisinde sağ iliak fossadan superiora uzanan psoas kası komşuluğunda batın duvarı altında 12x9,5 cm kistik kitle lezyonu izlendi. Laparatomide retroperitoneal alandaki kitlenin iliopsoas kası içine invaze olduğu görüldü. Patoloji sonucu müsinöz kistadenokarsinom olarak raporlandı. Tümörün klinik seyrinin yavaş olması ve adjuvan tedavinin standart olmamasından dolayı postoperatif kemoterapi planlanmayan asemptomatik hasta takibe alındı. PRMK'un klinik seyri genellikle indolen olmasına rağmen agresif seyir de gösterebilir. Patogenezi net değildir. Tedavi konusu da tartışmalıdır. Tanı ve tedavi için cerrahi eksizyon yapılmalıdır ancak adjuvan kemoterapi konusunda bilgiler sınırlıdır.

Anahtar Kelimeler

Retroperitoneal Neoplazmlar; Kistadenokarsinom; Müsinöz

Abstract

Retroperitoneal primary mucinous tumor is an extremely rare malignancy. To date, only 52 cases of primary retroperitoneal mucinous cystadenocarcinoma (PRMC) have been reported in the literature, with the majority being women. Our patient is the 5th known male case. A 57-year-old male patient presented with a two year history of an undefined abdominal pain.Computed tomography demonstrated a 12 x 9.5 cm cystic mass lesion extending superiorly from right iliac fossa, while localizing below the abdominal wall and close to the psoas muscle. According to the laparotomy, iliopsoas muscle was infiltrated by the mass in the retroperitoneal region. Pathological diagnosis was mucinous cystadenocarcinoma . The asymptomatic patient was followed up without applying an adjuvant chemotherapy, since the clinical course of the tumor is known to be slow and postoperative therapy is not recognized as a standardized treatment. The clinical course of PRMC is generally indolent, however, it may manifest an aggressive course, as well. It has no definitive and clear pathogenesis. The treatment is contentious, as well. Diagnosis and treatment require surgical excision but data on adjuvant chemotherapy is limited.

Keywords

Retroperitoneal Neoplasms; Cystadenocarcinoma; Mucinous

DOI: 10.4328/JCAM.1381 Received: 08.11.2012 Accepted: 28.11.2012 Printed: 01.02.2015 J Clin Anal Med 2015;6(suppl 1): 88-9
Corresponding Author: F. Tuğba Köş, Sütçü İmam Üniversitesi, Tıp Fakültesi, Tıbbi Onkoloji Bilim Dalı, 46000, Merkez, Kahramanmaraş, Türkiye.
T.: +90 3442257575/138 F.: +90 3442212371 E-Mail: tugbasan@yahoo.com

Giriş

Retroperitoneal primer müsinöz tümörler son derece nadir görülürler. Bu tümörlerin benign, borderline ve kistadenokarsinom alt tipleri mevcuttur [1]. Biz de primer retroperitoneal müsinöz kistadenokarsinom (PRMK)'lu bir erkek vaka sunuyoruz. Bugüne kadar literatürde çoğu kadın olan PRMK'lu 52 vaka bildirilmiştir. Bizim hastamız şimdiye kadar bilinen 5. erkek vakadır. Geniş cerrahi eksizyon tanı ve tedavi için gereklidir [2]. Ancak bu tümörlerin nadir görülmesinden dolayı prognozları ve optimal tedavi seçenekleri belirsiz ve tartışmalıdır.

Olgu Sunumu

57 yaşında erkek hastanın yaklaşık 10 yıldır ara ara ortaya çıkan müphem karın ağrısı şikayeti mevcuttu. Bu ağrıları son 2 yıldır artan hasta daha önce bu şikayetiyle doktora başvurmamıştı. Fizik muayenesi sağ kadranda hafif hassasiyet dışında doğaldı. Laboratuar testleri normal sınırlarda olan hastanın bilgisayarlı tomografisinde sağ iliak fossadan superiora uzanan psoas kası komşuluğunda 12x9.5 cm lobüle konturlu septasyonlar ve cidar kalsifikasyonları gösteren, çekumu superiora komprese eden kistik kitle lezyonu izlendi. Hastaya batın içi kitle eksizyonu ameliyatı yapıldı. Laparatomide retroperitoneal alandaki kitlenin iliopsoas kası içine invaze olduğu görüldü. Frozen sonucu liposarkom? olarak geldi. İliopsoas kası lateralinde kitle komşuluğunda sinir kökleri olması nedeniyle bu bölgeye komşu yaklaşık 2-4 cm'lik kapsüler alan dışında tümör eksize edildi. Lenf nodu diseksiyonu yapılmadı. Patolojik kesitlerde periferinde fibrohyalize duvar ile çevrili multilokuler kistik yapıların lümeninde müsinöz materyal izlenmiş ve kist duvarındaki epitelde lümene doğru mikropapiller yapılanmalar dikkati çekiyordu. Tümörün apendiks dokusu muskuler tabakaya, serozaya ve yağ dokusuna infiltrasyonu görüldü. (Resim 1A-1B). Yapılan immünohistokimyasal çalışmada müsin çevresindeki epitelde irregüler dağılım gösteren glandlarda CK 7, CK 20, CK 19, CEA ve MUS5AC ile pozitif boyanma izlendi. Bu bulgularla patoloji sonucu müsinöz kistadenokarsinom olarak raporlandı. Postoperatif bilgisayarlı tomografide sağ mezenterik alanda en büyüğü 13,5x6 mm boyutlarında çok sayıda lenf nodu ile uyumlu yumuşak doku dansiteleri izlendi. Operasyon lojunda iliopsoas kası ile sınır ayırımı yapılamayan düzensiz konturlu yumuşak doku dansitesinde rezüdü tümör raporlandı (Resim 2A-2B). Tümörün klinik seyrinin yavaş olması ve standart olmamasından dolayı postoperatif kemoterapi planlanmayan asemptomatik hasta takibe alındı ve 4 aylık takipte nüks bulgusuna rastlanmadı.

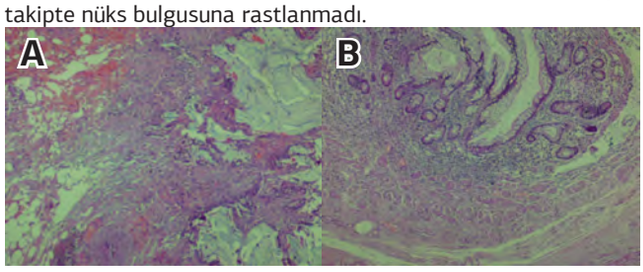

Resim 1. Hemotoksilen-Eosin boyaması ile müsin üreten kolumnar epitelle multilokuler kistik lezyon (×10) (A). Hemotoksilen-Eosin boyaması ile normal apendiks epiteli (x10) (B).

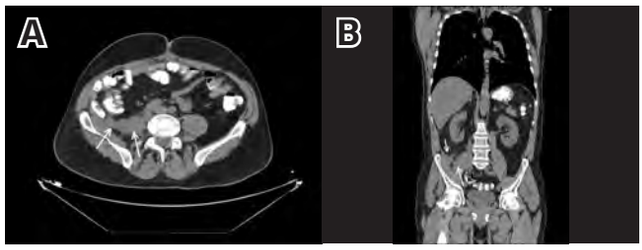

Resim 2. Aksial kesit kontrastsız bilgisayarlı tomografide iliopsoas kasına komşu retroperitoneal irregüler rezüdüel kitle (oklar) (A). Koronal kesit kontrastsız bilgisayarlı tomografide iliopsoas kasına komşu retroperitoneal irregüler rezüdüel kitle (oklar) (B).

Tartışma

Literatürde bugüne kadar PRMK 'lu 52 vaka bildirilmiştir [1-3]. Bunlardan sadece dört tanesi erkekti [3-6] ve biz de hastamızı bilinen 5. erkek vaka olarak sunduk. PRMK'lu ilk erkek vaka Motoyama ve ark. Tarafından 1994 yılında raporlanmıştır [4]. Bu vakanın klinik seyri hakkında yeterli veri bulunmamaktaydı. İkinci erkek vaka 19 cm'lik kitle saptanarak eksize edilmiş ve 18 aylık takipte nüks bulgusuna rastlanmamış [5]. Diğer vaka 83 yaşında bir erkekti ve bizim vakamızda olduğu gibi yavaş seyirli bir öyküsü vardı. Bu vakaya da cerrahi sonrası adjuvan tedavi verilmemiş ve 6 aylık takipte nüks saptanmamış [6]. Bilinen son erkek vaka 2009'da Hrora ve ark. tarafından bildirilmiş [3]. Yine 4 yıllık yavaş bir seyri olan kistik tümöral yapı ilk cerrahi girişimde damarsal yapılara yakınlığından dolayı tam eksize edilemeyince 2. laparotomiyle total eksizyon sağlanmış. Bizim vakamızda sinir köklerine komşu olduğundan total eksize edilemedi ancak lokalizasyonu tamamlayıcı cerrahiye uygun değildi.

PRMK'un klinik seyri genellikle yavaş olmasına rağmen agresif seyir de gösterebilir. Patogenezi net değildir. En çok üzerinde durulan teorilerden biri ektopik over dokusu ve over teratomundan kaynaklandığıdır. Morfolojik ve immünhistokimyasal bulgular overin müsinöz tümörlerine benzemesine rağmen bu teori ile erkeklerde görülen PRMK vakaları açıklanamamaktadır [5]. Müsinöz tümörlerin büyüme süreci sırasında retroperitonda sürüklenen multipotansiyel mezotel hücrelerinden kaynaklandığı teorisi bir başka kabul gören mekanizmadır. Bu hücreler müsinöz metaplaziye uğrar, kistik müsinöz inklüzyonlarla birlikte sitolojik değişiklikleri ve malign fenotipi oluştururlar [7].

Tedavi konusu da net değildir. Tanı ve tedavi için cerrahi eksizyon yapılmalıdır ancak adjuvan kemoterapi konusunda bilgiler sınırlıdır [2,8]. Optimal kemoterapi rejimi konusu da tartışmalı olmakla birlikte vaka bazında uygulanan rejim siklofosfamid ve sisplatin kombinasyonu olmuştur [2,8].

Genel olarak PRMK vakalarının yönetimi konusundaki bilgilerimiz son derece sınırlıdır. PRMK'lı kadın hastalarda bile deneyimler olgu sunumlarına dayanmaktadır. Vaka sayısı arttıkça ve takip süresi uzadıkça deneyimlerimiz artacaktır.

Çıkar Çakışması ve Finansman Beyanı

Bu çalışmada çıkar çakışması ve finansman destek alındığı beyan edilmemiştir.

Kaynaklar

1. Navin P, Meshkat B, McHugh S, Beegan C, Leen E, Prins H et al. Primary retroperitoneal mucinous cystadenoma-A case study and review of the literature. Int J Surg Case Rep 2012;3(10):486-8.
2. Lee SA, Bae SH, Ryoo HM, Jung HY, Jang SB, Kum YS. Primary retroperitoneal mucinous cystadenocarcinoma: a case report and review of the literature. Korean J Intern Med 2007; 22(4):287-91.
3. Hrora A, Reggoug S, Jallal H, Sabbah F, Benamer A, Alaoui M et al. Primary retroperitoneal mucinous cystadenocarcinoma in a male patient: a case report. Cases J 2009;2(1):7196.
4. Motoyama T, Chida T, Fujiwara T, Watanabe H. Mucinous cystic tumor of the retroperitoneum. A report of two cases. Acta Cytol 1994;38(2):261-6.
5. Thamboo TP, Sim R, Tan SY, Yap WM. Primary retroperitoneal mucinous cystadenocarcinoma in a male patient. J Clin Pathol 2006;59(6):655-7.
6. Green JM, Bruner BC, Tang WW, Orihuela E. Retroperitoneal mucinous cystadenocarcinoma in a man: Case report and review of the literature. Urologic Oncology: Seminars and Original Investigations 2007;25(1):53-5.
7. Matsubara M, Sciozawa T, Tachibana R, Hondo T, Osasda K, Kawaguchi K et al. Primary retroperitoneal mucinous cystadenoma of borderline malignancy: a case report and review of the literature. Int J Gynecol Path 2005; 24(1):218-23.
8. Tangjitgamol S, Manusirivithaya S, Sheanakul C, Leelahakorn S, Thawaramara T, Kaewpila N. Retroperitoneal mucinous cystadenocarcinoma: a case report and review of literature. Int J Gynecol Cancer 2002;12(4):403-8.

How to cite this article:
Köş FT, Özkan F, Bakariş S, Bülbüloğlu E, Gürbüz E, Özer N. Primary Retroperitoneal Mucinous Cystadenocarcinoma: 5th Male Case in the Literature. J Clin Anal Med 2015;6(suppl 1): 88-9.