Thymic Shadow Mimicking Lobar Pneumonia in an Infant

İnfantta Lober Pnömoniyi Taklit Eden Timus Gölgesi

Pnömoniyi Taklit Eden Timus / Thymus Mimicking Pneumonia

Naime Tokur[1], Mahmut Tokur[2], Ş. Mustafa Demiröz[2]
[1]Necip Fazıl Şehir Hastanesi, Pediatri Kliniği, [2]Kahramanmaraş Sütçü İmam Üniversitesi Tıp Fakültesi, Göğüs Cerrahisi AD, Kahramanmaraş, Türkiye

İnfantlarda non-spesifik solunum yolu enfeksiyonlarının değerlendirmesinde, fizik muayene ile birlikte görüntüleme ve laboratuvar değerlendirmeleri de kullanılmaktadır. Ancak bu özel yaş grubunda laboratuvar değerlendirmelerinin normal sınırları erişkin yaş grubuna göre oldukça farklılık göstermekle birlikte radyolojik değerlendirmede de bu yaş grubuna özel ve ayırıcı tanıyı karmaşıklaştıran bazı durumlar söz konusudur. Bu yaş grubunda akciğer grafisi değerlendirilirken, hem hastanın pozisyonunun optimal olamayabileceği, hem de timüs gölgesinin birçok mediastinal hastalığı ve hatta bu vakada olduğu gibi akciğer parankimine ait hastalıkları bile taklit edebileceği akılda tutulmalı, gereğinde ultrasonografi ve bilgisayarlı tomografi ile değerlendirme yapmaktan kaçınılmamalıdır.

Sorunsuz gebelik sonrası normal vajinal yolla, normal sınırlar içerisinde boy ve kiloda doğmuş olan 6 aylık infant, bir haftadır varolan öksürük, kusma ve ateş şikayeti ile değerlendirildiği dış merkezde sağ üst lob pnömonisi tanısı alarak antibiyotik tedavisi verilmişti. Tedaviye rağmen şikayetlerinde artma olan hasta polikliniğimize başvurdu. Sistemik fizik muayenede hiperemik farinks dışında belirgin patolojik bulgu saptanmadı. Laboratuvar değerlerinde CRP:1, WBC:13.900, LYM:%56.5, NEU:%25.1 idi, biyokimyasal değerleri normal sınırlar içerisinde ölçüldü. PAAG'de sağ üst zonu örten opasite görüntüsü mevcuttu (Resim 1). Toraks BT'de normalin varyantı timus hiperplazisi ve timusun sağa asimetrik büyümesi izlendi, akciğer parankiminde pnömonik infiltrasyon veya konsolidasyon olmadığı görüldü (Resim 2). Hastaya viral üst solunum yolu enfeksiyonu tanısıyla non-spesifik tedavi başlandı. Bir hafta sonraki poliklinik kontrolünde hastanın semptomlarının belirgin olarak gerilediği görüldü.

Yenidoğan ve infatta iki lobdan oluşan timus normalde dördüncü kırkıdak kostadan yukarı tiroid seviyesine kadar uzanır, altta perikardın üzerine oturur ve trakeanın önünde yer alır. Yenidoğanda normalin varyantı olan timik hiperplazide asimetrik büyüme olabilir ve timik opasite yanlış olarak sağ üst lob pnömonisi şeklinde değerlendirilebilir. Bazen akciğer grafisinde timus gölgesi alt kenarının hemitoraksta dik bir açı oluşturması "yelken işareti" (sail sign) olarak isimlendirilir [1]. Akciğer grafisinde hayatın ilk aylarında timomegaliye sık rastlanır ancak hemen hemen hiçbir zaman hastalar semptomatik değildir [2]. Timusun büyüklüğü infantlar arasında ve aynı infantta farklı zaman dilimlerinde oldukça değişkenlik göstermektedir [3].

Timusun normal gelişiminde 4-6. aylarda timus büyüklüğü maksimum düzeye ulaşır ve yaşamın ilk bir yılı içerisinde küçülme başlar [4]. Bilinen solunum sistemi hastalığı olmayan infantlarda akciğer grafisi değerlendirilirken normalin varyantı olan sağ timik lob hiperplazisi, ayırıcı tanıda akılda tutulmalıdır [1].



Resim 1. PAAG'de sağ üst zonda, lober pnömoniyi taklit eden opasite.

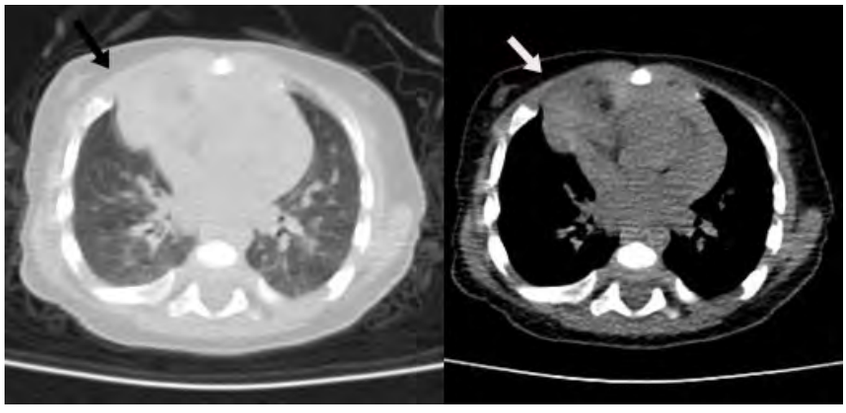

Resim 2. Toraks BT'de sağ timus lobunun normalin varyantı olan hiperplazisi izlenmekte.

Kaynaklar

1.Yaman Y, Ermis B. Persistent pneumonia. Clin Pediatr (Phila) 2006;45(5):478-80.

2.Hentschel R, Willital G, Hülskamp G, Rieger C. Airway compression following thymus hyperplasia in an infant with Pierre Robin sequence and congenital diaphragmatic hernia. Pediatr Pulmonol 2001;32(6):476-9.

3.Hasselbalch H, Jeppesen DL, Ersbøll AK, Lisse IM, Nielsen MB. Sonographic measurement of thymic size in healthy neonates. Relation to clinical variables. Acta Radiol 1997;38(1):95-8.

4.Yekeler E, Tambag A, Tunaci A, Genchellac H, Dursun M, Gokcay G, Acunas G. Analysis of the thymus in 151 healthy infants from 0 to 2 years of age. J Ultrasound Med 2004; 23(10) :1321-6.

DOI: 10.4328/JCAM.2535 Received: 21.09.2014 Accepted: 30.09.2014 Printed: 01.02.2015
Corresponding Author: Ş. Mustafa Demiröz, Kahramanmaraş Sütçü İmam Üniversitesi, Tıp Fakültesi, Göğüs Cerrahisi AD, 46050, Kahramanmaraş, Türkiye.
GSM: +905324300525 E-Mail: demirozsm@gmail.com