Efficacy of Kefir on the Release of Lysosomal Proteases After Expremintal Spinal Cord Trauma

Deneysel Omurilik Yaralanmalarında Kefirin Lizozomal Proteasların Salınımı Üzerine Etkisi

Kefir, Deneysel Omurilik Yaralanması / Kefir, Expremintal Spinal Cord Trauma

Emre Delen[1], Ramazan Durmaz[2], Ayeşegül Oğlakçı[3], Güngör Kanbak[3], Dilek Burukoğlu[4], Cengiz Bal[5]
[1]Edirne State Hospital Dept. of Neurosurgery, Edirne, [2]Eskişehir Osmangazi Üniv. Nöroşirürji Anabilim Dalı, Eskişehir,
[3]Eskişehir Osmangazi Üniv. Biyokimya Anabilim Dalı, Eskişehir, [4]Eskişehir Osmangazi Üniv. Histoloji ve Embriyoloji Anabilim Dalı, Eskişehir,
[5]Eskişehir Osmangazi Üniv. Biyoistatistik Anabilim Dalı, Eskişehir, Türkiye

Bu çalışma Türk Nöroşirürji Derneği 28. bilimsel kongresinde (Nisan 2014/Antalya) tartışmalı poster olarak sunulmuştur.

Özet

Amaç: Spinal kord travması sonucunda gelişen ikincil hasarlanmanın engellenmesi, travma sonrası oluşabilecek nörolojik defisiti önemli derece de azaltacaktır. Deneysel çalışmalar da bu konu üzerinde durulmakta ve pek çok ajan denenmektedir. Çalışmamızda, bir probiyotik olan, yaşam uzaması ile ilişkilendirilen, yapılan bilimsel çalışmalar kısıtlı olsa da, antioksidan ve lipid peroksidasyonu üzerine etkileri ortaya konan kefirin spinal kord travmasında önemli rol oynayan lipid peroksidasyonu ve lizozomal proteazlar üzerine olan etkilerini araştırdık. Gereç ve Yöntem: Çalışmada, 200-250 gr. arasında ağırlıkları değişen Spraque Dawley ırkı dişi sıçanlar kullanıldı. Çalışma, kontrol, travma, travma+tedavi, travma+tedavi+kefir ve travma+kefir olmak üzere 5 grup toplam 40 sıçan üzerinde yapıldı. Tedavi olarak yüksek doz metilprednizolon kullanıldı. Omurilik travması klip kompresyon yöntemi ile, T10 seviyesinden gerçekleştirildi. Kefir sıçanlara orogastrik yolla, travma öncesinde, 7 gün süreyle 2*1cc/100gr dozunda verildi. Tüm sıçanlar işlemden 48 saat sonra sakrafiliye edildi. Doku katepsin B ve L, MDA değerlerindeki değişiklikler ile histopatolojik değişiklikler incelendi. Bulgular: Çalışmamızda biyokimyasal değerler gözden geçirildiğinde; kefirin, katepsin B değerlerini tedavi grubuna göre anlamlı derecede düşürmediği(p>0,05), MDA değerlerini ise tedavi grubuna göre anlamlı derecede düşürdüğünü göstermektedir(p<0,05). Katepsin L değerlerinin ise her iki grup için anlamlı olarak düşmediği görülmektedir. Histopatolojik incelemede, travma+tedavi+kefir ve travma+kefir grubunun travma sonrasında normale yakın histolojik yapıya sahip olduğu görüldü. Tartışma: Sunulan çalışmada, kefirin sahip olduğu antioksidan özelliği başta olmak üzere diğer nöroprotektif özellikleri ile akut omurilik yaralanmalarında ikincil yaralanmayı kısmen de olsa engellediği söylenebilir. Spinal travmaların tedavisinde kullanılabilecek yeni bir ajan olarak kefirin, bir probiyotik olması bakımından, bu deneysel çalışma alanına yeni bir bakış açısı getirebileceğine düşünmekteyiz.

Anahtar Kelimeler

Kefir; Lizozomal Proteazlar; Travma; Spinal Kord

Abstract

Aim: Prevention of secondary injury developing as a result of spinal cord injury will reduce significantly neurological deficits which may occur after trauma. These are focused in experimental studies and many agents are being tested. In our study, we have invesitigated the effects of kefir, which is a a probiotic, associated with life prolongation, whose antioxidant and lipid peroxidation effects were revealed on despite the scientific studies were limited, on lipid peroxidation and lysosomal proteases which play important roles in spinal cord. Material and Method: In the study, female Sprague Dawley rats weighing 200 to 250 g were used. The study was conducted on five groups with a total of 40 rats including the control, trauma, trauma+treatment, trauma+treatment+ kefir and trauma+ kefir groups. The high-dose methylprednisolone was used as the therapy. Spinal cord trauma was performed with clip compression method at the level of T10. Kefir was given to rats via orogastric ways, prior to trauma for 7 days at a dose of 2 * 1cc/100g. All rats were sacrificed 48 hours after treatment. The changes in the value of tissue cathepsins B and L, MDA and histopathological changes were examined. Results: It has been found in our study according to the review of biochemical values that; kefir did not reduce significantly cathepsin B values compared to the treatment group (p> 0.05), did reduce significantly MDA value compared to treatment group (p <0.05). It has been seen that cathepsin L values did not reduce significantly for both groups. It has been observed in histopathological examination that the trauma+treatment + kefir and trauma+ kefir groups had near-normal histological structure after trauma. Discussion: It can be said in the present study that kefir could partly prevent the secondary injury in acute spinal cord injury with its neuroprotective properties especially with the antioxidant property. We believe that kefir as a new agent can be used in the treatment of spinal trauma, can bring a new perspective to this experimental study field in terms of being a probiotic.

Keywords

Kefir; Lysosomal Proteases; Trauma; Spinal Cord

DOI: 10.4328/JCAM.2628 Received: 19.06.2014 Accepted: 01.07.2014 Printed: 01.02.2015 J Clin Anal Med 2015;6(suppl 1): 21-5
Corresponding Author: Emre Delen, Edirne Devlet Hastanesi Beyin Cerrahisi Kliniği. Edirne, Türkiye.
GSM: +905306144646 F.: +90 2845138305 E-Mail: emredelen1979@yahoo.com

Giriş

Ülkemizde akut omurilik yaralanmasının insidansı yılda 500-600 yeni vaka olarak bildirilmekte ve prevelansın her yıl 12,7/1.000.000 olduğu tahmin edilmektedir[1-2]. Neden olduğu morbidite ve mortalite açısından önemli bir sağlık sorunudur. İlk kez Allen tarafından ortaya atılan omurilik yaralanmasının iki basamak teorisi çokca taraftar bulmuş ve günümüzde laboratuar çalışmaları ikincil yaralanmayı önlemeye yönelik olarak devam etmektedir. Pek çok farmakolojik ajan laboratuar şartlarında denenmiştir. Ancak ikincil yaralanmayı kesin olarak önleyen herhangi bir ajan tespit edilmemiştir. Probiyotikler, çoğunlukla bakterilerden oluşan canlı mikroorganizmalar olup, çeşitli hastalıkların tedavisinde kullanım olanağı olan besinlerdir. Bir probiyotik olan kefir, yapılan çalışmalar kısıtlı olsa da, kuvvetli bir antioksidandır. Bu çalışmada deneysel omurilik yaralanması fizyopatolojisi ve tedavisi gözden geçirilmiş olup, ikincil hasarlanmanın engellenmesi amacıyla kefirin lezyon üzerine etkisi araştırılmıştır.

Gereç ve Yöntem

Bu deneysel çalışma Eskişehir Osmangazi Üniversitesi Tıp Fakültesi Hayvan deneyleri Yerel Etik Kurul alınan karar ile Eskişehir Osmangazi Üniversitesi Tıp Fakültesi Tıbbi ve Cerrahi Deneysal Araştırma Merkezi'nde (TİCAM) yapıldı. Çalışmada, 200-250 gr. Arasında ağırlıkları değişen Spraque Dawley ırkı dişi sıçanlar kullanıldı. Araştırma yeterli hava sirkülasyonu ve çevre ısısının sağlandığı odalarda yapıldı. Lezyon yapıldıktan sonra tüm deneklere ayrı ve kolay beslenmelerini sağlayan kafeslerde bakım uygulandı.

Deneklerin uyutulması işleminde 60 mg/kg Ketamin Hidroklorür (Ketalar, Parke-Davis lisansı ile Eczacıbaşı İlaç San., İstanbul) ve 12 mg/kg Ksilazin (Rompun, Bayer İlaç Sanayi, İstanbul) karışımının intraperitoenal yol ile verilmesi ile genel anestezi sağlandı. Bu deneysel çalışmada cerrahi kesi sıçanın sırt kısmında, tıraş yapılıp antisepti sağlandıktan sonra yapıldı. Deneysel çalışmada beş grup yer almış olup, toplam 40 adet rat kullanıldı. T9 ve T11 vertebraları hizasından lokal saha temizliği ve çevre izolasyonu sağlandıktan sonra cilt, cilt altı dokuları geçildi . Fasya açılarak paravertebral adaleler subperiostal sıyrıldı. T9 ve T10 vertebralara lamninektomi yapıldı. Omurilik açığa çıkarıldı. Omurilik travması klip kompresyon yöntemi ile gerçekleştirildi. Klip kompresyon yönteminde 1,43 N kuvvet uygulayan (Yaşargil, FE 740 K,Aesculap AG, Almanya) anevrizma klibi kullanıldı. Klip epidural olarak altmış saniye süreyle uygulandı. Klip kaldırıldıktan sonra makroskopik olarak kompresyona uğramış spinal kord dokusu görüldü. Kontrol grubu hariç travma uygulanan sıçanlar travmadan sonra parapelejik olduğu tespit edildi. Tüm gruplardaki sıçanlardan 48 saat sonra biyokimyasal ve histopatolojik değerlendirme amacıyla omurilik doku örnekleri alındı. Kefir, sıçanlara 1 hafta süreyle orogastrik yoldan 2*1cc/100gr dozunda verildi. Tedavi olarak verilen metilprednizolon yükleme dozu olarak 30mg/kg daha sonra idame 6h arayla 5,4mg/kg intraperitoneal yolla 24 saatte verildi.

1.Grup (Kontrol): Bu gruba sadece laminektomi uygulandı.

2.Grup (Travma): Bu grupta sadece omurilik yaralanması yapıldı.

3.Grup (Travma+Tedavi): Oluşturulan travma sonrası sıçanlara metilprednizolon tedavisi verildi.

4.Grup (Travma+Tedavi+Kefir): Diyetlerine kefir eklenmiş sıçanlara metilprednizolon tedavisi verildi.

5.Grup (Travma+Kefir): Bu grup sadece dietlerine kefir eklenen sıçanlardan oluşturuldu.

Biyokimyasal Ölçümler

Süpernatandan sitozolik fraksiyonun elde edilmesi için spinal kord dokusu homojenatı sükroz Tris-HCL tamponunda (0.32 M sucrose, 0.05 M Tris-HCl buffer, pH 7.4) homojenizatör kullanılarak hazırlandı. Daha sonra homojenatlar +4 oC'de 5 dakika boyunca 1000 g'de santrifüj edildi. Pelletler ayrıldıktan sonra süpernatanlar +4 oC'de 20 dakika boyunca 10 000 g'de santrifüj edildi. Süpernatanlar sitozolik fraksiyon olarak kullanıldı. Pellet ise 1 ml Triton X 100 içeren tampon ile resüspanse edilerek lizozomal fraksiyon olarak kullanıldı. Sitozolik ve lizozomal fraksiyonlarda ayrı ayrı ölçülen katepsin aktivitelerinin oranı lizozomal bütünlüğün miktarını gösterdi. Katepsin B ve L enzim aktivitesi Kirschke ve ark.'nın modifiye ettikleri yönteme göre çalışıldı. Enzim aktivitesi metilkumarilamid substratı kullanılarak ölçüldü. 75 ml. Madde B (8.0 mM L-sistein) 0.90 ml. Madde C (% 0.1 (v/v) Brij 35 çözeltisi), 0.10 ml. homojenat karıştırıldı. Üzerine 0.75 ml madde D (0.02 mM Z-arg-arg-7-amido-4-metilkumarin ve 0.02 mM Z-Phe-Arg-7-Amido-4-Methylcoumarin) konulduktan sonra oluşan floresans 348 nm eksitasyon ve 440 nm emisyonda ölçüldü.[3] Lipid peroksidasyonu ürünlerinden olan malondialdehit (MDA) tayini, tiyobarbütirik asit (TBA) ile MDA'nın reaksiyon vererek 532 nm dalga boyunda ölçülebilen renkli bir bileşik vermesi esasına dayanmaktadır. Tetrametoksipropan standart olarak kullanıldı. Sonuçlar, nmol/ml olarak tanımlandı. Bu yöntemde; tiyobarbütirik asitile reaksiyon veren maddeler ölçülecek olup, literatürde TBARS olarak yer almaktadır.[3] Doku homejenatlarından 0,5 ml alınarak üzerine 0,5 ml fosfat tamponu, 0,5 ml %15'lik trikloroasetik asit solüsyonu ilave edilerek vortekslendi ve buz keseleri üzerinde 2 saat tutuldu. 40C'de 4400 rpm'de 10 dk santrifüj edildi. Sonra 1 ml süpernatant alınıp üzerine 75 ul 0.1 M EDTA ve 250 ul 0.05 N NaOH içerisinde hazırlanmış % 1'lik TBA solüsyonu ilave edildi, 15 saniye vortekslenir ve kaynayan su banyosunda 15 dakikada tutuldu. Absorbanslar, 532 nm dalga boyunda köre karşı spektrofoometrede ölçüldü.

Histolojik İnceleme İçin Örneklerin Hazırlanması

Gruplarını oluşturan tüm sıçanlardan medulla spinalis örnekleri alındı. Alınan medulla spinalis örneklerinin % 10'luk formalin fiksatifi içinde 48 saat süre ile fiksasyonları sağlandı. Fiksasyonları sağlanan örnekler fiksatifin çökmesini engellemek amacıyla 3-4 saat çeşme suyunda yıkandı. Çeşme suyuyla yıkanan doku parçaları daha sonra sırasıyla kademeli olarak %70'lik, %80'lik, %90'lık ve %96'lık alkol serilerinde 45'er dakika bekletilerek dehidratasyonları sağlandı. Dehidratasyonlarının ardından örnekler şeffaflandırılmak üzere 2 kez 20'şer dakika ksilolde bekletildi. Medulla spinalis örnekleri şeffaflanmalarının ardından etüv içinde 65oC'de eritilmiş parafinlere alınarak 60 dakika süreyle üç ayrı parafinde bekletildi. Parafinize edilen dokular ayrı ayrı parafin içeren kasetlere gömülerek bloklandı ve kesit alınmaya hazır duruma getirildi. Parafin bloklardan kesitlerin alınmasında kullanılacak mikrotom bıçağı buzdolabında soğutularak, mikrotom aracılığı ile her bir örnekten 5'er mikrometre kalınlığında doku kesitleri alındı. Kesitlerin 45oC'de su banyosunda açılmaları sağlanarak temiz lamlar üzerine alınmasından sonra etüv

içinde 1 saat süre ile bekletilmeleri sağlandı. Preparatlar 1'er saat süre ile iki ayrı ksilolde tutulup deparafinizasyonları sağlandıktan sonra boyama aşamasına geçildi. Kesitlerin boyanmasında Hematoksilen-Eosin ikili boyası kullanıldı. Deparafinizasyonu yapılmış olan doku kesitleri 5'er dakika süreyle %96, %90, %80, %70'lik alkollerde ve distile suda bekletildi. Kesitler Hematoksilen ile 2 dakika ve Eosin ile 10 dakika boyandı. Çeşme suyu ile fazla boyası alınan kesitler hızla alkol serilerinden geçirilip dehidratasyonları sağlandı. Dokular iki ayrı ksilolde 30'ar dakika tutularak şeffaflaştırıldı ve şeffaflanan dokular daha sonra entellan ile kapatılarak ışık mikroskobik düzeyde Olympus BH-2 mikroskop ile değerlendirmeleri yapıldı ve medulla spinalis örneklerini içeren tüm preperatların Olympus DP-70 digital kamera ile fotoğrafları çekildi.

İstatiksel değerlendirme

Çalışmada elde edilen bulgular değerlendirilirken, istatistiksel analizler için SPSS (Statistical Package for Social Sciences) for Windows 17.0 programı kullanılmıştır. Çalışma verileri değerlendirilirken tanımlayıcı istatistiksel metotları (Ortalama, Standart sapma) kullanılmıştır. Verilerin normal dağılıp dağılmadığının belirlenmesinde Shapiro Wilk's testi kullanıldı. Beş farklı grubun Katepsin B ve L, MDA değişkenlerine göre ortalamalarının karşılaştırılmasında ANOVA testi kullanıldı. Farklı grupların belirlenmesinde POST HOC testlerden Tamhane testi kullanıldı. Anlamlı değer olarak %95 güven aralığında, p<0,05 kabul edildi.

Bulgular

Biyokimyasal Bulgular

Katepsin B ve L, MDA değerlerine belirlemek üzere, genel anestezi altında ratlardan omurilik doku örnekleri alındı.

Katepsin B sonuçları: Kontrol grubundaki ratların katepsin B sonuçları, travma,tedavi,tedavi+kefir ve kefir gruplarının katepsin B sonuçları arasındaki fark istatistiksel olarak anlamlı değildi. (p>0,05) Kefir grubunun katepsin B değerleri, diğer tüm gruplara göre anlamlı olarak yüksek bulundu. (p<0,05) (Tablo 1)

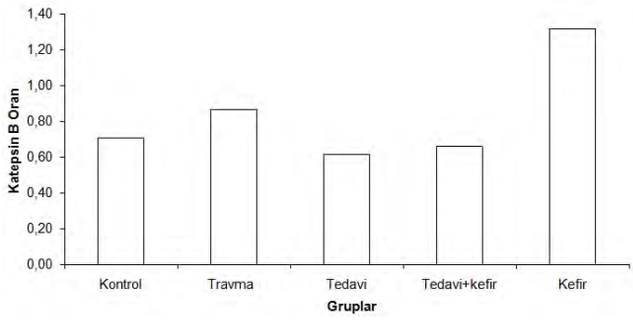

Tablo 1. Katepsin B değerlerinin gruplara göre dağılımı

Katepsin L sonuçları: Kontrol grubundaki ratların katepsin B sonuçları, travma,tedavi,tedavi+kefir ve kefir gruplarının katepsin L sonuçları arasındaki fark istatistiksel olarak anlamlı değildi. (p>0,05) Tedavi uygulanan her üç grubun (tedavi,tedavi+kefir,kefir grupları) katepsin L değerleri arasında anlamlı fark yoktu. (p>0,05)

MDA sonuçları: Kefir grubunun MDA değerleri, tedavi yapılan diğer iki gruba göre (tedavi ve tedavi+kefir) anlamlı olarak düşük bulundu. (p<0,05) Tedavi ve tedavi+kefir grubunun ikisi arasındaki MDA değerleri istatistiksel olarak anlamı farkı yoktu. (p>0,05) Travma grubuna göre, tedavi ve tedavi+kefir grubunun değerleri istatistiksel olarak anlamı düşük bulundu. (p<0,05) Kefir grubunun MDA değerleri, travma grubuna göre istatistiksel olarak anlamı düşük bulundu. (p<0,05) (Tablo 2)

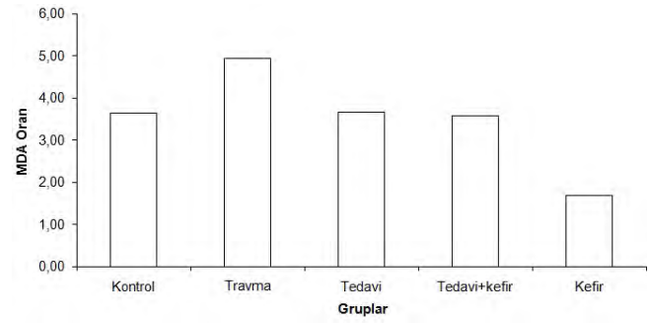

Tablo 2. MDA değerlerinin gruplara göre dağılımı

Histopatolojik Bulgular

Kontrol grubuna, 1. grubua ait deney hayvanlarının histolojik görünüm normaldi. Travma grubuna, 2. gruba ait deney hayvanlarının medulla spinalisleri üzerinde ışık mikroskobik olarak yapılan incelemelerde arter duvarında kalınlaşma, ak maddede miyelin kılıflarda hasar ve vakuolizasyon ile damar içi kongesyon görüldü. Ayrıca gri maddedeki motor nöronlarda bazofilik boyanma ve nekroz ile doku içi hasar görüldü.(Şekil 1) Travma+tedavi grubuna, 3. gruba deney hayvanlarının medulla spinalisleri üzerinde yapılan ışık mikroskobik incelemelerde ak maddede hemoraji, miyelin kılıflarda hasar ve vakuolizasyon gözlendi. Gri maddedeki motor nöronlarda nükleusları seçilemeyen bazofilik boyanma ve nekrotik hücreler dikkat çekti.(Şekil 2) Travma+tedavi+kefir grubuna, 4.gruba ait deney hayvanlarının medulla spinalisleri üzerinde yapılan ışık mikroskobik incelemelerde ak maddede yer alan miyelinli lifler normale yakın gözlendi. Gri maddede yerleşen motor nöronlar nükleus ve sitoplazmik boyanma özellikleriyle beraber normal yapıda görüldü. Ayrıca medulla spinalisin merkezinde yer alan ve ependim hücreleri ile döşeli kanalis sentralis

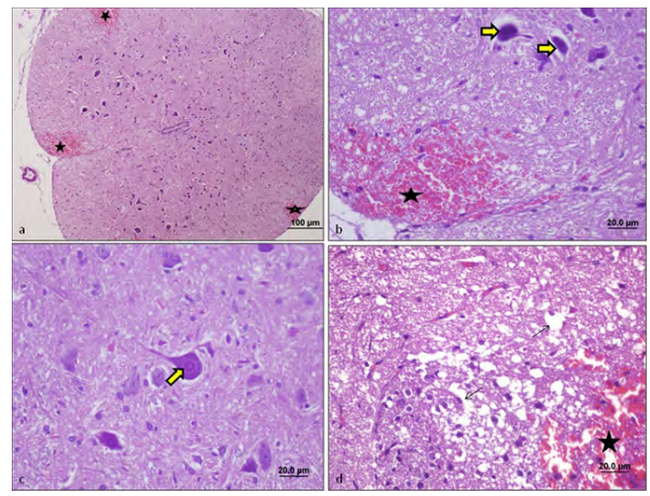

Şekil 1. Travma grubuna ait deney hayvanlarının medulla spinalisinde arter duvarında kalınlaşma (sarı ok başı) (a,b) (X10,40), ak maddede miyelin kılıflarda hasar ve vakuolizasyon (siyah ok) (b,c,d)(HE, X40), damar içi kongesyon (*)(c) (HEx40), gri maddedeki motor nöronlarda bazofilik boyanmış ve nekrotik hücreler (sarı ok) (d,e,f) (HE, X40) ve doku içi hasar (siyah ok başı)(e)(HE,X40) gözlenmektedir.

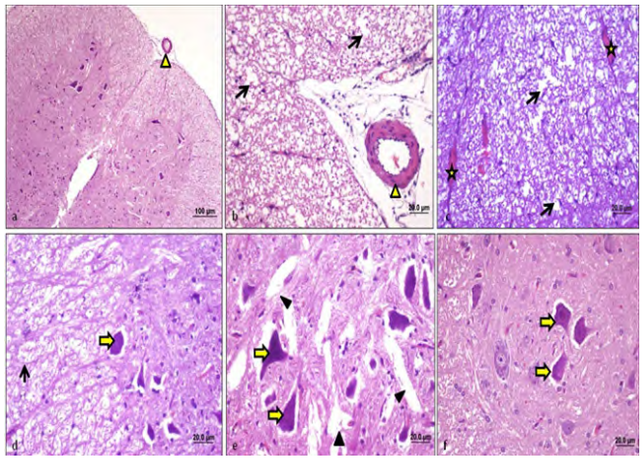

Şekil 2. Tedavi grubuna ait deney hayvanlarının medulla spinalisinde ak maddede gözlenen hemoraji (*) (a,b,d) (HE, X10,40), miyelin kılıflarda hasar ve vakuolizasyon (ok) (d)(HE, X40), gri maddedeki motor nöronlarda bazofilik boyanmış ve nekrotik hücreler (sarı ok) (b,c) (HE, X40) gözlenmektedir.

yapısı da normal görüldü. (Şekil 3) Travma+kefir grubuna, 5. gruba ait deney hayvanlarının medulla spinalisleri üzerinde yapılan ışık mikroskobik incelemelerde diğer tüm gruplarla karşılaştırıldığında medulla spinalis, ak maddede bulunan miyelinli lifleri ve gri maddede ökromatik nükleuslu motor nöronları ile birlikte oldukça düzgün yapıda görüldü. (Şekil 4)

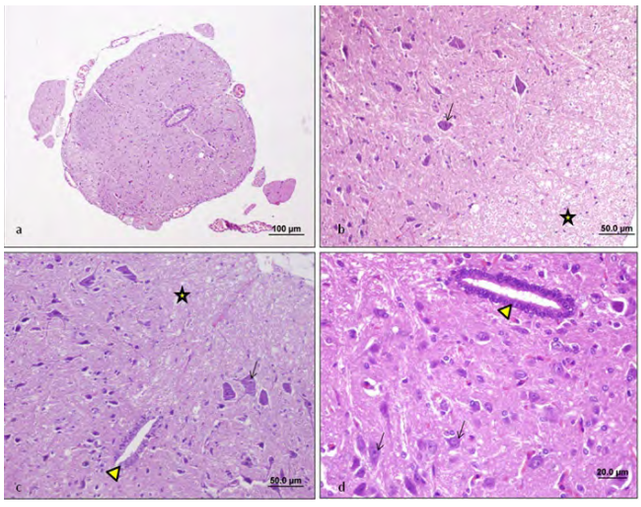

Şekil 3. Travma+tedavi+kefir grubuna ait deney hayvanlarında ak maddede normal görünümlü miyelinli lifler (*), gri maddede normal görünümlü motor nöronlar (ok) (a,b,c,d) ve ependim hücreleri ile döşeli kanalis sentralis yapılarıyla (ok başı) normal görünümlü medulla spinalis yapısı gözlenmektedir (HE, X10,20,40).

Tartışma

Kefir, beyazımtırak renkte, karnıbaharı andıran ekşi ve köpüklü bir süt ürünü olup, probiyotik grubundandır. İçindeki yüksek miktarda laktik asit bakterileri, kefirin sahip olduğu kuvvetli antioksidan özelliğinden sorumlu tutulmaktadır[4]. Yapılan çalışmalarda kuvvetli bir antioksidan olan vitamin E den daha kuvvetli bir şekilde lipid peroksidasyonunu engellediği tespit edilmiştir. [5] Bunun yanında kefirin antibakteriel antifungal[6], antitumoral[5-6], hipokolesterolomik [7-8] ve immunomodülatör [9-10-11] etkileri gösterilmiştir.

Akut omurilik yaralanmalarında, ikincil hasarlanma, birincil hasarlanma sonucunda gelişen bir dizi ilerleyici biyokimyasal bir süreç olup hücre ölümü ile sonuçlanmaktadır. Yapılan çalışmalar

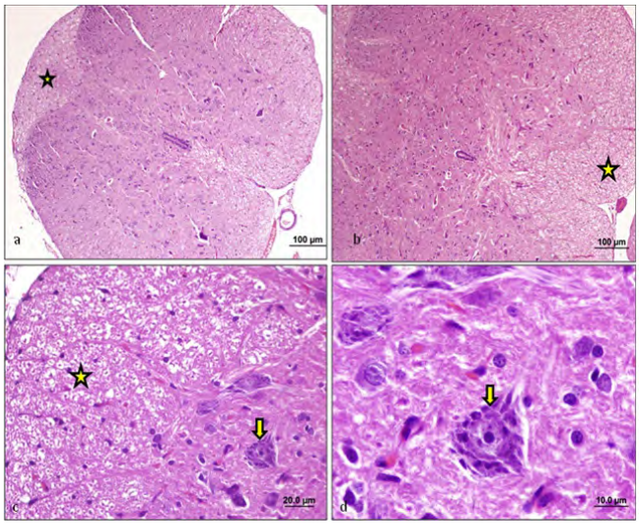

Şekil 4. Travma+ kefir grubuna ait deney hayvanlarında küçük ve büyük büyültmelerde ak maddede normal görünümlü miyelinli lifler (*) ve gri maddede ökromatik nükleuslu normal görünümlü motor nöronlar (ok) (c,d) gözlenmektedir (HE, X10,40,100).

da nörolojik fonksiyon bozukluğunun gelişiminde ana bir rol oynadığını göstermektedir[12]. Lipid peroksidasyonu, membranda bulunan poliansatüre yağ asitlerinin, serbest oksijen radikalleri tarafından peroksitler, alkoller, aldehidler, hidroksi yağ asitleri, etan ve pentan gibi çeşitli ürünlere yıkılması reaksiyonudur. Ortamda bulunan serbest radikal miktarında artma ile birlikte lipid peroksidasyonu artmaktadır. İkincil yaralanma sonucunda da ortamda bulunan serbest oksijen radikal miktarında artış meydana gelir. Serbest radikaller organizmada, hem normal metabolizmanın yan ürünü olarak hemde çevresel faktörlerin etkisi ile oluşabilmektedir. Ancak akut omurilik yaralanması sonucunda serbest oksijen radikallerinde artışa karşı endojen radikal temizliyecileri yetersiz kalmaktadır[13]. Santral sinir sistemi yüksek konsantrasyonda poliansatüre yağ asidi içerdiği için, serbest radikal reaksiyonları sonucu artan lipit peroksidasyonuna oldukça duyarlı bir dokudur[14]. Lipid peroksidasyonu ile birlikte, bozulan hücre membran bütünlüğü sonucunda, anormal iyon girişiyle birlikte hücre ölümüne neden olur. Bu olayın kontrol edilememesi halinde oluşan zincir reaksiyon ile hücresel ölümün yayılması ortaya[15]. Lipid peroksidasyonu, radikallerin MDA dönüşümü ile sonlanır, in vitro membran lipid peroksidasyonunu tespit etmek için MDA düzeyinin ölçülmesi oldukça sık kullanılan bir metottur. Akut omurilik yaralanmasında artan serbest radikalleri ile birlikte lipid perokisdasyonu artar ve MDA değerleri yükselir.

Akut omurilik yaralanması sonucunda intrasellüler ortamda bir diğer yıkılan yapılar proteinlerdir. Lizozomların yapısında yer alan lizozomal proteazlar iskemik ve eksitoksik nöronal hücre ölümünde önemli rol oynarlar. Lizozomal asidik proteaz grubundan olan katepsin B, merkezi sinir sistemi hastalıklarında ve yaralanmalarında proteaz rolü üstlenerek görev yapar. Katepsinlerin apoptozis regulasyonunda da önemli rolü vardır[16-17]. Yapılan çalışmalar santral sinir sistemi iskemi ve reperfüzyonu neticesinde katepsin B ve katepsin L değerlerinin yükseldiği tespit edilmiştir[18]. Katepsin B değerlerinin yükselmesinin motor nöronların ölümü ile yakında ilişkili olduğu gösterilmiştir[19].

Metilprednosolon, nöral doku yaralanmalarında üzerinde en çok çalışılan ajanlardan biri olmasına rağmen tartışmaların odağındaki ajanlardandır. Sentetik bir glukokortikoid steroid olup, güç-

lü anti-inflamatuar etkisi ve antioksidan özelliğiyle, akut omurilik yaralanması tedavisinde klinik olarak kabul görmüş tek seçenek olma özelliğini sürdürmektedir[20]. Klinik olarak kullanılan ilk 8 saatte 30 mg/kg/ 15 dakika, devamında 5.4 mg/kg/ 23 saat infüzyon dozları National Acute Spinal Cord İnjury Study-II (NASCIS) çalışması ile elde edilmiştir. NASCIS-III çalışmasına göre ise yaralanma sonrası ilk 3 saat içinde tedaviye alınan ve 48 saat sürdürülen hastalarda sonuçlar daha iyi bulunmuştur[21-22].

Çalışmamızda deneysel olarak sık kullanılan klip kompresyon modeli ile travma oluşturulan sıçanlarda koruyucu olarak verilen kefirin nöroprotektif etkileri; omurilik dokusunda histopatolojik olarak ve omurilik dokusunda katepsin B ve L, MDA değerleri ölçümlerine göre değerlendirilmiş ve araştırılmıştır. Sonuçlarımız gözden geçirildiğinde katepsin B değerlerinin sadece kefir alan grupta diğer gruplara göre istatiksel olarak anlamlı arttığı ve katepsin L değerleri bakımında gruplar arasında istatiksel bir fark olmadığı saptanmıştır. MDA değerleri gözden geçirildiğinde, travma grubuna göre, tedavi uygulanan ve kefir verilen sıçanlarda anlamlı bir düşme tespit edilmiştir. Kefir grubundaki düşmenin, tedavi grubuna göre daha fazla olduğu göze çarpmaktadır. Histopatolojik incelemesinde ise tedavi grubunun sonuçlarında ak maddede hemaroji, miyelin kılıflarda hasar ve vakuolizasyon gözlenmesi, gri maddedeki motor nöronlarda nükleusları seçilemeyen bazofilik boyanma ve nekrotik hücreler dikkat çekici olmakla birlikte, bir hafta süreyle orogastrik yoldan kefir alan ratlarda ak maddede bulunan miyelinli lifleri ve gri maddede ökromatik nükleuslu motor nöronları ile birlikte oldukça düzgün yapıda görülmesi dikkat çekicidir.

Sonuç

Kefirin sahip olduğu antioksidan özelliği başta olmak üzere diğer nöroprotektif özellikleri ile akut omurilik yaralanmalarında ikincil yaralanmayı kısmen de olsa engellediği söylenebilir. Spinal travmaların tedavisinde kullanılabilecek yeni bir ajan olarak kefirin, bir probiyotik olması bakımından, bu deneysel çalışma alanına yeni bir bakış açısı getirebileceğine düşünmekteyiz. Ancak kefirin klinik kullanımı için daha fazla sayıda deneysel ve klinik çalışmaya ihtiyaç vardır.

Çıkar Çakışması ve Finansman Beyanı

Bu çalışmada çıkar çakışması ve finansman destek alındığı beyan edilmemiştir.

Kaynaklar

1. Hancı M. Vertebromedullar Yaralanmaların Tarihçesi. Murat Hancı, Önder Aydıngöz, editörler. Medulla Spinalis Yaralanmaları. İstanbul: Logos Yayıncılık; 2000. p.1- 4.
2. Karacan I, Koyuncu H, Pekel O, Sümbüloğlu G, Kimap M, Dursun H, et al. Traumatic spinal cord injuries in Turkey: a nation-wide epidemiological study. Spinal Cord 2000;38(11):697-701.
3. Ellis RC, O'Steen WA, Hayes RL, Nick HS, Wang KK, Anderson DK. Cellular localization and enzymatic activity of cathepsin B after spinal cord injury in the rat. Exp Neurol 2005;193(1):19-28.
4. Lin MY. The benefical effect of lactic acid bacteria. J Chin Nutr Soc 1995;20:367-80.
5. Shiomi M, Sasaki K, Murofushi M, Aibara K. Antitumor activity in mice of orally administered polysaccharide from Kefir grain. Jpn. J Med Sci Biol 1982;35(2):75-80.
6. Çevikbaş A, Yemni E, Ezzeden FW, Yardımcı T. Antitumoural, antibacterial and antifungal activities of kefir and kefir grain. Phytother Res 1994;8:78-82.
7. Tamai Y, Yoshimitsu N, Watanabe Y, Kuwara Y. Effect of milk fermented by culturing with various lactic acid bacteria and yeast of serum cholosterols level in rats. J Ferment Bioeng 1996;8:181-2.
8. JAmes W, Anderson MD, Stanly F, Gilliland PHD. Effect of fermente milk (yogurt) containing lactobacillus acidophilus 11 on serum cholesterol in hypercholesterolemic humans. J Am Col Nutr 1999;18(1):43-50.
9. Hoolihan LK. Prophylactic and therapeutic use of probiotics: A revieu. J Am Diet Assoc 2001;101:220-38.
10. Osada K, Nagira K, Teruya K, Tachibana H, Shirahata S, Murakami H: Enhancement of interferon-b production with sphingomiyelin from fermented milk. Bitherapy 1994;115-23.
11. Thoureux K, Schmucker DL. Kefir: Milk enhances intestinal immınity in young but not old rats. J Nutr 2001;131(3):807-12.
12. Rivlin AS, Tator CH. Regional spinal cord blood flow in rats after severe cord trauma. J Neurosurg 1978;49:844–53.
13. Barut Ş, Canbolat A, Bilge T, Aydın Y, Çokneşeli B, Kaya U. Lipid peroxidation in experimental spinal cord injury: time-level relationship. Neurosurgery Rev 1993;16:53-9.
14. Troystman RJ. Oxygen radical mechanism of brain injury following ischemia and reperfusions. J Appl Physiol 1991;71:1185-95.
15. Dumont RJ, Verma S, Okonkwo DO, Hurlbert RJ. Acute spinal cord injury, Part II: Contemporary Pharmacotherapy. Clin Neuropharmocology. 2001;24(5): 265-79.
16. Stoka V, Turk V, Turk B. Lysosomal cysteine cathepsins: signaling pathways in apoptosis. Biol Chem 2007;388:555–60.
17. Ivanova S, Repnik U, Bojic L, Petelin A, Turk V, Turk B. Lysosomes in apoptosis. Methods Enzymol 2008;442:183–99.
18. Seyfried D, Han Y, Zheng Z, Day N, Moin K, Rempel S, et al. Cathepsin B and middle cerebral artery occlusion in the rat J Neurosurg 1997;87(5):716-23.
19. Sun L, Wu Z, Baba M, Peters C, Uchiyama Y, Nakanishi H. Cathepsin B-dependent motor neuron death after nerve injury in the adult mouse. Biochem Biophys Res Commun 2010;399:391–5.
20. Marion DW. Head and spinal cord injury. Neurol Clin 1998;16(2):485-502.
21. Bracken MB, Shepard MJ, Holford TR, Leo-Summers L, Aldrich EF, Fazl M, et al. Methylprednisolone or tirilazad mesylate administration after acute spinal cord injury: 1 year follow up. Results of the Third National Acute Spinal Cord Injury Study (NASCIS III). J Neurosurg 1998;89:699-706.
22. Hall ED, Springer JE. Neuroprotection and Acute Spinal Cord Injury: A Reappraisal. NeuroRx 2004;1(1):80-100.

How to cite this article:
Delen E, Durmaz R, Oğlakçı A, Kanbak G, Burukoğlu D, Bal C. Efficacy of Kefir on the Release of Lysosomal Proteases After Expremintal Spinal Cord Trauma. J Clin Anal Med 2015;6(suppl 1): 21-5.