Scintimammography and the Effectivity in Breast Canser Diagnosis

Sintimamografi ve Meme Kanseri Tanısında Etkinliğinin Değerlendirilmesi

Sintimamografi ve Meme Kanseri / Scintimammography and Breast Cancer

Aykut Recep Aktas, Cevriye Akdağ, Esma Dilek Üstün, Omer Yilmaz, Mustafa Kayan, Mustafa Kara, Hakan Demirtas, Meltem Çetin
Suleyman Demirel University Radiology Dept, Isparta, Turkey

Özet

Amaç: Meme kanseri kadınlar arasında en sık görülen kanser tipidir. Her 8 kadından biri hayatının herhangi bir döneminde meme kanserine yakalanmaktadır. Erken tanı ile sağ kalım arttırılmakta ve mortalite azalmaktadır. Meme kanseri tanısı bazen sadece mikrokalsifikasyonlar ile konur. Mamografi mikrokalsifikasyonların tanısını koymakta en kabul edilebilir modalitedir. Nevar ki meme kanserini saptamada mamografinin spesifisitesi düşüktür. Radyologlar arasında izole mikrokalsifikasyonların benign-malign ayırımı her zaman kolay olmamaktadır. Bu nedenle noninvaziv başka tanı yöntemlerine ihtiyaç duyulmaktadır. Sintimamografi, primer olarak kardiyolojik tetkiklerden adapte olan, meme kanseri tanısında kullanılan bir tekniktir. Bu tetkikin biyolojik esası, radyofarmasotiklerin malign hücrelerden geçişinin normal hücrelere göre daha fazla olmasına dayanır. Son yıllarda meme kanseri şüphesi olan hastalarda sintimamografinin yararını gösteren çok sayıda çalışma mevcuttur. Ancak sadece Marini ve arkadaşlarının çalışması çalışmamıza benzerdi.Gereç ve Yöntem: Ellidört hastaya sintimamografi tetkiki uygulandı (dört hastanın her iki memesinde de izole mikrokalsifikasyon kümesi bulunmaktaydı). Onbeş hastanın histopatolojik sonuçları da mevcuttu (8 benign, 7 malign patoloji). Diğer hastalar takip edildi. Sensitivite, spesifisite, pozitif prediktiv değer, negatif prediktiv değer ve doğruluk oranları hesaplandı. Bulgular: Çalışmamızın sensitivitesi (% 47) ve spesifisitesi (% 86) Marini ve arkadaşlarının yaptığı çalışmaya göre düşük olarak bulundu. Tartışma: Düşük ihtimalle malign potansiyel taşıyan izole mikrokalsifikasyon kümelerinde sintimamografi tetkiki gereksiz biyopsileri önleyebilmektedir. Fakat orta derecede kuşkulu izole mikrokalsifikasyonlarda yüksek yanlış pozitifliği nedeni ile gereksiz biyopsilere neden olabilmektedir. Yüksek oranda malign izole mikrokalsifikasyonlarda ise sintimamografi tetkiki olası multifokal ya da bilateral kanseri saptayabilir.

Anahtar Kelimeler

Meme Kanseri; Mamografi; Sintimamografi; Mikrokalsifikasyon; Noninvaziv

Abstract

Aim: Breast cancer is the most common cancer, one of 8 women will develop breast cancer during life. Early diagnosis is very important and can improve survival time and reduce mortality. Microcalcifications is sometimes the only indication of the presence of breast cancer. Mammography is the accepted diagnostic technique to detect breast anomalies. But mammography has low specificity in the diagnosis of breast cancer. The radiologist can not always distinguish between benign and malignant microcalcifications and needed else diagnostic, noninvazive technique. Scintimammography is a tecqunice that radiopharmaceuticals are absorved at higher rates by malignant cells. Several studies have investigated the usefulness of scintimammography but only one (Marini et al.) study was like our study. Material and Method: Scintimammography was performed fiftyfour women (4 bilateraly) with isolated microcalcifications in their mammograms. Fifteen women had final histopathologic diagnoses (8 benign and 7 malignant). The sensitivity, specificity, PPV, NPV and diagnostic accurracy were calculated. Results: In our study the sensitivity (% 47) and specificity (% 86) of scintimammography was lower than the studies of Marini et al. Discussion: In microcalcification with a low mammographic suspicion of malignancy (BI-RADS 1) scintimammography could be inhibited of unnecessary biopsies. But microcalcification with intermediate suspicion of malignancy (BIRADS 2) scintimammography had high false positive fraction. Unnecessary biopsies can be performed. In microcalcification with a high mammographic suspicion of malignancy (BI-RADS 3) scintimammography could be use to detect the possible presence of multifocal or bilateral cancer.

Keywords

Breast Cancer; Mammography; Scintimammography; Microcalcification; Noninvazive

DOI: 10.4328/JCAM.2665 Received: 10.07.2014 Accepted: 31.07.2014 Printed: 01.02.2015 J Clin Anal Med 2015;6(suppl 1): 37-41
Corresponding Author: Aykut Recep Aktas, Department of Interventional Radiology, Medical Faculty, Suleyman Demirel University, Isparta, Turkey.
T.: +902462112050 F.: +90 2462112050 GSM: +905324747281 E-Mail: aykutraktas@gmail.com

Giriş

Meme kanseri, ülkemizde kadınlarda en sık görülen kanser tipi olup akciğer kanserinden sonra en çok ölüme neden olan kanserdir. Meme kanserinin toplum sağlığı açısından önemi, mamografik tarama ile ölümlerin ortalama %30 oranında azaltılabilir olmasıdır [1-2]. Son yıllarda yapılan onkolojik araştırmalar nonpalpable meme kanserlerinin artan sıklığına dikkat çekmektedir [3]. Mamografilerde kalsifikasyonlar sık görülmekte olup, bunların çoğu benign karakterdedir. Buna rağmen küme yapmış, sayıca dörtten fazla, bir mm'den küçük kalsifikasyonlara kuşku ile yaklaşılmalıdır [4]. Ayrıca in situ karsinomların %85'inin yalnızca mikrokalsifikasyonlarla bulgu verdiği akıldan çıkarılmamalıdır [5].

Nevar ki mikrokalsifikasyonların yorumlanması, radyologlar arasında farklılıklar göstermektedir. Mikrokalsifikasyonların her zaman mamografik özelliklerine bakarak benign-malign ayırımını yapamamaktayız. Özellikle ACR BI-RADS kategori 3 (orta derecede kuşkulu) mikrokalsifikasyonlarda her zaman doğru kararlar verilememektedir. Kısa dönem takip mi yoksa biyopsi mi yapılmalı arasında kararsız kalınmaktadır. Bu nedenle mamografinin sensitivite ve spesifisitesini arttırmak, gereksiz biyopsileri azaltmak için noninvaziv yöntemlere ihtiyaç duyulmaktadır.

Çalışmamızda tarama ve tanısal amaçlı çekilen mamografilerde saptanan izole mikrokalsifikasyonları sintimamografi tetkiki ile de korele ederek değerlendirmeye çalıştık. Sintimamografi tetkikinde patolojik aktivite tutulumu olan ve yüksek ihtimalle malign olan mikrokalsifikasyonları histopatolojik olarak da değerlendirdik.

Gereç ve Yöntem

Bu çalışma Süleyman Demirel Üniversitesi Tıp Fakültesi Radyodiagnostik Anabilim Dalı Mamografî ünitesinde Mayıs 2008 ile Ekim 2009 tarihleri arasında 17 aylık sürede yapıldı. Bu sürede bölümümüze tanısal ve tarama amaçlı mamografi çektirmek üzere başvuran ya da dış merkezli mamogramların değerlendirilmesi için konsültasyon istenen, izole küme yapmış mikrokalsifikasyon odağı saptanan 54 hasta çalışmaya alındı. Dört hastanın her iki memesinde de izole mikrokalsifikasyon odağı mevcuttu. Hastaların hepsi kadın olup ortalama yaşları 50,4 (26-72) bulundu.

Çalışmaya 35 yaşından büyük, son 1 ay içinde memesine invaziv işlem uygulanmamış, emzirmeyen, kitlenin eşlik etmediği izole mikrokalsifikasyon kümesi saptanan hastalar alınmıştır. Mamografî çekimleri Siemens Mammo3000 Nova (Automatic Mammography System) mamografî cihazı ile gerçekleştirildi. Tüm hastalara kraniokaudal ve mediolateral oblik mamogramlar çekildi.

Sintimamografî tetkiki düşük enerjili, yüksek rezolüsyonlu kolimator ile çift başlı gama kamerada (Siemens E-Cam Variable) yapılmıştır. Tetkik standart protokol ile 20 - 30 mCi Tc - 99m MIBI, dorsalis pedis veninden enjekte edildikten sonra 5. dakika ve 10. dakikada standart görüntüler alınmıştır. Prone lateral görüntüler için 128 X 128 matriks, anterior ve anterioroblik görüntüler için ise 256 x 256 matriks, 10 dak/frame görüntüler alınmıştır. Prone lateral görüntüler 1,33 zoom ile elde olunmuştur.

Sintimamografî tetkiki için özel bir hazırlık yapılarak, hasta prone pozisyonda uzanıp, görüntülenecek meme hasta yatağından aşağıya sarkıtılmıştır. Diğer meme hasta yatağıyla sıkıştırılıp görüntü alanından çıkartılmıştır. Kol baş üzerine konup standart pozisyonlarda görüntüler alınmıştır.

Standart pozisyonlar: Meme, aksiller bölge ve anterior toraksı içine alan prone lateral görüntüler ile süpin veya ayakta anterior toraks görüntüleridir.

Mamografide saptanan izole küme yapmış mikrokalsifikasyon odakları ACR Bİ-RADS kriterlerine göre 3 grupta değerlendirildi: Grup 1) Benign kalsifikasyonlar (Punktat, lüsent merkezli), Grup 2) Orta derecede önemli olan kalsifikasyonlar (Amorf (şekilsiz) ve tozsu), (Grup 3) Yüksek olasılıkla malign kalsifikasyonlar(Pleomorfik veya heterojen ince çizgisel ve/veya çizgisel dallanma gösteren).

Bulgular

Ellidört hastanın dört tanesinin her iki memesinde de izole mikrokalsifikasyon odağı mevcuttu (toplam 58 mikrokalsifîkasyon odağı). İzole mikrokalsifikasyonların meme kadranlarına göre lokalizasyonu şöyle idi; sağ meme üst dış kadranda 16 (%27.5), sağ meme üst iç kadranda 2 (%3.4), sağ meme alt dış kadranda 2 (%3.4), sağ meme alt iç kadranda 3 (%5.1), sağ meme retroareolar alanda 3 (%5.1), sol meme üst dış kadranda 16 (%27), sol meme üst iç kadranda 2 (%3.3), sol meme alt dış kadranda 2 (%3.4), sol meme alt iç kadranda 4 (%6.8), sol meme retroareolar alanda 6 (%10.3), sol memede yaygın 2 (%3.4).

Meme dansiteleri ACR BI-RADS sınıflamasına göre dört kategoride değerlendirilmiştir.

Tip I: Yağ dokusundan zengin meme parankimi (%25'den az glandüler doku)

Tip II: Dağınık fibroglandüler dokudan zengin meme parankimi (glandüler doku %25 - 50 arası)

Tip III: Heterojen dens meme yapısı (glandüler doku oranı %51 - 75 arası)

Tip IV: Dens meme yapısı (glandüler doku oranı %75' den fazla)

Çalışmamıza katılan 54 hastanın 2'sinin (%3.7) meme parankimi tip I, 34'ünün (%62.9) tip II, 12' sinin (%22.2) tip III, 6'sının (%11.1) tip IV idi.

Mamogramlarda saptanan izole mikrokalsifikasyonlar BI-RADS'a göre 3 kategoride sınıflandınlmıştır: Grup 1 benign kalsifikasyonlar 22 hasta (%37.9), grup 2 orta derecede önemli kalsifikasyonlar 30 hasta (%51.7), grup 3 yüksek olasılıkla malign kalsifikasyonlar 6 hasta (%10.3). Sintimamografi sonuçları 3 kategoride sınıflandırılmıştır: Grup 1 patolojik MIBI aktivite tutulumu gözlenmeyen olgular 38 hasta (%65.5), grup 2 şüpheli patolojik aktivite tutulumu gözlenen olgular 6 hasta (%10.3), grup 3 patolojik MIBI aktivite tutulumu gözlenen olgular 14 hasta (%24.1). Benign mikrokalsifikasyonları olan 22 olgunun tamamında sintimamografide patolojik aktivite tutulumu görülmemiştir (Figür l). Sintimamografide patolojik aktivite tutulumu olan 14 olgu ile birlikte sintimamografide patolojik aktivite tutulumu görülmeyen ancak yüksek olasılıkla malign mikrokalsifikasyon olarak değerlendirilen 1 olgu; toplam 15 olgunun (%25.8) sonuçları biyopsi ile de değerlendirilmiştir. Biyopsi yapılan olguların 13'üne mamografi eşliğinde tel lokalizasyonu ve ardından eksizyonel biyopsi yapılmıştır. İki hastada ise mikrokalsifikasyonlar segmenter olup US ile de görülebildiğinden, US eşliğinde tru -cut biyopsi yapılmıştır. Biyopsi yapılan 15 hastadan 8'inin histopatolojik sonucu benign, 7'sinin histopatolojik sonucu ise malign olarak değerlendirilmiştir. Onbeş hastanın 13'ünde

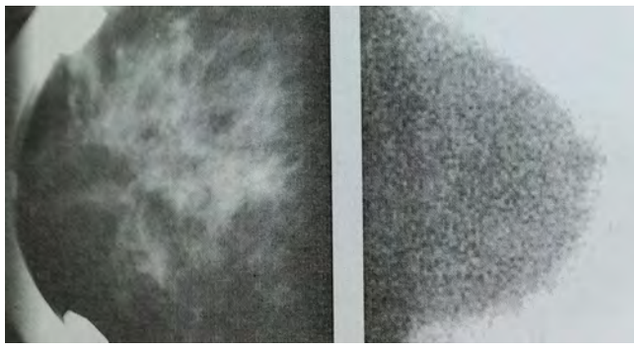

Figür 1. Sağ meme magnifikasyon grafisi ve sintimamografisi benign mikrokalsifikasyon

sintimamografi tetkikinde patolojik aktivite tutulumu izlenmiş, 1 hastada aktivite tutulumu izlenmemiş, 1 hastada şüpheli aktivite tutulumu izlenmiştir. Aktivite tutulumu görülen 14 hastanın 6'sının patolojik sonucu malign; %43 gerçek pozitif (Figür 2), 8'sinin patolojik sonucu benign; %57 yalancı pozitif (Figür 3) olarak değerlendirilmiştir. Bir hastanın sintimamografî tetkikinde patolojik aktivite tutulumu izlenmemiş ancak patolojisi malign (%7.2 yanlış negatif) olarak değerlendirilmiştir (Figür 4). Çalışmamız sonucunda sintimamografinin benign ve malign mikrokalsifikasyonları saptamasındaki sensitivite %47, spesifisite %86, PPD %85, NPD %50, tutarlılık %34 olarak bulundu.

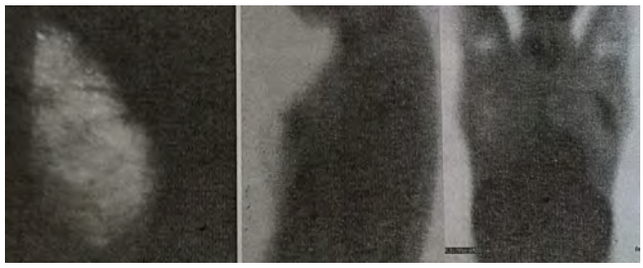

Figür 2. Sol meme BIRADS 3 yüksek olasılıkla malign mikrokalsifikasyon ve sintimamografide sol üst dış kadranda tutulum

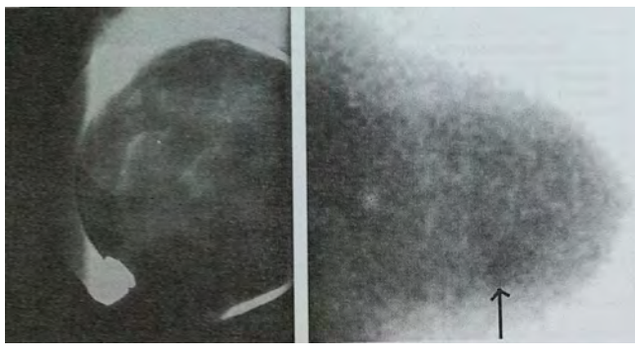

Figür 3. Sağ meme alt dış kadranda BIRADS 2 orta derecede kuşkulu malign mikrokalsifikasyon ve sintimamografide tutulum

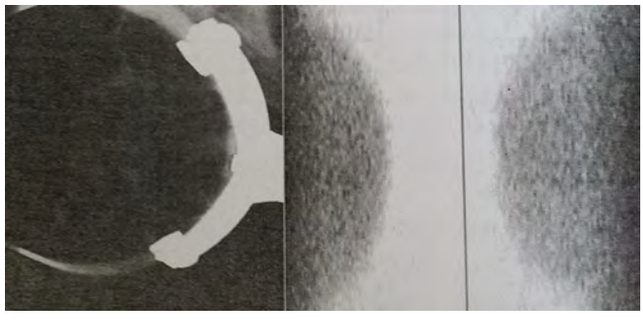

Figür 4. Sol meme alt iç kadranda BIRADS 3 yüksek olasılıkla malign mamografi görünümü ancak sintimamografide tutulum yok

Sintimamografinin tanı koydurdukları arasında tanısı doğrulananlar, doğrulanmayanlardan 3.4 kat daha fazla idi. Sintimamografi ile mamografinin mikrokalsifîkasyonları değerlendirmesi arasındaki uyum ise k:0.29 (zayıf) olarak hesaplandı. Histopatolojik olarak değerlendirilen 15 hastadan 6'sının yüksek olasılıkla malign mikrokalsifîkasyon kümesi (tip 3) mevcut olup tamamının sonucu malign olarak yorumlanmıştır (%100 gerçek pozitif). Kalan orta derecede şüpheli mikrokalsifikasyon kümesi mevcut 9 hastadan 8'inin sonucu benign, 1'inin sonucu malign olarak bulunmuştur (%88 gerçek pozitif).

Tartışma ve Sonuç

Meme kanseri kadınlar arasında en sık görülen kanser tipidir. Her 8 kadından 1'i hayatının herhangi bir döneminde meme kanserine yakalanmaktadır [6]. Her 2 dakikada 1 yeni meme kanseri tanısı eklenmekte, her 13 dakikada 1 kadın meme kanseri nedeni ile hayatını kaybetmektedir [7]. Aile hikayesi olsun olmasın bütün kadınlar meme kanseri açısından risk altındadırlar. Meme kanserli kadınların % 90'ında aile öyküsü bulunmamaktadır [6]. Memeyi değerlendirmek için ilk tercih edilen ve en uygun radyolojik görüntüleme metodu mamografidir. Mamografik taramalarla erken tanı koymanın meme kanseri mortalitesini %30 - 60 oranında azalttığı bilinmektedir [2]. Mamografik verilere dayanılarak kuşkulu lezyonlara biyopsi yapılmakta, biyopsi yapılan vakaların da az bir kısmının histopatolojik tanısı malign olarak değerlendirilmektedir. Bu sebeplerle mamografinin sensitivite ve spesifisitesini yükseltmek, gereksiz biyopsileri önlemek için non-invaziv tanı yöntemlerine ihtiyaç duyulmaktadır. Palpe edilemeyen meme kanserlerinin %30 - 50'si sadece mikrokalsifikasyonlar ile tespit edilmektedir. Taramalarda DCIS'ların %72 - 90'ı mikrokalsifikasyonların tespiti sonucunda tanı almaktadır [2-3]. Mikrokalsifikasyonlar mamografilerde sık olarak karşımıza çıkmakta olup bunların çoğunluğu benign kalsifikasyonlardır. Ancak özellikle 1 mm'den küçük mikrokalsifikasyonlar erken meme kanserinin en duyarlı mamografî bulgusudur. Mikrokalsifikasyonların yorumlanmasında radyologlar arasında farklılıklar bulunmaktadır. Mikrokalsifikasyonların morfolojileri, dağılımları, kategorilerini sınıflamakta radyologlar arasındaki uyumu değerlendiren çalışmalar mevcuttur. Kim ve arkadaşları 83 adet mamogramı değerlendirmişlerdir. Radyologlar arasında mikrokalsifikasyon morfolojisindeki uyum 0.52, dağılımdaki uyum 0.59, kategorilerdeki uyum ise 0.37 idi (0.1 – 0.41 Minimal, 0.41 – 0.60 Orta, 0.61 -0. 80 Önemli, 0.81-1.00 Mükemmel Uyum). Berg ve arkadaşları [8] 103 adet mamografiyi karşılaştırmışlar ve radyologlar arasında mikrokalsifikasyonların morfolojisini değerlendirmedeki uyumu 0.36, dağılımında 0.47, kategorilerinde ise 0.37 bulmuşlar. Gülsün ve arkadaşları [2] 82 hastanın katıldığı çalışmanın sonucunda radyologlar arasında mikrokalsifikasyonları değerlendirmedeki uyumu morfolojide 0.31, dağılımda 0.29, kategorilerde ise 0.27 olarak bulmuşlardır. Benzer bir çalışmayı Coşar ve arkadaşları [9] da yapmıştır. Üç radyolog 83 hastanın mamografilerini değerlendirmişlerdir. Radyologlar arasındaki uyumu mikrokalsifikasyonların morfolojisinde 0.37 - 0.50, dağılımında 0.49 - 0.58, kategorilerde ise 0.40 -0.61 arasında değerlendirmişlerdir. Yapılan çalışmaların sonuçları özellikle mikrokalsifikasyonların morfolojilerinin tanımlanmasında ve sonuç kategorizasyonunda radyologlar arasında minimal - orta derecede uyum olduğunu göster-

mektedir. Benign mikrokalsifikasyonlarda gereksiz biyopsiyi önlemek için noninvaziv tanı yöntemlerine ihtiyaç duyulmaktadır. Son yıllarda meme kanseri tanısında sintimamografi artan sıklıkta kulanılmaktadır. Lam ve arkadaşları [10] yaptıkları çalışmada 48 hastada mevcut 52 palpabl meme kitlesinde sintimamografinin sensitivitesini %97, spesifisitesini %79 olarak bulmuşlardır. Yurdakul ve arkadaşları [11] yaptıkları çalışmada 31 hastada mevcut 31 palpabl meme lezyonunda sitimamografinin sensitivitesini %100, spesifisitesini %67 olarak belirlemişlerdir. Sintimamografi ve meme US'nin meme kanserini saptamasındaki başarılarını karşılaştıran literatür çalışmaları mevcuttur. Howarth ve arkadaşlarının [12] çalışmasının sonuçları şöyle idi: US'nin sensitivitesi %68, spesifisitesi %65, sintimamografinin sensitivitesi %84, spesifisitesi %80. Klaus ve arkadaşları [13] çalışmaları sonucunda US'nin sensitivitesini %100, spesifisitesini %48, sintimamografinin sensitivitesini %92, spesifisitesini %95 olarak bulmuşlardır. Benzer çalışmaları Koukouraki ve arkadaşları [14] ile Wang ve arkadaşları [15] da yapmışlardır. Tofani ve arkadaşları [16] toplam 300 hastanın katıldığı bir çalışmada sintimamografinin meme kanseri yakalama sensitivitesini %89, spesifisitesini %83 olarak hesaplamıştır. Danielson ve arkadaşları [17] da toplam 121 olgunun katıldığı benzer bir çalışma yapmışlardır. Çalışmanın sonucunda sintimamografinin sensitivitesini %84, specifitisini %74 olarak değerlendirilmiştir. Kao ve arkadaşları [18] 38 hastanın katıldığı çalışmada sintimamografinin sensifitesini % 84 spesifitesini %100 olarak bulurken Tolmos ve arkadaşları [19] 70 hastalık bir seride sintimamografinin sensitivitesini %56, spesifisitesini %87 olarak bulmuşlardır. Scopinaro ve arkadaşları [20] 449 hastanın katıldığı bir çalışmada sintimamografinin sensitivitesini %85, spesifisitesini %90, PPD %97, NPD% 61 olarak hesaplamışlardır. Prats ve arkadaşları [21] meme kanseri şüphesi olan 97 lezyonu sintimamografi ve mamografi ile karşılaştırmışlardır. Çalışmanın sonucunda sintimamografinin sensitivitesi %75, specifisitesi % 79, PPD %74, NPD %88 'idi. Taillefer ve arkadaşları 1994 - 1998 yılları arasında, toplam 2009 hastanın katıldığı 20 sintimamografı çalışmasını karşılaştırmışlardır (Tablo 1). Ontario'da 2003 yılında yayınlanan bir çalışmada 1994 - 1999 yıllan arasında, 4540 hastanın katıldığı toplam 50 çalışma sonuçları karşılaştırılmıştır [22] (Tablo 2). Palmedo ve arkadaşları [23] sintimamografi, mamografi ve meme MRG'nin sensitivite ve spesifisitesini karşılaştırmışlardır. Çalışmanın sonucunda sensitivitesi en yüksek modalite meme MRG iken (%93) spesifisitesi en yüksek modalite sintimamografi idi (%66) (Tablo 3). Sampalis ve arkadaşları [6]toplam 7 merkezden 1243 hastanın katıldığı büyük çaplı çalışma yapmışlardır. Mamografi sonuçlarını BI-RADS kategorisine göre sınıflandırmışlar ve hastalara sintimamografi tetkiki yapmışlardır. BI-RADS 1 ve 2, BI-RADS 3 ve 4, BI-RADS 5 mamogramları sintimamografi tetkiki ile ve gerekli olgularını histopatolojik olarak da korele etmişlerdir. Tüm olgularda sintimamografinin sensitivitesi %93, spesifisitesi %87, PPD % 58, NPD %98 olarak bulmuşlardır. Sampalis ve arkadaşlarının BI-RADS kategorisi ve sintimamografi ile Karahan ve arkadaşları [24] palpabl meme lezyonlarının benign ve malign ayrımında kontrastlı dinamik MRG ve Tc - 99m tetrofosmin planar sintimamografinin etkinliğini karşılaştırmışlardır (Tablo 4). Toplam 24 hastamn katıldığı çalışmada palpabl meme lezyonlannda benign ve malign ayrımında dinamik kontrastlı MRG ve SMG'nin yüksek sensitivite ve spesifisite değerlerini birbirine benzer olarak bulunmuştur. Son 15 yılda meme kanserini saptamada sintimamografiyi değerlendiren oldukça fazla miktarda çalışma yapılmıştır. Ancak izole mikrokalsifikasyonları sintimamografi tetkiki ile korele eden çalışma sayısı çok fazla değildir. Marini ve arkadaşları [3] izole mikrokalsifikasyon kümesi bulunan toplam 97 hastanın mamografi ve sintimamografi sonuçlarını karşılaştırmışlar ve 72 hastanın sonuçlarını histopatolojik olarak da korele etmişlerdir. Sintimamografinin sensitivitesini %96 olarak bulurken spesifisitesini %70 olarak bulmuşlardır. Yalancı pozitif oranları %30 olup nedenini hiperproliferatif meme hastalıkları ya da lokal inflamasyona bağlamışlardır. Bizim çalışmamızda sintimamografinin benign ve malign mikrokalsifikasyonları saptamasındaki sensitivitesini %47, spesifisitesini %86, yalancı pozitif oranını %43, yalancı negatif oranını %57 olarak bulduk. Marini ve arkadaşlarının yaptığı çalışmaya göre sensitivite düşük olmakla beraber, spesifisite iyi fakat mükemmel değildi.

Sonuç olarak; tip I (benign) mikrokalsifikasyonlarda sintimamografi tetkikinin gereksiz biyopsileri önlediğini ancak tip II (orta decede kuşkulu) izole mikrokalsifikasyonların değerlendirilmesinde yüksek yanlış pozitif oranları nedeni ile sintimamografi tetkikinin gereksiz biyopsileri azaltmadığını göstermiştir. Tip II mikrokalsifikasyonların değerlendirilmesinde kısa dönem mamografik takipler daha yararlı olacaktır. Tip III (yüksek ihtimalle malign) mikrokalsifikasyonlarda ise sintimamografi tetki-

Tablo 1. Taillefer ve arkadaşlarının yaptığı toplam 20 sintimamografının istatistiksel sonuçları

Total ortalama sensitivite	85% (1029 of 1218 lezyon)
Total ortalama spesifisite	89% (963 of 1086 lezyon)
Total ortalama PPD	89% (1029 of 1152 lezyon)
Total ortalama NPD	84% (963 of 1147 lezyon)

Tablo 2. Ontario'da yapılan toplam 50 sintimamografı çalışmasının istatiksel sonuçları

Total ortalama sensitivite	%84
Total ortalama spesifisite	%81
Total ortalama PPD	%84
Total ortalama NPD	%76

Tablo 3. Palmedo ve arkadaşlarının sintimamografi, mamografî ve meme MRG'nin istatiksel sonuçlarını karşılaştıran tablo

	SMG %	MG%	MRG%
Sensitivite	85	89	93
Spesifisite	66	14	21
PPD	70	49	52
NPD	83	57	75

Tablo 4. Sampalis ve arkadaşlarının BIRADS kategorisi ve sintimamografi ile korelasyonunun istatiksel sonuçlarını gösteren tablo

BI-RADS	Gerçek pozitif %	Yalancı Pozitif %	Gerçek Negatif %	Yalancı Negatif %
B1-B2	77	12	88	23
B3-B4	88	9	91	12
B5	98	33	67	2

ki, multifokal ve/veya bilateral kanseri gösterme açısından faydalı olabilir.

Çıkar Çakışması ve Finansman Beyanı

Bu çalışmada çıkar çakışması ve finansman destek alındığı beyan edilmemiştir.

Kaynaklar

1. Karadağ D. Klinik Okült Meme Lezyonlarında Spesmen Radyografilerinin Etkinliği. Trakya Üniversitesi Tıp Fak Dergisi 2008;25(1):38-43.
2. Gülsün M, Demirkazık F, Koksal A, Arıyürek M. Meme mikrokalsifikasyonlarının BI-RADS kriterlerine göre değerlendirilmesi ve yorumcular arasındaki uyumun araştırılması. Tanısal ve Girişimsel Radyoloji 2002;8(1):358-63.
3. Marini C, Cilotti A, Traino AC, Bellina CR, Grosso M, Armilotta N et al. Tcm -Sestamibi scintimammography in the differantiation of benign and malignant breast microcalcifications. The Breast 2001;10(4):306-12.
4. Kopans DB,editor. Breast Imaging. Philadelphia JB. Lippincott; 1989.p.220-3.
5. Moon KW, Myung SJ, Lee JY. US of Duktal Karsinoma In Situ. Radiographics 2002;22(2):269-81.
6. Sampalis SF, Denis R, Picard D, Fleiszer D, Martin G. International prospective evaluation of scintimammography with Tc 99m Sestamibi. Am J Surg 2003;185(6):544-9.
7. Greenlee RT, Hill- Harmon MB, Murray T, Thun M. Cancer statistics 2001. CA-A Cancer J Clin 2001;51(1):15-36.
8. Berg WA, Campassi C, Langenberg P, Sexton MJ. Breast imaging reporting and data system: inter and intraobserver variability in feature analysis and final assesement. AJR Am J Roentgenol 2000;174(6):1769-77.
9. Coşar SZ, Çetin M, Tepe TK, Çetin R, Zaralı AC. Concordance of mammographic classifıcations in breast cancer diagnosis. Clin Imaging 2005;29(6):319-95.
10. Lam WW, Yang WT, Chan YL, Stewart BE, King W, MetrevveH C. Role of M1B1 breast scintigraphy in evaluation of palpable breast lesions. Br J Radiol 1996;69(828):1152-8.
11. Yurdakul G, Mustafa K, Alparstan A, Boğa H. The use of Tc-99m Sestamibi imaging in patients with breast masses: a complementary adjunct to ultrasonography and mammography. Annals of Medical Sciences 1997;6(l):33-9.
12. Howarth D, Sillar R, Lan L. Technetium-99m sestamibi scintimammography; the influence of histopathological characteristics, lesion size, and the presence of carcinoma in situ in the detection of breast carcinoma. Eur J Nucl Med 1999;26(11):1475-81.
13. Klaus AJ, Klingensmith WC, Parker SH, Stavros AT, SutherJand JD, Aldrete KD. Comparative value of 99mTc-sestamibi scintimammography and sonography in the diagnostic workup of breast masses. AJR Am J Roentgenol 2000;174(6):1779-83.
14. Koukouraki S, Koukourakis MI, Vagios E, Velidaki A, Tsiftsis D, Karkavitsas N. The role of 99m Tc-sestamibi scintimammography and colour Doppler Ultrasonography in the evaluation of breast lesions. Nucl Med Commun 2001;22(11):1243-8.
15. Wang HC, Sun SS, Kao A, Lin CC, Lee CC. Comperison of technetium-99m methoxyisobutylisonitrile scintimammography and ultrasonography in the diagnosis of breast cancer in patients with mammographically dense breast. Cancer Investigation 2002;20(3):318-23.
16. Tofani A, Sciuto R, Semprebene A, Festa A, Pasqualoni R, Giunta S et al. 99Tcm-MIBI scintimammography in 300 consecutive patients: factors that may affect accuracy. Nucl Med Commun 1999;20(12):1113-21.
17. Danielsson R, Bone B, Gad A, Sylvan M, Aspelin P. Sensitivity and specifıcity of planar scintimammography with 99mTc-sestamibi. Acta Radiol 1999;40(4):394-9.
18. Kao CH, Wang SJ, Liu TJ. The use of technetium~99m memoxyisobtrtylisonitrile breast scintigraphy to evaluate palpable breast masses. Eur J Nucl Med 1994;21(5):432-6
19. Tolmos J, Cutrone JA, Wang B, Vargas HI, Stuntz M, Mishkin FS et al. Scintimammographic analysis of nonpalpable breast lesions previously identifïed by conventional mammography J Natl Cancer Inst 1998;90(11):846-9.
20. Scopinaro F, Schillaci O, Ussof W, Nordüng K, Capoferro R, De Vincentis G et al. A three center study on the diagnostic accuracy of 99mTc-MIBI scintimammography. Anticancer Res 1997;17(3B):1631-4.
21. Prats E, Aisa F, Abos MD, Villavieja L, Garcia - Loper F, Asenjo MJ et al. Mammography and 99mTc-MIBI seintimammography in suspected breast cancer. J Nucl Med 1999;40(2):296-301.
22. Canadian Cancer Statistics. Canadian Cancer Intitude of Canada; 2002. p.54-5.
23. Palmedo H, Bender H, Grünwald F, Mallmann P, Zamora P, Krebs D et al. Comparison of fluorine-18 fluorodeoxyglucose positron emission tomography and technetium-99m methoxyisobutylisonitrile scintimammography in the detection of breast tumours. Eur J Nuc Med 1996;23(8):940-6.
24. Karahan İÖ, Tutuş A, Kula M, Coşkun A, Canöz Ö, Yılmaz Z. Palpabl meme lezyonlarının benign ve malign ayrımında kontrastlı dinamik MRG ve Tc-99m tetrofosmin planar sintimamografının (SMG) etkinliğinin karşılaştırılması. Tanısal ve Girişimsel Radyoloji 2001;7(2):170-6.

How to cite this article:
Aktas AR, Akdağ C, Üstün ED, Yilmaz O, Kayan M, Kara M, Demirtas H, Çetin M. Scintimammography and the Effectivity in Breast Canser Diagnosis. J Clin Anal Med 2015;6(suppl 1): 37-41.