Orjinal Görüntü
Original Image
JCAM

Hemopneumothorax Due to Blast Effect in the Case of Traumatic Injury to the Trachea

Travmatik Trakea Yaralanması Olgusunda Blast Etkiye Bağlı Hemopnömotoraks

Yusuf Emrah Eyi[1], Bülent Karslıoğlu[2], Yakup Aksoy[3]
[1]GATA, Acil Tıp AD, Ankara, Türkiye [2]Kasımpaşa Asker Hastanesi, Ortopedi ve Travmatoloji Kliniği, İstanbul, Türkiye
[3]Girne Asker Hastanesi, Göz Hastalıkları Kliniği, Girne, Kıbrıs

21 yaşında erkek hasta, boyun anteriorundan ateşli silah ile suicid girişimi sonrası ilk müdahalesi paramedik tarafından yapılmış ve anteriordaki kurşun giriş deliği genişletilerek endotrakeal tüp ile hava yolunun açıklığı sağlanmış olarak acil servise getirildi. Krikoid kıkırdağın yaklaşık 2-3 cm altında giriş deliği ve C6 vertebra hizasında çıkış deliği olan hastanın, glaskow koma skoru 5 idi ve aktif kanaması yoktu. Solunum sıkıntısı devam eden hastanın çekilen akciğer grafisinde pnömotoraks saptanması sonrası ek yaralanmaların ortaya konulması için planlanan bilgisayarlı tomografide mermi hattı boyunca sırası ile trakea, özefagus yaralanması, C6 vertebra fraktürü ile blast etkiye bağlı hemopnömotoraks izlendi [Şekil 1A-1B].

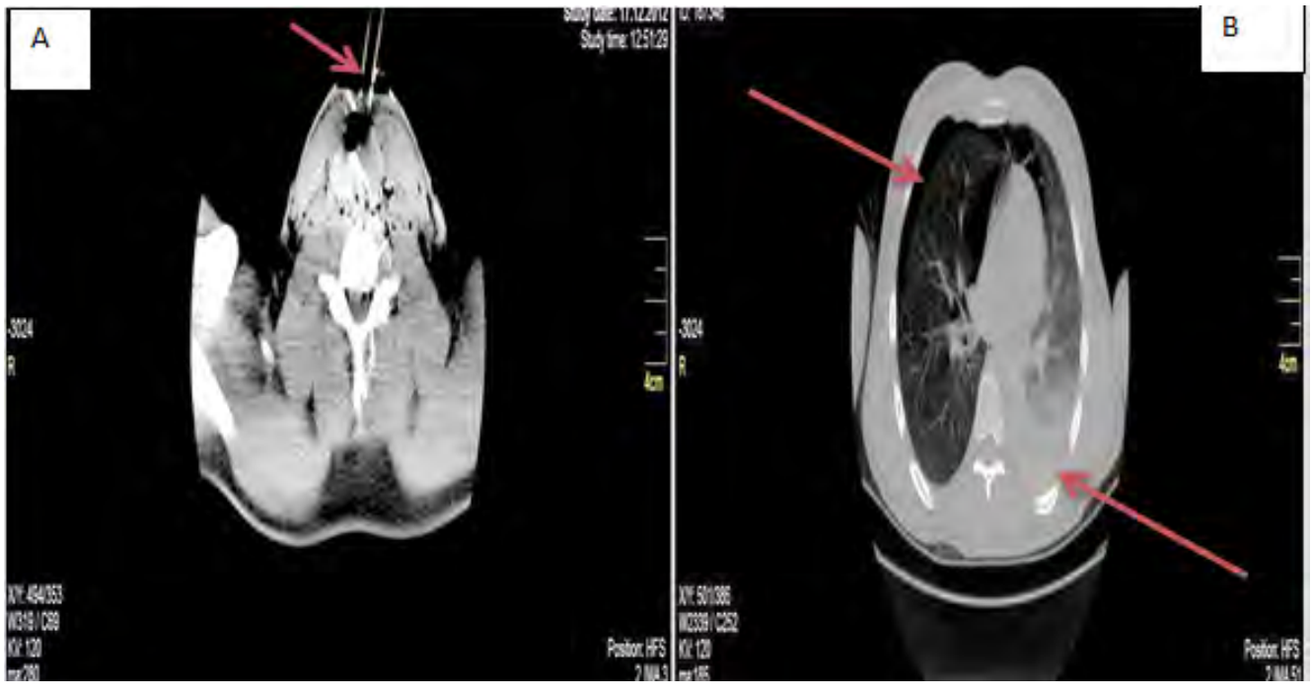

Şekil 1. Çekilen bilgisayarlı tomografide trakea yaralanması(A), Toraks tomografisinde Pnömotoraks ve hemotoraks görüntüsü(B).

DOI: 10.4328/JCAM.2824 Received: 21.09.2014 Accepted: 03.10.2014 Printed: 01.02.2015
Corresponding Author: Yusuf Emrah Eyi, GATA Acil Tıp AD. Etlik, Ankara, Türkiye.
T: +90 3123043059 E-Mail: dremraheyi@yahoo.com