Giant Parathyroid Adenoma

Dev Paratiroid Adenomu

Dev Paratiroid Adenomu / Giant Parathyroid Adenoma

Eyüp Murat Yılmaz[1], Berke Manoğlu[2]
[1]Adnan Menderes Üniversitesi Tıp Fakültesi Genel Cerrahi AD. [2]Aydın Devlet Hastanesi, Aydın, Türkiye

53 yaşında erkek hasta,kemik ağrısı nedeniyle yapılan tetkiklerinde Ca:13 mg/dl, PTH:750 pg/ml gelmesi üzerine boyun ultrasonografi yapıldı.Tiroid sağ lob alt polde 4x5 cm'lik düzensiz kitle (adenom?, tümör?) olması üzerine hasta operasyona alındı. Operasyonda belirtilen kitle frozena yollandı.(Şekil 1,2) Karsinom, adenom ayrımı yapılamaması üzerine tiroidektomi + paratiroidektomi yapılıp işlem sonlandırıldı. Postoperatif PTH:70 pg/ml, Ca: 8,2 mg/ dl ye geriledi. Patoloji sonucu dev paratiroid adenom olarak yorumlandı.

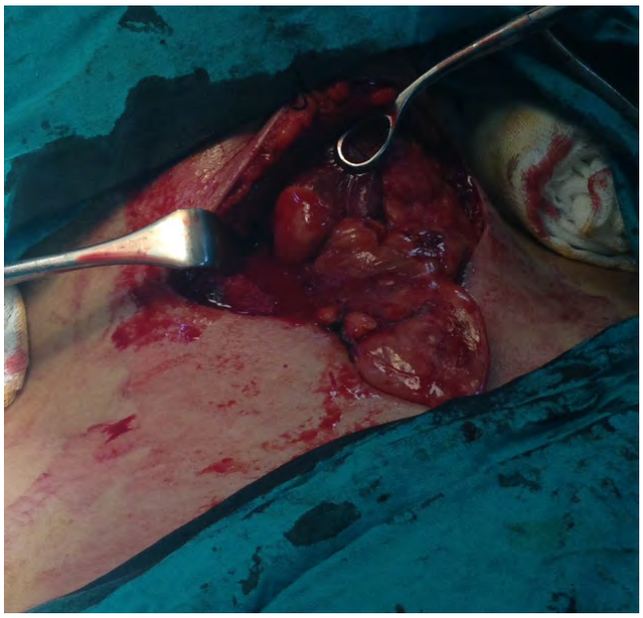

Şekil 1. Dev paratiroid adenom(over klembi ile tutulan tiroid sağ lobu)



Şekil 2. Eksizyon sonrası dev paratiroid adenomunun görünümü

DOI: 10.4328/JCAM.2917 Received: 12.10.2014 Accepted: 28.10.2014 Printed: 01.02.2015
Corresponding Author: Eyüp Murat Yılmaz, Adnan Menderes Üniversitesi Tıp Fakültesi Genel Cerrahi AD. Aydın, Türkiye.
GSM: +905056005995 E-Mail: drmyilmaz80@gmail.com