The Evaluation of Primary Lesion and Axillary Metastasis in Breast Carcinoma By ^{18}F-FDG PET/CT

^{18}F-FDG PET/BT ile Meme Karsinomunda Primer Lezyonun ve Aksiller Yayılımın Değerlendirilmesi

^{18}FDG PET/BT ile Meme Karsinomunun Değerlendirilmesi / Breast Carcinoma Evaluation by ^{18}FDG PET/CT

Aynur Ozen
Nükleer Tıp Ünitesi, Bağcılar Eğitim ve Araştırma Hastanesi, İstanbul, Türkiye

Özet

Meme karsinomu da dahil olmak üzere bir çok malignitede moleküler görüntüleme yapmaya olanak sağlayan ^{18}Flor-florodeoksiglukoz pozitron emisyon tomografi/ bilgisayarlı tomografi (^{18}F-FDG PET/BT) sintigrafisi, meme kanseri evrelemesinde özellikle lokal ileri evre ve metastatik hastalık durumlarında standart evreleme yöntemlerinden elde edilen bulgular şüpheli olduğunda önerilmektedir. Bununla birlikte ^{18}F-FDG PET/BT'nin meme kitlelerinin benign-malign ayrımında kullanımı ve aksiller lenf nodu metastazlarının tespitindeki yeri tartışmalıdır. Bu derleme ile amaçlanan literatürdeki güncel makaleler eşliğinde ^{18}F-FDG PET/BT'nin meme karsinomunda primer lezyon ve aksiller lenf nodu metastazının tanısındaki yerini incelemektir.

Anahtar Kelimeler

Meme Kanseri; Pozitron Emisyon Tomografisi; ^{18}F-Florodeoksiglukoz; Tanı; Evreleme

Abstract

The ^{18}Fluorine-fluorodeoxyglucose positron emission tomography/computed tomography (^{18}F-FDG PET/CT) scan that allows to perform molecular imaging in many malignancies including breast carcinoma, is particularly advisable when locally advanced and metastatic disease in breast cancer staging, standard staging methods in case suspicious. However, usage and its role of ^{18}F-FDG PET/CT in the differentiation of benign-malignant breast lesions and detection of axillary lymph node metastasis is controversial. The purpose of this review was to evaluate situation of ^{18}F-FDG PET/CT in the diagnosis of primary lesion and metastatic axillary lymph node in breast carcinoma with the current articles in the literature.

Keywords

Breast Carcinoma; Positron Emission Tomography; ^{18}F-Fluorodeoxyglucose; Diagnosis; Staging

DOI: 10.4328/JCAM.3274 Received: 29.01.2015 Accepted: 14.02.2015 Printed: 01.02.2015 J Clin Anal Med 2015;6(suppl 1): 110-5
Corresponding Author: Aynur Ozen, İnönü Mah. Uftade Sok. No:37 D:6 Elmadag, Sisli, Istanbul, Turkey.
T.: +90 2124404000-3266 F.: +90 2124404013 E-Mail: ozenaynur@gmail.com

Giriş

Kadınlarda en yaygın kanser tipi meme kanseridir. Bu hastalarda en önemli prognostik faktörlerden biri tanı anında hastalığın yaygınlığını tespit etmektir [1]. Bilateral mamografi (MMG), meme ultrasonografisi (USG), meme manyetik rezonans görüntüleme (MRG) primer lezyonun tanısında ve aksiller fossadaki olası metastazların tespit edilmesinde kullanılmaktadır. Yanı sıra "National Comprehensive Cancer Network" klavuzuna göre kemik sintigrafisi, abdominal ve/veya pelvik bilgisayarlı tomografi (BT), USG, MRG hastalığın evrelemesinde uygulanabilmektedir. Son zamanlarda, diğerlerine göre yeni bir görüntüleme yöntemi olan ^{18}Flor-florodeoksiglukoz pozitron emisyon tomografi/ bilgisayarlı tomografi (^{18}F-FDG PET/BT) meme kanseri evrelemesinde özellikle lokal ileri evre ve metastatik hastalık durumlarında standart evreleme yöntemlerinden elde edilen bulgular şüpheli olduğunda önerilmektedir [2]. Bununla birlikte ^{18}F-FDG PET/BT'nin, meme kitlelerinin benign-malign ayrımında kullanımı ve aksiller lenf nodu metastazlarının tespitindeki yeri tartışmalıdır. Bu derleme ile amaçlanan literatürdeki güncel makaleler eşliğinde ^{18}F-FDG PET/BT'nin meme karsinomunda primer lezyon ve aksiller lenf nodu metastazının tanısındaki yerini incelemektir.

^{18}F-FDG ve PET/BT

Türkiye'de yaklaşık 1,5 dekat önce ilk olarak PET cihazları ile güncel uygulamamıza giren, sonrasında daha iyi bir anatomik lokalizasyon sağlamak ve PET görüntülerinin atenüasyon düzeltmesi amacıyla BT ile kombine edilmiş hali olan PET/BT yaygınlaşarak kullanılmaya başlamıştır. ^{18}F-FDG ile yapılan çalışmalarının kullanım alanları; en yaygını onkolojik çalışmalar (bazı tümörlerin tanısı için metabolik karakterizasyon, ilk ve yeniden evrelendirmesi, tedaviye yanıtın değerlendirilmesi ve radyoterapi planlaması) [3] olmak üzere miyokardiyal viabilite değerlendirilmesi, nörolojik çalışmaları kapsamaktadır. PET/BT ile tek bir görüntüleme yaparak hem anatomik hem de lezyonun metabolik karakteri hakkında bilgi edinmek mümkündür. Cihazın görüntüleme prensibi, bozunan ve pozitron yayan bir radyonüklid (örn. ^{18}F, ^{11}C, ^{13}N, ^{15}O gibi) kullanarak anhilasyon fotonlarının kaydedilmesi esasına dayanır. Kaydedilen görüntüler, radyofarmasötiğin vücuddaki dağılımının üç boyutlu tomografik görüntülerine dönüştürülür (Şekil 1). En yaygın kullanılan radyofarmasötik olan ^{18}Flor ile işaretli FDG, bir glukoz analoğudur. Dokuda FDG tutulumu glukoz kullanımı ile orantılı olup, glukoz gibi hücre içine alınmakta ancak metabolize olmamaktadır. Çoğu malign meme tümöründe GLUT-1 ve 3 glukoz taşıyıcılar aşırı üretilmektedir ve artmış hekzokinaz aktivitesi ile bağlantılı olarak bu hücrelerde glukoz kullanımı artmaktadır. Yapılan kantitasyon ile elde edilen maksimal standart uptake değeri (SUDmaks) ^{18}F-FDG'nin lezyon tarafından tutulumunun semikantitatif bir indikatörüdür ve intensitesi tümör hücrelerinin artmış proliferasyonu ile ilişkilidir [4]. Ancak SUDmaks kan glukoz seviyesi, enjeksiyon kalitesi, vücut kitle-yağ oranı, enjekte edilen doz ve enjeksiyon sonrasında geçen süre gibi birçok faktörden etkilenir. ^{18}F-FDG'nin enjeksiyonundan sonra malign hücreler tarafından radyofarmasötiğin dolaşımdan hücre içine alınması saatler içinde artar. Bu yüzden çift zamanlı çalışma yani enjeksiyondan 60 dakika sonra alınan ilk görüntülemeye ilave geç görüntüleme yapılması bazı araştırmacılar tarafından önerilmektedir [5].

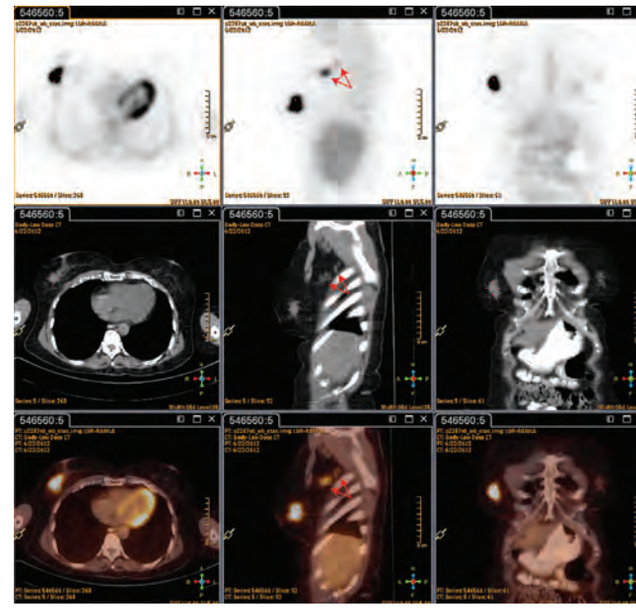

Şekil 1. PET/BT taraması sonucu elde edilen görüntüler, PET (ilk sıra), BT (ikinci sıra) ve PET/BT füzyon (üçüncü sıra) olmak üzere aksiyel, sagital ve koronal planlarda üç boyutlu tomografik imajlara çevrilmiştir. Artı şeklindeki imleç hastanın sağ memesindeki primer lezyonu temsil eden yoğun FDG tutan hipermetabolik kitleyi, kırmızı oklar ise sağ aksiller fossadaki metastatik hipermetabolik lenfadenopatileri göstermektedir.

Memede Primer Lezyonun Tanısında ^{18}F-FDG PET/BT

Malign-Benign ayrımında ^{18}F-FDG PET/BT

Meme karsinomunda primer lezyonun tespitine yönelik ^{18}F-FDG PET/BT ile yapılmış bir çok çalışma mevcuttur [6-8]. Kumar ve ark. [9] 1 cm'den küçük lezyonların yanlış negatif sonuçlara neden olduğunu tespit etmişlerdir. Bunu sebebi PET'in sınırlı uzaysal rezolüsyonu ile açıklanabilir. Bazı vakalarda (örneğin düşük ^{18}F-FDG tutulumu gösteren grade 1 kanserler ve/veya lobuler karsinom gibi) ^{18}F-FDG tutulumun düşük olduğu görülebilir [9; 10]. Nadir olsada, fibroadenom gibi bazı benign tümörlerde ^{18}F-FDG tutabilir [11]. Enflamatuar meme karsinomu olgularında ilk evreleme için ^{18}F-FDG PET/BT kullanılarak yapılan bir çalışmada; 2/44 olguda enflamatuar granülomatöz mastit yanlış pozitif sonuç nedeni olarak bulunmuştur [12]. Ayrıca, lezyonu ayırt etmek için PET/BT'nin BT kısmı da meme karsinomunda ilave bilgi vermemektedir. Kumar ve ark. [13] özgüllüğü arttırmak için ^{18}F-FDG enjeksiyonundan yaklaşık 2 saat sonra meme bölgesinden ikinci bir görüntülemeyi önermektedirler. Malignensilerde zamanla ^{18}F-FDG tutulumu artarken bazı inflamatuar lezyonlarda stabil kalmakta veya azalmaktadır [13]. ^{18}F-FDG PET/BT meme kanserinin tanısı için biopsinin yerine geçmez, bununla birlikte başka bir sebeple ^{18}F-FDG PET/BT yapılmış kişilerde memede beklenmeyen ^{18}F-FDG tutulumu tespit edilmesi durumunda yüksek malignite riski nedeniyle mutlaka konvansiyonel görüntüleme ve biyopsi ile değerlendirilmesi gerekmektedir. Başka sebeple ^{18}F-FDG PET/BT yapılmış 4038 hastanın 33'ünde (%0.82) memede ^{18}F-FDG tutan odak saptanmış ve bunların 17'sinde malignite tespit edilmiştir [14]. Yeni yayınlanan bir çalışmada, araştırmacılar çeşitli MRG ve PET parametrelerini birleştirerek oluşturulan multiparametrik ^{18}F-FDG PET-MRG kombinasyonunun meme kitlelerinin benign ve malign ayrımını artırabileceğini ve gereksiz meme biyopsilerini azaltabileceği öne sürülmüştür [15]. Günümüzde ülkemizde Sosyal Güvenlik Kurumu meme lezyonlarının benign-malign ayrımında yukarıda saydığımız sebeplerden ötürü ^{18}F-FDG PET/BT'yi karşılamamakta, meme kanserinde evreleme, yeniden evreleme, tedavi yanıtını öngörme ve tedavi yanıtını değerlendirme amacıyla

bu tetkiki karşılamaktadır.

Primer lezyonun ve multifokalitenin dedeksiyonunda ^{18}F-FDG PET/BT

Bazı çalışmalarda ^{18}F-FDG PET/BT'nin primer lezyonun tespiti ve multifokalitenin dedeksiyonundaki yeri, USG ve meme MRG gibi konvansiyonel görüntüleme yöntemleri ile karşılaştırılmıştır (Tablo 1 ve 2). Meme karsinomunda T evresini ^{18}F-FDG PET/BT ile değerlendiren 40 hastalık bir çalışmada, PET'in sınırlı uzaysal rezolüsyonu nedeniyle MRG'ye göre daha düşük duyarlılık ve doğruluk elde edilmiştir. Yanı sıra benzer sonuçlar multifokalite için de saptanmıştır [16]. Retrospektif olarak yapılmış yeni tanı almış 154 hastalık bir çalışmada araştırmacılar USG, MRG ve ^{18}F-FDG PET/BT'yi karşılaştırmışlardır. Bu çalışmada en yüksek duyarlılık USG'de bulunmuştur. Ayrıca ^{18}F-FDG PET/BT 2 cm üzerindeki tüm meme karsinomlarını tespit etmiştir. Fakat bu görüntüleme yöntemi T1 lezyona sahip 89 vakanın sadece 73'ünde (%81.0) meme karsinomu dedekte edebilmiştir. Bu çalışmada meme karsinomunda multifokalitenin tespitinde MRG yüksek duyarlılığa sahipken ^{18}F-FDG PET/BT'ninki oldukça düşük bulunmuştur [6].

Tablo 1. Primer lezyonun dedeksiyonunda PET/BT, USG ve MRG'nin duyarlılığının (%) karşılaştırması

Çalışma	n	18FDG PET/BT	USG	MRG
Heusner 2008	40	54*	-	77*
Segaert 2010	70	97.1	-	-
Choi 2012	154	89.6	99.4	98.5
Garami 2012	115	93	-	-

*: Primer lezyonun T kategorisini tespit etmek için elde edilen değerlerdir.

Tablo 2. Multifokalitenin tespitinde PET/BT, MMG, USG ve MRG'nin karşılaştırması

		18FDG PET/BT		MMG		USG		MRG	
Çalışma	n	Duyarlılık (%)	Özgüllük (%)	Duyarlılık (%)	Özgüllük (%)	Duyarlılık (%)	Özgüllük (%)	Duyarlılık (%)	Özgüllük (%)
Choi 2012	154	12.5	99.1	-	-	80	92.1	81.1	86.3
Garami 2012	115	100	-	43.8*	-	43.8*	-	-	-
Ergül 2014	24	67	100	-	-	-	-	78**	53**

*: Yazar USG ve MMG sonuçlarını birlikte vermiştir.
**: Sonuçlar manyetik rezonans difüzyon kısıtlaması görüntülemesiyle elde edilmiştir.

Bir başka çalışmada biyopsi ile meme karsinomu olduğu kanıtlanmış klinik evre IIB ve III 70 hastada ^{18}F-FDG PET/BT'nin duyarlılığı %97.1 olarak bulunmuştur [8]. Garami ve ark. [7] 4 cm'den küçük tümör boyutu olan, uzak metastaz ve yaygın aksiller ve/veya ekstra aksiller metastaz bulgusu olmayan 115 meme kanseri hastasında primer lezyonun dedeksiyonu için duyarlılığı %93 olarak bulmuşlardır. Yanı sıra multifokalite tespitinde duyarlılığı PET/BT için %100 olarak bulurken diğer görüntüleme yöntemleriyle %43.8 olarak tespit etmişlerdir.

PET'in sınırlı rezolüsyonu nedeniyle, küçük meme tümörlerinin bu teknikle gösterilmesi güçtür [10]. PET'in performansı, yeni geliştirilen pozitron emisyon mamografisi (PEM) olarak adlandırılan yüksek rezolüsyonlu PET sistemleri ile artmıştır. PET gibi ^{18}F-FDG kullanılarak yapılan PEM taramalarında, 2.4 mm'ye kadar olan meme lezyonları bile dedekte edebilmektedir. Bir santimetre altındaki lezyonlarda bile PEM'in duyarlılığı %60-70'lerde rapor edilmiştir [17]. Berg ve ark. [18] tarafından meme koruyucu cerrahi planlanan 388 hastayı kapsayan bir çalışmada, kontrastlı MRG ve PEM'yi karşılaştırmışlar ve iki yöntemin duyarlılığı biribirine yakınken (p=0.079), MRG'nin özgüllüğü daha yüksek olarak (p=0.001) bulunmuştur. MRG'nin, malignitenin tespitinde PEM'den daha fazla özgüllüğe sahip olduğunu destekleyen başka bir çalışma da vardır [19]. Bu sebeple MRG uygulanamayan hastalarda PEM'in kullanımı önerilmektedir. Ayrıca patolojik tanı yapabilmek için, PEM'e entegre vakum biyopsi sistemleri de ticari olarak elde edilebilmektedir. PEM, meme kitlelerinde MRG gibi anatomik bilgi vermez ve radyasyon maruziyeti de bir başka dezavantajıdır. PEM'in tanısal potansiyeli göz önüne alındığında, daha fazla araştırma ve geliştirmeye açık bir modalite olduğu görülmektedir.

Moleküler görüntülemede umut vaad edici bir gelişme olan PET/MR hibrid görüntüleme sistemleri henüz ülkemizde ulaşılabilir değildir. PET/MR hibrid sistemleri ile meme karsinomunda yapılmış çok az sayıda çalışma bulunmaktadır. Kong ve ark. [20] 42 meme karsinomuna sahip hastada hem tüm vücut PET/MR hem de PET/MR mamografi yapmışlardır. PET/MR mamografi'nin uygulanabilir olduğunu ve yüksek rezolüsyon meme kesitleri ile metabolik imajların subsantimetrik lezyonlarda bile bir avantaj olduğunu göstermişlerdir. Bir başka çalışmada araştırmacılar, farklı atenüasyon düzeltme yaklaşımlarına rağmen, PET pozitif lezyonlarda SUD'nin, hibrid PET/MR ile kontrastlı PET/BT cihazlarında korele olduğunu göstermişlerdir. Ancak PET/MR hibrid sisteminde, atenüasyon düzeltmesi için alınan görüntüler, yetersiz anatomik bilgiye sahip bulunmuş ve bundan dolayı ilave MRG sekansları alınması gerektiği tespit edilmiştir [21]. PET/MR hibrid sistemlerinin klinik kullanımları arttıkça daha fazla bilgiye sahip olacağımız aşikardır.

Primer lezyonda ^{18}F-FDG tutulum düzeyi ile prognoz arasında ilişki var mıdır?

^{18}F-FDG tutulum düzeyi bir çok çalışmada çeşitli malignitelerde agresif tümör biyolojisi ile ilişkili bulunmuştur. PET taramasında moleküler sürecin kantifikasyonu SUDmaks'ın hesaplanmasıyla yapılabilir. Lindhom ve ark. [22] SUDmaks'ın stabil, tekrarlanabilir bir parametre olduğunu göstermişlerdir. Meme kanserinde histopatolojik parametreler ile ^{18}F-FDG tutulumunu karşılaştıran çeşitli çalışmalar vardır. Yüksek ^{18}F-FDG tutulumu, meme karsinomunda genel ve relapsız sağkalım için kötü prognoz bir göstergesi olup relapsız sağkalımın bağımsız bir indikatörüdür [23]. Seksen sekiz hastayı içeren bir başka çalışmada, üçlü negatif meme tümörleri %100 duyarlılıkla agresif biyolojik durumları ile ilişki artmış ^{18}F-FDG tutulumu göstermişlerdir [24]. Bazı araştırmacılarda ^{18}F-FDG tutulumunun lenf nodu metastazı olan hastalarda yüksek olduğunu saptamışlardır [23; 25]. Inoue ve ark. [26] 81 hastayı içeren çalışmalarında 5 yıllık hastalıksız sağkalım oranlarını; PET'de yüksek SUDmaks ve pozitif aksiller lenf nodu metastazı kombinasyonu olan olgularda %44.4 ve diğerlerinde %96.8 olarak bulmuşlardır. PET'de yüksek SUDmaks ve pozitif aksiller lenf nodu metastazı kombinasyonunun klinik T ve N faktörlerinden bağımsız olarak prognozu belirlemede oldukça önemli bir risk faktörü olduğunu tespit etmişlerdir. Bu araştırmacılar ^{18}F-FDG PET/BT'nin meme kanserinde prognozun preoperative değerlendirmesinde faydalı olduğunu ve kemoterapi kararında kullanılabileceğini öne sürmüşleridir. SUDmaks'ın 4 üzerinde olan hastalar olmayanlara göre daha kötü prognoza sahip olduğu [26] ve yüksek relaps ve mor-

taliteye sahip oldukları tespit edilmiştir [25].

Birçok araştırmacı klinikopatolojik prognostik faktörler ile ^{18}F-FDG tutulumunu incelemişlerdir. Bunlar arasında bazıları tümör boyutu ile ^{18}F-FDG tutulumu arasında pozitif bir korelasyon bulurken [23; 25; 27-30], bazı araştırmacılarda böylesi bir ilişki saptamamışlardır [26; 31]. Heudel ve ark. [29] yaptıkları bir çalışmada T1 tümörlerin parsiyel volüm etkisinden dolayı düşük SUDmaks'a sahip olduğunu öne sürmüşlerdir. Grouheux ve ark. [31] parsiyel volüm etkisinden kaçınmak için 2 cm altındaki tümörleri dışladıklarında tümör boyutu ile ^{18}F-FDG tutulumu arasında bir korelasyon olmadığını saptamışlardır.

Meme karsinomunun modifiye Bloom Richardson grade sistemi olarak adlandırılan ve Nottingham sistem olarak da bilinen sınıflama sistemine göre patolojik raporlaması günümüzde birçok meme patoloğu tarafından uygulanmaktadır. Bu sistemde nükleer grade, tübül formasyonu ve mitotik hızı içeren parametrelere 1'den 3'e kadar (1 iyi ve 3 kötü) bir skor verilir. Sonuçta elde edilen skordan yapılan hesaplama bize histolojik grade'i verir. Bazı çalışmalar histolojik grade ile ^{18}F-FDG tutulumu arasında kuvvetli bir pozitif korelasyon göstermiştir [25; 27-29; 32]. Aynı zamanda Ki-67 indeksi ile ^{18}F-FDG tutulumu arasında pozitif korelasyon bazı araştırmacılar tarafından raporlanmıştır [27; 28; 32; 33]. Primer lezyonun patolojisinde lenfatik ve vasküler invazyon varlığı aksiller ve uzak metastaz riski ile ilişkili olabilmektedir [34; 35]. Ancak lenfatik invazyon ile ^{18}F-FDG tutulumu arasında bir ilişki bulamamış çalışmalar mevcuttur [27; 31; 32]. Tümörün reseptör durumuna göre ^{18}F-FDG tutulumu incelendiğinde, bazı çalışmalar hormon reseptör durumu ile SUD arasında bir ilişki bulamazken [10; 32; 36-38], bazıları SUD ile östrojen [29; 39] ve progesterone reseptörün [29] arasında pozitif bir ilişki saptanmıştır. Bir çalışma dışında [25] çoğu araştırmacı ^{18}F-FDG tutulumu ile Her2/neu ekspresyonu arasında bir ilişki bulamamışlardır [30; 32; 37; 39; 40].

Aksiller Lenf Nodu Metastazı Tespitinde ^{18}F-FDG PET/BT

Karsinomun meme dışına yayılımı tipik olarak bölgesel lenf nodlarına özellikle aksiller fossaya ve sistemik yani bölgesel lenf nodu dışına olmaktadır. Aksiller lenf nodu durumunun değerlendirilmesi cerrahi sonrası ilave tedavi için çok önemli bir elementtir [41]. En doğru aksiller değerlendirme metodu cerrahi olarak sentinel lenf nodu biyopsisi ve aksiller lenf nodu diseksiyonu yaparak elde edilir [42].

Hastalıksız sağkalım süresini belirlemede yine primer lezyondaki ^{18}F-FDG tutulum düzeyinin etkisi gibi aksiller lenf nodlarındaki SUDmaks yardımcıdır. Song ve arkadaşları [43] invaziv duktal karsinomalı hastalarda yaptıkları çalışmada; hastalıksız sağkalım için aksiller lenf nodunda 2.8 SUDmaks kesim değerinin %91.7 duyarlılık ve %86.8 özgüllüğe sahip olduğunu tespit etmişlerdir. Bir başka çalışmada araştırmacılar ^{18}F-FDG PET/BT'nin aksiller lenf nodu metastazını saptamada erken evre vakalardaki kısıtlı duyarlılığına rağmen iyi bir özgüllüğe sahip olduğunu öne sürmüşlerdir [44]. ^{18}F-FDG PET/BT hem aksiller lenf nodu metastazını hem de internal mammaryan ve mediastinal lenf nodu metastazlarını değerlendirmede yüksek özgüllüğe sahiptir [44;45]. Metastatik aksiller lenf nodunun ^{18}F-FDG PET/BT ile tespitinde duyarlılığı artırmak için Choi ve ark. [46] 177 hastada ^{18}F-FDG PET/BT'de erken görüntülemeye ilave aksiller bölgeden geç görüntüleme yapılmasının tanısal doğruluğu arttırmadığını göstermişlerdir.

Birçok çalışmada aksiller lenf nodu metastazlarını saptamada PET/BT, diğer konvansiyonel görüntüleme yöntemleri ile karşılaştırılmıştır (Tablo 3). Garami [7] ve Rigger [47] tarafından yapılan çalışmalarda araştırmacılar ^{18}F-FDG PET/BT'nin USG'ye göre aksiller lenf nodu metastazlarını daha doğru değerlendirdiğini göstermişlerdir. Klinik olarak aksiller lenf nodu metastazı olmayan 104 meme karsinomlu hastada yapılan bir çalışmada USG, ^{18}F-FDG PET/BT ve MRG modaliteleri operasyon sonrası patoloji ile karşılatırıldığında, %20.2 hastada aksiller lenf nodu metastazı saptanmış olup aksiller lenf nodu metastazı tespiti için SUDmaks'ın en iyi kesim değerini %33.3 duyarlılık ve %92.8 özgüllük ile 9.8 olarak bulmuşladır. Araştırmacılar düşük SUDmaks'ın aksiller lenf nodu metastazını dışlamadığını, yüksek SUDmaks'ın ise metastatik lenf nodu ile ilişkili olduğunu öne sürmüşlerdir [48]. Pubmed taramasından elde edilen verilerden yapılan bir derlemede, Robertson ve ark. [49] pozitif aksiller PET/BT'nin, aksiller yayılım için iyi bir gösterge olduğunu ve bu durumda ilave tedavi düşünülmesini öne sürmüşlerdir. Yanı sıra araştırmacılar ^{18}F-FDG PET/BT'nin %60 duyarlılığa, %97 özgüllüğe sahip olduğunu tespit etmişlerdir. Altmışbir hastada yapılan başka çalışmada, yine araştırmacılar ^{18}F-FDG PET/BT'nin yüksek özgüllük ve pozitif kestirim değer ile doğruluğunu %79 olarak bulmuşlardır [45]. Ontario Klinik Onkoloji Grubu çalışmasında, araştırmacılar ^{18}F-FDG PET çalışmasının yüksek pozitif kestirim değerinden (%95.8) dolayı cerrahi yaklaşımı etkileyebileceğini belirtmişlerdir [50]. Choi ve ark. [6] tarafından retrospektif olarak yapılan bir çalışmada, PET/BT'nin mikrometastazları tespit etmediğini, MRG ve USG'ye göre karşılaştırılabilir duyarlılığının olduğunu, ancak aksiller metastazları yüksek özgüllükle saptadığını göstermişlerdir. Yakın zamanda yapılan bir çalışmada Ergül ve ark. [51] benzer sonuçları kontrastlı diffüzyon MRG'ye karşı elde etmişlerdir. Cooper ve ark. [52] PET, PET/BT ve MRG'yi erken evre meme karsinomunda aksiller metastazların tespitini inceleyen bir meta-analiz yayınlamamışlardır. Bu çalışmada çok küçük süperparamanyetik demir oksit kontrast ajanla yapılan MRG'nin, gadolinyum içeren kontrastlı ajanlarla yapılan MRG'ye göre daha yüksek duyarlılık ile özgüllüğünün olduğunu, MRG ve PET'in sentinel lenf nodu örneklemesine göre daha düşük duyarlılık ve özgüllüğe sahip olduğunu göstermişlerdir. Ancak bu çalışmanın bazı kısıtlamaları mevcuttur. Bunlardan biri PET ve MRG bulgularının çalışmalardan hiç birinde direkt olarak karşılaştırılmamış olması ve diğeri MRG çalışmalarında denek sayısının az olması ve çalışmalarda farklı teknikler kullanılmış olmasıdır. Klinik olarak evre IIB ve III olan 70 hastada Segaert ve ark. [8] ^{18}F-FDG PET/BT ve konvansiyonel evreleme yöntemlerini (biyokimya, akciğer grafisi, karaciğer USG, kemik sintigrafisi) karşılaştırdılar. Bu çalışmada ^{18}F-FDG PET/BT internal mammaryan lenfatik zincir metastazlarını ve

Tablo 3. Aksiller lef nodu metastazlarının tespitinde PET/BT, USG ve MRG'nin karşılaştırması

		18FDG PET/BT		USG		MRG	
Çalışma	n	Duyarlılık (%)	Özgüllük (%)	Duyarlılık (%)	Özgüllük (%)	Duyarlılık (%)	Özgüllük (%)
Heusner 2009	61	58	92	-	-	-	-
Segaert 2010	70	62.5	-	-	-	-	-
Robertson 2011	*	60	97	-	-	-	-
Garami 2012	115	72	96	30	95	-	-
Choi 2012	154	37.3	95.8	41.2	93.7	40	87.6
Riegger 2012	90	54	89	38	78	-	-
Pritchard 2012	312	23.7	99.6	-	-	-	-

*: Meta-analiz sonuçları olup toplam hasta sayısı verilmemiştir.

uzak metastatik hastalığı göstermede daha üstün bulundu. Ancak, aksiller evrelemede üstünlük tespit edilmedi.

Sonuç

Son zamanlarda klinik kullanıma girmesiyle moleküler görüntülemede çığır açan ^{18}F-"FDG PET/BT taraması, meme kanseri evrelemesinde özellikle lokal ileri evre ve metastatik hastalık durumlarında güncel klavuzlarca da önerilmektedir [2]. Patolojik olarak kanıtlanmış meme karsinomunda preoperatif ^{18}F-FDG PET/BT tarama tümör biyolojisi, prognoz, hastalıksız sağkalım ve hastanın yönetimi konusunda yeterli bilgi verebildiği görülmektedir. ^{18}F-FDG PET/BT sentinel lenf nodu örneklemesinin yerine kullanılmasa da, yüksek spesifitesi nedeniyle gereksiz sintimamografi için elde edilen sonuçlara benzer olarak [53] sentinel lenf nodu örneklemesi/aksiller lenf nodu diseksiyonun önlenmesi amacıyla seçili olgularda yararlı olabilir. Güncel olarak klinik uygulamalarımıza giren PEM cihazları küçük primer meme lezyonları saptamada başarılı olabilmektedir. PET/MR hibrid sistemler ile meme kitlelerininin değerlendirilmesinde konusundaki güncel çalışmalar geleceğe dönük kullanımları açısından umut vaad etmektedir.

Çıkar Çakışması ve Finansman Beyanı

Bu çalışmada çıkar çakışması ve finansman destek alındığı beyan edilmemiştir.

Kaynaklar

1. Singletary SE, Connolly JL. Breast cancer staging: working with the sixth edition of the AJCC Cancer Staging Manual. CA Cancer J Clin 2006;56(1):37-47.
2. Bevers TB, Anderson BO, Bonaccio E, Buys S, Daly MB, Dempsey PJ, et al. Breast cancer screening and diagnosis. Journal of the National Comprehensive Cancer Network 2009;7(10):1060-96.
3. Rigo P, Paulus P, Kaschten BJ, Hustinx R, Bury T, Jerusalem G, et al. Oncological applications of positron emission tomography with fluorine-18 fluorodeoxyglucose. Eur J Nucl Med 1996;23(12):1641-74.
4. Higashi K, Clavo AC, Wahl RL. Does FDG uptake measure proliferative activity of human cancer cells? in vitro comparison with DNA flow cytometry and tritiated thymidine uptake. J Nucl Med 1993;34(3):414-9.
5. Hamberg LM, Hunter GJ, Alpert NM, Choi NC, Babich JW, Fischman AJ. The dose uptake ratio as an index of glucose metabolism: useful parameter or oversimplification? J Nucl Med 1994;35(8):1308-12.
6. Choi YJ, Shin YD, Kang YH, Lee MS, Lee MK, Cho BS, et al. The effects of preoperative (18)F-FDG PET/CT in breast cancer patients in comparison to the conventional imaging study. J Breast Cancer 2012;15(4):441-8.
7. Garami Z, Hascsi Z, Varga J, Dinya T, Tanyi M, Garai I, et al. The value of 18-FDG PET/CT in early-stage breast cancer compared to traditional diagnostic modalities with an emphasis on changes in disease stage designation and treatment plan. Eur J Surg Oncol 2012;38(1):31-7.
8. Segaert I, Mottaghy F, Ceyssens S, De Wever W, Stroobants S, Ongeval CV, et al. Additional value of PET-CT in staging of clinical stage IIB and III breast cancer. Breast J 2010;16(6):617-24.
9. Kumar R, Chauhan A, Zhuang H, Chandra P, Schnall M, Alavi A. Clinicopathologic factors associated with false negative FDG-PET in primary breast cancer. Breast Cancer Res Treat 2006;98(3):267-74.
10. Avril N, Rosé CA, Schelling M, Dose J, Kuhn W, Bense S, et al. Breast imaging with positron emission tomography and fluorine-18 fluorodeoxyglucose: use and limitations. J Clin Oncol 2000;18(20):3495-502.
11. Groheux D, Moretti JL, Giacchetti S, Hindié E, Teyton P, Cuvier C, et al. PET/CT in breast cancer: an update. Bull Cancer 2009;96(11):1053-70.
12. Alberini JL, Lerebours F, Wartski M, Fourme E, Le Stanc E, Gontier E, et al. 18F-fluorodeoxyglucose positron emission tomography/computed tomography (FDG-PET/CT) imaging in the staging and prognosis of inflammatory breast cancer. Cancer 2009;115(21):5038-47.
13. Kumar R, Loving VA, Chauhan A, Zhuang H, Mitchell S, Alavi A. Potential of dual-time-point imaging to improve breast cancer diagnosis with (18)F-FDG PET. J Nucl Med 2005;46(11):1819-24.
14. Litmanovich D, Gourevich K, Israel O, Gallimidi Z. Unexpected foci of 18F-FDG uptake in the breast detected by PET/CT: incidence and clinical significance. Eur J Nucl Med Mol Imaging 2009;36(10):1558-64.
15. Pinker K, Bogner W, Baltzer P, Karanikas G, Magometschnigg H, Brader P, et al. Improved differentiation of benign and malignant breast tumors with multiparametric 18Fluorodeoxyglucose Positron Emission Tomography Magnetic Resonance Imaging: A feasibility study. Clin Cancer Res 2014;20(13):3540-9.
16. Heusner TA, Kuemmel S, Umutlu L, Koeninger A, Freudenberg LS, Hauth EAM, et al. Breast cancer staging in a single session: whole-body PET/CT mammography. J Nucl Med 2008;49(8):1215-22.
17. Tejerina Bernal A, Tejerina Bernal A, Rabadán Doreste F, De Lara González A, Roselló Llerena JA, Tejerina Gómez A. Breast imaging: how we manage diagnostic technology at a multidisciplinary breast center. J Oncol 2012;2012:213421.
18. Berg WA, Madsen KS, Schilling K, Tartar M, Pisano ED, Pisano ED, et al. Breast cancer: comparative effectiveness of positron emission mammography and MR imaging in presurgical planning for the ipsilateral breast. Radiology 2011;258(1):59-72.
19. Berg WA, Madsen KS, Schilling K, Tartar M, Pisano ED, Larsen LV, et al. Comparative effectiveness of positron emission mammography and MRI in the contralateral breast of women with newly diagnosed breast cancer. Am J Roentgenol 2012;198(1):219-32.
20. Kong EJ, Chun KA, Bom HS, Lee J, Lee SJ, Cho IH. Initial experience of integrated PET/MR mammography in patients with invasive ductal carcinoma. Hell J Nucl Med 2014;17(3):171-6.
21. Jeong JH, Cho IH, Kong EJ, Chun KA. Evaluation of dixon sequence on hybrid PET/MR compared with contrast-enhanced PET/CT for PET-positive Lesions. Nucl Med Mol Imaging 2014;48(1):26-32.
22. Lindholm H, Staaf J, Jacobsson H, Brolin F, Hatherly R, Sânchez-Crespo A. repeatability of the maximum standard uptake value (SUVmax) in FDG PET. Mol Imaging Radionucl Ther 2014;23(1):16-20.
23. Oshida M, Uno K, Suzuki M, Nagashima T, Hashimoto H, Yagata H, et al. Predicting the prognoses of breast carcinoma patients with positron emission tomography using 2-deoxy-2-fluoro[18F]-D-glucose. Cancer 1998;82(11):2227-34.
24. Basu S, Chen W, Tchou J, Mavi A, Cermik T, Czerniecki B, et al. Comparison of triple-negative and estrogen receptor-positive/progesterone receptor-positive/HER2-negative breast carcinoma using quantitative fluorine-18 fluorodeoxyglucose/positron emission tomography imaging parameters: a potentially useful method for disease characterization. Cancer 2008;112(5):995-1000.
25. Ueda S, Tsuda H, Asakawa H, Shigekawa T, Fukatsu K, Kondo N, et al. Clinicopathological and prognostic relevance of uptake level using 18F-fluorodeoxyglucose positron emission tomography/computed tomography fusion imaging (18F-FDG PET/CT) in primary breast cancer. Jpn J Clin Oncol 2008;38(4):250-8.
26. Inoue T, Yutani K, Taguchi T, Tamaki Y, Shiba E, Noguchi S. Preoperative evaluation of prognosis in breast cancer patients by [(18)F]2-Deoxy-2-fluoro-D-glucose-positron emission tomography. J Cancer Res Clin Oncol 2004;130(5):273-8.
27. Ekmekcioglu O, Aliyev A, Yilmaz S, Arslan E, Kaya R, Kocael P, et al. Correlation of 18F-fluorodeoxyglucose uptake with histopathological prognostic factors in breast carcinoma. Nucl Med Commun 2013;34(11):1055-67.
28. García Vicente AM, Castrejón AS, Relea Calatayud F, Muñoz AP, León Martín AA, López-Muñiz IC, et al. 18F-FDG retention index and biologic prognostic parameters in breast cancer. Clin Nucl Med 2012;37(5):460-6.
29. Heudel P, Cimarelli S, Montella A, Bouteille C, Mognetti T. Value of PET-FDG in primary breast cancer based on histopathological and immunohistochemical prognostic factors. Int J Clin Oncol 2010;15(6):588-93.
30. Ikenaga N, Otomo N, Toyofuku A, Ueda Y, Toyoda K, Hayashi T, et al. Standardized uptake values for breast carcinomas assessed by fluorodeoxyglucose-positron emission tomography correlate with prognostic factors. Am Surg 2007;73(11):1151-7.
31. Groheux D, Giacchetti S, Moretti JL, Porcher R, Espié M, Lehmann-Che J, et al. Correlation of high 18F-FDG uptake to clinical, pathological and biological prognostic factors in breast cancer. Eur J Nucl Med Mol Imaging 2011;38(3):426-35.
32. Shimoda W, Hayashi M, Murakami K, Oyama T, Sunagawa M. The relationship between FDG uptake in PET scans and biological behavior in breast cancer. Breast Cancer 2007;14(3):260-8.
33. Koolen BB, Vrancken Peeters MJ, Wesseling J, Lips EH, Vogel WV, Aukema TS, et al. Association of primary tumour FDG uptake with clinical, histopathological and molecular characteristics in breast cancer patients scheduled for neoadjuvant chemotherapy. Eur J Nucl Med Mol Imaging 2012;39(12):1830-8.
34. Davis BW, Gelber R, Goldhirsch A, Hartmann WH, Hollaway L, Russell I, et al. Prognostic significance of peritumoral vessel invasion in clinical trials of adjuvant therapy for breast cancer with axillary lymph node metastasis. Hum Pathol 1985;16(12):1212-8.
35. Woo CS, Silberman H, Nakamura SK, Ye W, Sposto R, Colburn W, et al. Lymph node status combined with lymphovascular invasion creates a more powerful tool for predicting outcome in patients with invasive breast cancer. Am J Surg 2002;184(4):337-40.
36. Avril N, Menzel M, Dose J, Schelling M, Weber W, Jänicke F, et al. Glucose metabolism of breast cancer assessed by 18F-FDG PET: histologic and immunohistochemical tissue analysis. J Nucl Med 2001;42(1):9-16.
37. Buck A, Schirrmeister H, Kühn T, Shen C, Kalker T, Kotzerke J, et al. FDG uptake in breast cancer: correlation with biological and clinical prognostic parameters. Eur J Nucl Med Mol Imaging 2002;29(10):1317-23.
38. Buck AK, Schirrmeister H, Mattfeldt T, Reske SN. Biological characterisation of breast cancer by means of PET. Eur J Nucl Med Mol Imaging 2004;31(Suppl 1):S80-7.
39. Gil-Rendo A, Martínez-Regueira F, Zornoza G, García-Velloso MJ, Beorlegui C, Rodriguez-Spiteri N. Association between [18F]fluorodeoxyglucose uptake and prognostic parameters in breast cancer. Br J Surg 2009;96(2):166-70.
40. Mavi A, Cermik TF, Urhan M, Puskulcu H, Basu S, Yu JQ, et al. The effects of estrogen, progesterone, and C-erbB-2 receptor states on 18F-FDG uptake of primary breast cancer lesions. J Nucl Med 2007;48(8):1266-72.
41. Newman EA, Newman LA. Lymphatic mapping techniques and sentinel lymph

node biopsy in breast cancer. Surg Clin North Am 2007;87(2):353-64.
42. Yi M, Giordano SH, Meric-Bernstam F, Mittendorf EA, Kuerer HM, Hwang RF, et al. Trends in and outcomes from sentinel lymph node biopsy (SLNB) alone vs. SLNB with axillary lymph node dissection for node-positive breast cancer patients: experience from the SEER database. Ann Surg Oncol 2010;17(Suppl 3):343-51.
43. Song BI, Lee SW, Jeong SY, Chae YS, Lee WK, Ahn BC, et al. 18F-FDG uptake by metastatic axillary lymph nodes on pretreatment PET/CT as a prognostic factor for recurrence in patients with invasive ductal breast cancer. J Nucl Med 2012;53(9):1337-44.
44. Machida Y, Kubota K, Katayama T, Toriihara A, Shibuya H. Diagnostic performance of fluorodeoxyglucose-positron emission tomography/computed tomography combined with ultrasonography-guided fine needle aspiration cytology for identifying axillary lymph node status in patients with breast cancer. Eur J Surg Oncol 2013;39(1):26-30.
45. Heusner TA, Kuemmel S, Hahn S, Koeninger A, Otterbach F, Hamami ME, et al. Diagnostic value of full-dose FDG PET/CT for axillary lymph node staging in breast cancer patients. Eur J Nucl Med Mol Imaging 2009;36(10):1543-50.
46. Choi WH, Yoo IR, O JH, Kim SH, Chung SK. The value of dual-time-point 18F-FDG PET/CT for identifying axillary lymph node metastasis in breast cancer patients. Br J Radiol 2011;84(1003):593-9.
47. Riegger C, Koeninger A, Hartung V, Otterbach F, Kimmig R, Forsting M, et al. Comparison of the diagnostic value of FDG-PET/CT and axillary ultrasound for the detection of lymph node metastases in breast cancer patients. Acta Radiol 2012;53(10):1092-8.
48. Seok JW, Kim Y, An YS, Kim BS. The clinical value of tumor FDG uptake for predicting axillary lymph node metastasis in breast cancer with clinically negative axillary lymph nodes. Ann Nucl Med 2013;27(6):546-53.
49. Robertson IJ, Hand F, Kell MR. FDG-PET/CT in the staging of local/regional metastases in breast cancer. Breast 2011;20(6):491-4.
50. Pritchard KI, Julian JA, Holloway CM, McCready D, Gulenchyn KY, George R, et al. Prospective study of 2-[18F]Fluorodeoxyglucose Positron Emission Tomography in the assessment of regional nodal spread of disease in patients with breast cancer: An Ontario Clinical Oncology Group Study. J Clin Oncol 2012;30(12):1274-9.
51. Ergul N, Kadioglu H, Yildiz S, Yucel SB, Gucin Z, Erdogan EB, et al. Assessment of multifocality and axillary nodal involvement in early-stage breast cancer patients using 18F-FDG PET/CT compared to contrast-enhanced and diffusion-weighted magnetic resonance imaging and sentinel node biopsy. Acta Radiol 2014; DOI: 10.1177/0284185114539786
52. Cooper KL, Meng Y, Harnan S, Ward SE, Fitzgerald P, Papaioannou D, et al. Positron emission tomography (PET) and magnetic resonance imaging (MRI) for the assessment of axillary lymph node metastases in early breast cancer: systematic review and economic evaluation. Health Technol Assess 2011;15(4):iii-iv, 1-134.
53. Aktas AR, Akdağ C, Üstün ED, Yilmaz O, Kayan M, Kara M, et al. Scintimammography and the effectivity in breast canser diagnosis. J Clin Anal Med 2014; DOI: 10.4328/JCAM.2665.

How to cite this article:
Ozen A., The Evaluation of Primary Lesion and Axillary Metastasis in Breast Carcinoma By ^{18}F-FDG PET/CT. J Clin Anal Med 2015;6(suppl 1): 110-5.