A Rare Case Presentation of Pyogenic Granuloma of the Auricula with Literature Review

Literatür Taraması Eşliğinde Aurikula Yerleşimli Nadir Görülen Bir Piyojenik Granülom Olgu Sunumu

Aurikula Yerleşimli Piyojenik Granülom / Pyogenic Granuloma of the Auricula

Ömer Tarık Selçuk[1], Levent Renda[2]
[1]Antalya Eğitim ve Araştırma Hastanesi, Antalya, [2]S.B. Polatlı Duatepe Devlet Hastanesi, Kulak Burun Boğaz Kliniği, Ankara, Türkiye

Özet

Pyojenik granülom sık görülen, iyi huylu, mukoza ve cildi tutan, lobuler kapiller hemanjioma olarak da adlandırılan vasküler lezyondur. Sıklıkla çocuklarda ve genç erişkinlerde görülürler. En sık olarak baş boyun bölgesini tutarlar. Bu tümörü diğer pigmente ve vasküler lezyonlardan özellikle malign lezyonlardan ayırt etmek zor olabilir. Bu olgu sunumunda sol aurikulada yuvarlak şekilli ve üzerinde sarı renkli kabuk bulunan, kolay kanayan, 3x3 cm çapında bir lezyonla başvuran 92 yaşında erkek hasta sunuldu. Hasta lezyonun 2 yıldır mevcut olduğunu ve son 4 ayda giderek büyüdüğünü belirtiyordu. Lezyon eksize edildi ve histopatolojik inceleme sonucu piyojenik granülom olarak geldi.

Anahtar Kelimeler

Granülom; Pyojenik; Aurikular Neoplaziler; Hemanjiom; Kapiller

Abstract

Pyogenic granuloma is a common, benign, vascular growth of the mucous membrane and skin. Pyogenic granuloma also called lobuler capillary hemangioma and it's predominantly occurs in children and young adults. Most commonly, lesions are located on the head and neck region. This tumor can be difficult to differentiate clinically from the other pigmented and vascular lesions especially malign tumors. We report the case of an 92 year old male who presented with round, easy bleeding nodule with a yellow crust, 3x3 cm diameter, located on the left auricula. He noted that the lesion had a 2 year history and the lesion grew increasingly in the last 4 month period. Lesion was excised and histopathological examination was reported as pyogenic granuloma.

Keywords

Granuloma; Pyogenic; Auricular Neoplasms; Hemangioma; Capillary Surgery

DOI: 10.4328/JCAM.1390 Received: 15.11.2012 Accepted: 12.12.2012 Printed: 01.04.2015 J Clin Anal Med 2015;6(suppl 2): 185-7
Corresponding Author: Ömer Tarık Selçuk, Antalya EAH, KBB Kliniği, Muratpaşa 07100 Antalya, Türkiye.
T.: +905333254432 E-Mail: omertarikselcuk@yahoo.com

Giriş

Piyojenik granülom (PG), etyolojisi tam olarak ortaya konmamış, mukoza ve cildin benign bir lezyonudur. Her yaş grubunda görülebilmesine rağmen küçük çocuklarda, genç erişkinlerde ve gebelerde daha sık olarak rastlanmaktadır [1]. PG; Lobüler kapiller hemanjiom, granüloma telenjiektatikum olarak da adlandırılan benign vasküler proliferasyonlardır. Tipik olarak düzgün, parlak yüzeylidir. Saplı, pediküllü olabilir. Üzerinde ülserasyon görülebilir. Kanamaya meyilli olduğu için lezyonun bulunduğu bölgeye bağlı olarak semptomlar değişkenlik gösterir. Epistaksis, nazal obstrüksiyon, gastrointestinal kanama görülebilir. Etyolojide kronik irritasyon, mikrotravmalar, yabancı cisim, kötü oral hijyen, vaskülit, oral kontraseptif kullanımı ve gebelik gibi hormonal faktörler bulunur. Lezyonlar genellikle birkaç hafta içinde hızla büyür. 1 cm'nin üzerine çıkan lezyonlar nadirdir. Lezyonlar en sık baş-boyun bölgesinde olmak üzere, parmaklar, avuç içi, göğüs bölgesi, ekstremiteler; mukozal lezyonlar ise oral kavite, gingiva, nazal kavite, larenks, konjonktiva ve nadiren de gastrointestinal sistemde bulunabilir [1]. 92 yaşında ki aurikula yerleşimli PG olgusu klinik bulguları ile literatür eşliğinde sunulmuştur.

Olgu Sunumu

92 yaşındaki erkek hasta sol kulakta iki yıldır olan ve son dört ayda büyüme gösteren ağrısız kitle şikayeti ile kliniğimize başvurdu. Hasta kitlenin bir kulak travması sonrası geliştiğini belirtmekteydi. Kitle aurikula heliksinde eksofitik olarak yerleşmişti ve yaklaşık olarak 3x3 cm boyutlarındaydı (Resim 1). Bilateral otoskopisi doğaldı. Boyunda palpabl lenfadenopatisi yoktu. Hastanın kilo kaybı veya halsizlik şikayeti yoktu. Kitle cerrahi sınırlarla birlikte total eksize ve uygun şekilde rekonstrükte edildi. Postoperatif sıkıntısı olmayan hasta bir gün sonra taburcu edildi. Postoperatif patoloji sonucu, piyojenik granülom olarak raporlandı. Histopatolojik incelemede; mikrovasküler yeni damar yapılarının karakteristik lobüler proliferasyonu izlendi (Resim 2). Hastamızın 1 yıllık takiplerinde nüks izlenmemiştir.



Resim 1. Sol aurikula heliksinde yaklaşık olarak 3x3 cm boyutlarında kitle

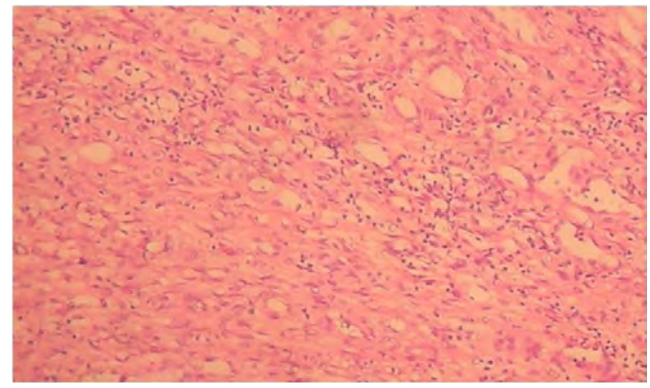

Resim 2. Mikrovasküler yeni damar yapılarının karakteristik lobüler proliferasyonu izlenmekte (H&E)

Tartışma

Piyojenik granülom, en sık görülen benign neoplazmalardandır. 408 vakalık bir seride tüm cilt nodüllerinde PG oranı % 0.5 ve lezyonun rekürrens oranını % 5 olarak bulunmuştur [1]. Ancak bizim hastamızda bir yıllık takipte nüks izlenmemiştir. Malign potansiyeli mevcut değildir. Bakterilere bağlı gelişen piyojenik özelliği olan bir enfeksiyon veya granülomatöz histopatolojik özellikleri olan bir bozukluk değildir. Lezyon düz veya lobule ekzofitik karakterdedir. Yüzeyi ülsere olabilir ve üzeri sarı, fibrinöz bir membranla kaplı olabilir. Bizim hastamızda da kitlenin üzerinde sarı bir fibrin tabakası mevcuttu. Lezyonun süresine bağlı olarak rengi pembeden mora dönebilir.

Lezyonların 1/3' ünde etyolojide travma hikayesi (kronik irritasyon, minör travmalar, kötü oral hijyen) mevcuttur [2]. Hastamızda da kitlenin gelişimi bir kulak travmasından sonra başlamıştı. Gebelik sırasında PG görülme sıklığı artış göstermektedir. Bu artış, östrojenin vasküler etkilerine bağlı olabilir. Yine doku düzeyinde yapılan çalışmalarda nitrik oksit sentaz, vasküler endotel büyüme faktörü, fibroblast büyüme faktörü ve konnektif doku büyüme faktörünün PG'da angiogenez ve hızlı büyümeden sorumlu olabileceği belirtilmektedir. Klinik olarak lezyonun büyümesi asemptomatik ve ağrısızdır. Hastamızda da lezyon ağrısızdı. PG haftalar içerisinde nihai büyüklüğüne ulaşmasına rağmen boyutu nadiren 2.5 cm üzerine çıkar. Bizim vakamızda lezyon standart boyutların üzerinde olup 3x3 cm boyutlarındaydı.

Piyojenik Granülom başlangıçta granülasyon dokularını taklit eder. Epidermis boyunca radiyal olarak yayılmış çok sayıda kapiller, venül ve şişkin endotel hücreler içerir. Ödematöz stromada mast hücreleri içermeyen inflamatuar hücreler mevcuttur. Dolayısıyla genç lezyonlar hiperplastik granülasyon dokusu içerisinde çok sayıda kapiller bulundurduğu için minör travma sonrası kanamaya eğilimlidirler.

Lezyonun klinik ve histolojik olarak iki alt tipi mevcuttur. Birincisi sıklıkla sapsız olan lobuler olarak organize olmuş prolifere kan damarlarından oluşan lobuler kapiller hemanjiomdur (LKH). Lezyon yüzeysel olarak spesifik bir değişiklik göstermez. İkinci tip ise yüksek oranda vasküler proliferasyon gösteren, granülasyon dokusuna benzeyen non-LKH'dır. Bizim hastamızda da aurikuladaki kitlede belirgin bir bir sap yapısı yoktu. Patolojik inceleme de yüksek vasküler proliferasyon izlendi.

Onyedi yaşaltı 178 vakalık bir seride, olguların % 42'si 5 yaşında altında, % 12'si 1 yaşın altında olup % 74 vakada travma hikayesi veya dermatolojik predispozan faktör bulunmamıştır. Hastaların % 62'sinde lezyonlar baş-boyun bölgesinde bulunmuştur

[3]. Giblin'in 5 ay-90 yaş arası 408 vakayı içeren serisinde sadece 4 (%1) vakada kulak tutulumu izlenmiş [1]. Bizim vakamızda hasta yaşı 92 olup aurikula tutulumu mevcuttu.

Kırmızı papül veya nodüller, piyojenik granülomu taklit edebilirler. Piyojenik granülom ve pigmente nevüs ile benzer özellikler gösteren spitz nevüs ve konjenital blue nevüs olguları bildirilmiştir. Piyojenik granülomlarda tanı klinik ve histopatolojik olarak konur. Lezyonu önemli kılan; benign lezyonlarla ve malign lezyonlarla karışabilme özelliğidir. Ayırıcı tanıda benign lezyonlar olan hemanjioma, inflame seboreik keratoz, melanositik nevüs, spitz nevüs ve keratoakantomla ve malign lezyonlar olan skuamöz hücreli kanser, bazal hücreli kanser, metastatik karsinom, kaposi sarkomu ve amelanositik melanom gibi tümörler yer alır [1,4]. Piyojenik granülomun tedavi edilme nedenleri; lezyonun büyüyebilmesi, kanamaya eğilimli olması, kozmetik problemler ve klinik açıdan malign tümörleri taklit edebilmesidir. Özellikle amelanositik melanom ile karışabilir. Retrospektif bir çalışmada 17 yaş altı melanom tanısı alan 13 vakada 3 olgunun PG ön tanısı ile takip edildiği belirtilmiştir [5]. PG genellikle genç erişkinlerde görülmekle birlikte; geriatrik hastalarda da karşımıza çıkmaktadır. Geriatrik yaşlar da malign lezyonların artış göstermesi nedeni ile benign lezyonların ayrımı büyük önem taşımaktadır. Selçuk ve ark.[6], iki hastada maligniteyi taklit eden iki oral kavite yerleşimli PG vakası bildirmişlerdir. Bizim vakamızda da lezyonun hikayesi 2 yıla uzanmaktaydı ancak son 4 ayda büyüme gösterdiğinden malignite ön tanısı ile değerlendirilerek total eksizyon uygulandı.

PG tedavisi destrüktif, medikal, enjeksiyonel ve cerrahi olarak dört grupta toplanabilir. Destrüktif tedaviler elektrodiseksiyon, küretaj, kriyoterapi, gümüş nitrat koterizasyonu ve lazerdir. Bu tedaviler küçük, ağrısız ve kanamanın bulunmadığı lezyonlarda önerilmektedir. Ayrıca kolay uygulanabilirdir. Powell ve ark. [7], Nd:YAG lazeri lezyonun eksizyonu için kullanmış ve düşük kanama riski ve diğer cerrahi tedavilerle uygulanabilirliği yüzünden alternatif tedavi olarak düşünmüşler. White ve ark. [8], lazer eksizyonun iyi tolere edildiğini ve yan etkilerinin olmadığını belirtmiştir. Lazerin avantajları; sütürasyona gerek olmaması, minimal ağrı ve mikroorganizmaların doku içine minimal invazyonudur.

Alternatif tedavilere rağmen cerrahi tedavi çoğu durumda en sık başvurulan yöntemdir. Diğer tedavi seçenekleriyle karşılaştırıldığında nüks oranı (%5) düşüktür [1]. Rekürrenslerin nedeni; yetersiz eksizyon, etyolojik faktörleri uzaklaştırmadaki eksikliktir. Bazı rekürensler multipl derin satellit nodüllerin varlığını düşündürmektedir. Bizde hastamızın yaşını, kitlenin boyutunu ve büyüme hızını göz önüne alarak kitleyi total olarak eksize ederek patolojik inceleme şansına sahip olduk. .

Sonuç

Piyojenik granülomda, cerrahi eksizyona alternatif tedaviler küçük lezyonlar için önerilebilir. Fakat maligniteler ile karışma ihtimaline karşı lezyonun total çıkarılıp histopatolojik olarak incelenmesi ilk tercih olmalıdır.

Çıkar Çakışması ve Finansman Beyanı

Bu çalışmada çıkar çakışması ve finansman destek alındığı beyan edilmemiştir.

Kaynaklar

1. Giblin AV, Clover AJP, Athanassopoulos A, Budny BG. Pyogenic granuloma – the quest for optimum treatment: Audit of treatment of 408 cases. J Plast Reconstr Aesthet Surg 2007;60(9):1030-5.
2. Pilch BZ Head and Neck Surgical Pathology. Lippincott Williams and Wilkins, Philadelphia, 2001.p.389-90.
3. Partice SJ, Wiss K, Mulliken JB. Pyogenic granuloma (lobular capillary hemangioma): a clinicopathologic study of 178 cases. Pediatr Dermatol 1991;8(4):267-276.
4. Zaballos P, Rodero J, Serrano P, Cuellar F. Pyogenic granuloma clinically and dermoscopically mimicking pigmented melanoma. Dermatol online J 2009;15(10):10.
5. Jafarian F, Powell J, Kokta V, Champagne M. Malignant melanoma in childhood and adolescence: report of 13 cases. J Am Acad Dermatol 2005;53(5):816-22.
6. Selçuk ÖT, Günsoy B,Ersöz Ünlü C. Geriatrik iki hastada maligniteyi taklit eden oral pyojenik granülom. Fırat Tıp Dergisi 2012; 17(2): 115-117
7. Powell JL, Bailey CL, Coopland AT, Otis CN, Frank JL, Meyer I. Nd:YAG laser excision of a giant gingival pyogenic granuloma of pregnancy. Lasers Surg Med 1994;14(2):178-183.
8. White JM, Chaudhry SI, Kudler JJ, Sekandari N, Schoelch ML, Silverman S Jr. Nd:YAG and CO2 laser therapy of oral mucosa lesions. J Clin Laser Med Surg 1998;16(6):299-304.

How to cite this article:

Selçuk ÖT, Renda L. A Rare Case Presentation of Pyogenic Granuloma of the Auricula with Literature Review. J Clin Anal Med 2015;6(suppl 2): 185-7.