Sarcomatoid Carcinoma of the Urinary Bladder: Case Report

Mesanenin Sarkomatoid Karsinomu: Olgu Sunumu

Mesanenin Sarkomatoid Karsinomu / Sarcomatoid Carcinoma of the Urinary Bladder

Ayça Tan[1], Emel Ünal[1], Nihal Özkalay Özdemir[1], İlker Çelen[2]
[1]Denizli Devlet Hastanesi Patoloji Kliniği, [2]Acıpayam Devlet Hastanesi Üroloji Kliniği, Denizli, Türkiye

Bu çalışma 7-11 Kasım 2012 tarihleri arasında Manavgat'ta yapılan 22.Ulusal Patoloji Kongresi'nde poster bildiri olarak sunulmuştur.

Özet

Mesanenin sarkomatoid karsinomu nadirdir ve yüksek grade'li ve ileri evre tümörler olarak karşımıza çıkar. Makroskopik hematüri şikayeti ile başvuran 79 yaşında erkek hastaya transüretral rezeksiyon uygulandı. Patolojik incelemelerde pansitokeratin ile epitelyal alanlarda, vimentin ile mezenkimal alanlarda difüz pozitivite gösteren tümöral alanlar izlendi. Mesanenin bu nadir neoplazisini klinik ve patolojik özellikleriyle sunmayı amaçladık.

Anahtar Kelimeler

Mesane; Sarkomatoid; Karsinom

Abstract

Sarcomatoid carcinoma of the urinary bladder is rare and presented as a high grade and an advanced stage tumor. A 79-year old man presented with macroscopic hematuria was carried out transurethral resection. Pathological examination revealed a tumor composed of epitelial and mesenchimal areas which were showed strong positivity with pancytokeratin and vimentin, respectively. We want to present this rare neoplasm of the bladder with clinic and pathologic findings.

Keywords

Bladder; Sarcomatoid; Carcinoma

DOI: 10.4328/JCAM.1401 Received: 13.11.2012 Accepted: 15.12.2012 Printed: 01.04.2015 J Clin Anal Med 2015;6(suppl 2): 188-90
Corresponding Author: Ayça Tan, Denizli Devlet Hastanesi, Muratdede Mah. 20020 Denizli, Türkiye.
T.: +905055883747 F.: +90 2582619206 E-Mail: draycatan@gmail.com

Giriş

Mesanenin sarkomatoid karsinomu malign epitelyal ve sarkomatöz komponentler içeren nadir bir tümör olup tüm invazif mesane tümörlerinin %0,3'ünü oluşturmaktadır [1,2]. Metaplastik karsinom, iğsi ve dev hücreli karsinom, karsinosarkom ve malign mezodermal tümör gibi birçok isimle rapor edilmiştir. Ürotelyal neoplazilerin Dünya Sağlık Örgütü 2004 Sınıflaması, epitelyal ve mezenkimal diferansiasyonun morfolojik ve/veya immunhistokimyasal kanıtını gösteren üriner sistemin bifazik malign tümörleri için sarkomatoid karsinom teriminin kullanılmasını önermektedir [2]. Konvansiyonel mesane karsinomlarına göre daha invazifdir ve agresif davranışlıdır [3].

Olgu Sunumu

79 yaşında erkek hasta makroskopik hematüri şikayeti ile üroloji kliniğine başvurdu. Yapılan sistoskopisinde mesanede üzeri sert yapıda papiller görünümde tümör saptanması üzerine hastaya transüretral rezeksiyon uygulandı. Makroskopik incelemede yaklaşık 20 cc hacimde, arada sert yapılar içeren kürete nitelikte materyal izlendi. Materyalin histopatolojik incelemesinde geniş alanlarda yüksek dereceli, invaziv ürotelyal karsinom alanları yanısıra malign mezenkimal tümöral alanlar gözlendi (Şekil 1-3). Mezenkimal alanlar kondrosarkom, malign fibröz histiositom alanlarından oluşmakta idi (Şekil 4). İmmunhistokimyasal incelemede epitelyal hücrelerin Pansitokeratin, EMA ile pozitif, vimentin ile negatif boyandığı izlendi (Şekil 5-6). Mezenkimal hücrelerin ise vimentin ile pozitif, Pansitokeratin ile negatif boyandığı gözlendi. Bu bulgularla olguya 'Sarkomatoid Karsinom' tanısı verildi.

Hastaya 1 ay sonra tekrar uygulanan transüretral rezeksiyon materyali makroskopik olarak 1 cc hacimde ve sert yapıda idi. Materyalin histopatolojik incelemesinde sadece kondroid doku izlendi. Hasta 7 aydır kontrolde ve yaşamaktadır.

Tartışma

Sarkomatoid tümörler sıklıkla kadın genital sisteminde görülmekle beraber erkek genital sistemi, solunum sistemi, üriner sistem, gastrointestinal sistem, hepatobiliyer sistem, tükürük bezleri, pankreas, tiroid, timus, deri, meme, dalak ve periton gibi organlarda da görüldüğü bildirilmektedir [4]. Mesanede oldukça ender görülmektedirler. Sarkomatoid tümörlerdeki tanısal özellikler, görülme yaşları ve klinik yakınmalar mesanenin ürotelyal karsinomlarına benzer ve en sık yakınma makroskobik hematüridir [5]. Olgumuz makroskopik hematüri yakınması ile başvurmuştu.

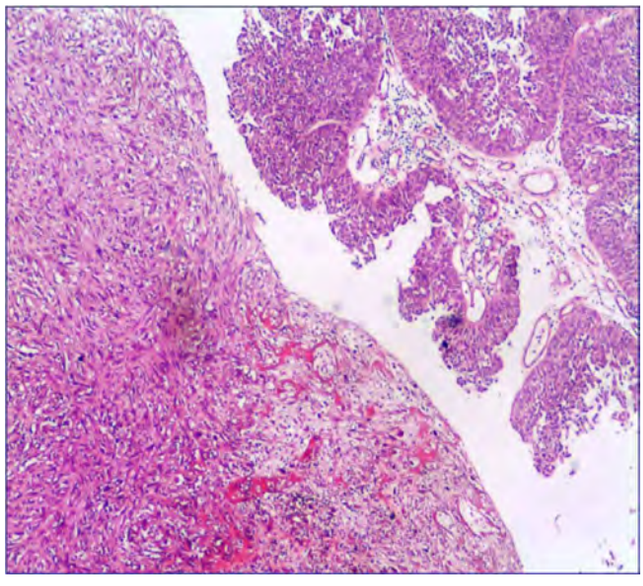

Şekil 1. Epitelyal (sağ taraf) ve mezenkimal (sol taraf) tümör alanları, H&E X100

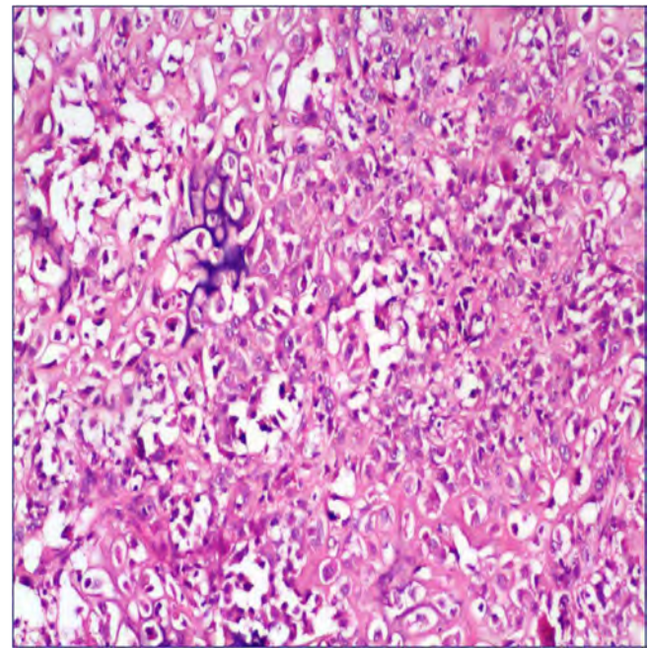

Şekil 2. Epitelyal tümör hücreleri, H&E X400

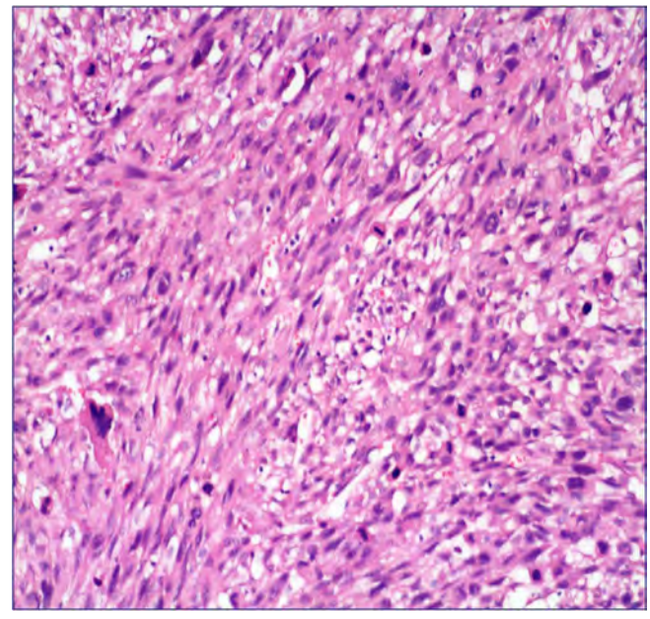

Şekil 3. Mezenkimal tümör hücreleri, H&E X400

Sarkomatoid tümörlerin etiyolojisi tam olarak bilinmemekle birlikte daha önce geçirilmiş radyoterapi ya da kemoterapi öyküsünün mesanedeki hücrelerde çoğalma bozukluklarına yol açabileceği ve bu durumun da sarkomatoid karsinom oluşumuna neden olabileceği bildirilmektedir [5].

Sarkomatoid karinomlar, malign mezenkimal ve epitelyal komponentlerin bir arada görüldüğü bifazik tümörlerdir. Sarkomatöz ve karsinomatöz yapıları içerirler [5]. Epitelyal elemanlar yüksek dereceli ürotelyal karsinom, skuamöz hücreli karsinom ya da adenokarsinom olabilir. Mezenkimal elemanlar ise genellikle kondrosarkom, fibrosarkom, leiomyosarkom, osteosarkom ya da rabdomyosarkomdur [5]. Bizim olgumuzda epitelyal alanlar yük-

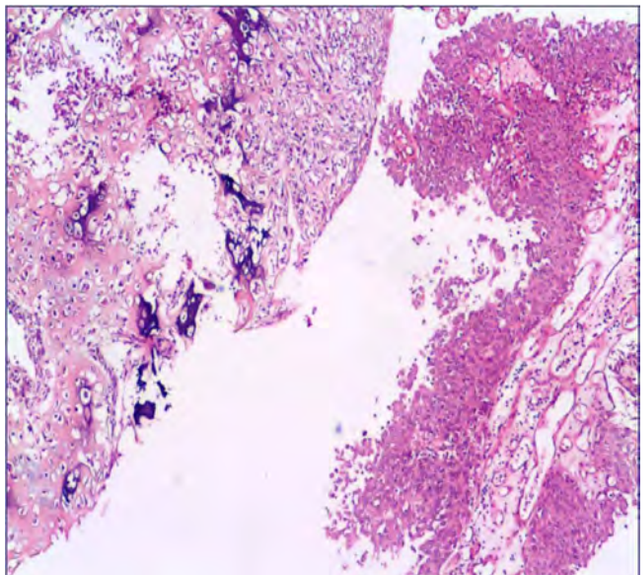

Şekil 4. Mezenkimal komponentin kondrosarkom alanları, H&E X100

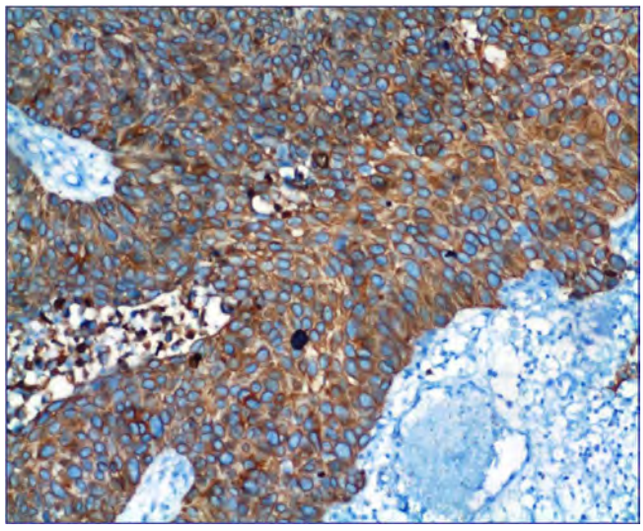

Şekil 5. Tümörde epitelyal alanlarda Pansitokeratin pozitifliği, PanCK X400

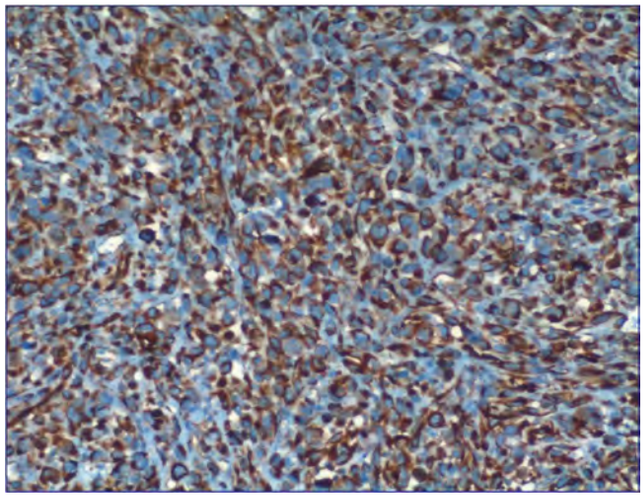

Şekil 6. Tümörde mezenkimal alanlarda vimentin pozitifliği, vimentin X400

sek dereceli ürotelyal karsinom alanlarından, mezenkimal alanlar ise kondrosarkom ve malign fibröz histiositom alanlarından oluşmaktaydı.

Tanıda genellikle hematoksilen eozin boyalı kesitlerin incelenmesi yeterli olmaktadır. Nadiren ayırıcı tanıda zorluk olabilmektedir ve bu durumda immünohistokimyasal çalışmalara gerek duyulabilmektedir. Bu tümörlerde karsinomatöz komponent sadece epiteliyal bileşeni destekleyen Pansitokeratin, EMA gibi boyalar ile pozitif boyanırken, sarkomatoid komponent de fokal olarak epiteliyal işaretleyicilerle pozitif boyanabilir [6,7].

Sarkomatoid karsinomlar; sarkomlar, osseöz ya da kondroid metaplazili karsinomlar ve psödosarkomatöz stromalı karsinomlardan ayırt edilmelidir [8]. Sarkomlar epitelyal yapı içermemeleriyle sarkomatoid karsinomlardan ayrılabilirler. Metaplastik değişiklikler ise malignite bulguları taşımazlar. Psödosarkomatöz stromalı karsinomlarda iğsi hücreler malign özelliklere sahip değildir ve epitelyal hücrelerle arasında keskin sınır vardır. Genellikle zeminde inflamasyon, psödosarkomatöz stromal reaksiyonlar görülmektedir. Ancak minimal atipi ve mitotik aktivite gösterebilmektedirler. Ayrıca psödosarkomatöz tümörlerde ürolojik veya jinekolojik geçirilmiş cerrahi öyküsü bulunmaktadır. Ürotelyal karsinoma in situ ile epitelyal ve mezenkimal hücreler arasında geçişlerin keskin sınırlı olmayıp geçiş zonlarının varlığı, belirgin mitotik aktivite ve atipik mitozlar sarkomatid karsinom lehine bulgulardır [8].

Tedavide transüretral rezeksiyon, radikal sistektomi, radikal sistektomiyle birlikte radyoterapi, parsiyel sistektomi ve ameliyat sonrası radyoterapiyi takiben sistektomi şeklinde yöntemler uygulanmaktadır [9]. Mesanenin sarkomatoid karsinomları oldukça agresif tümörlerdir. Kötü prognoza sahip olup genellikle tanı sırasında ileri evre tümörlerdir [3].

Sonuç olarak, mesanenin sarkomatoid karsinomu nadir ve agresiv bir tümör olup bifazik tümörlerin ayırıcı tanısında mutlaka akılda tutulması gerekmektedir.

Çıkar Çakışması ve Finansman Beyanı

Bu çalışmada çıkar çakışması ve finansman destek alındığı beyan edilmemiştir.

Kaynaklar

1. Erdemir F, Uluocak N, Tunç M, Özcan F, Gökçe Ö, Kılıçaslan I. Mesanenin sarkomatoid karsinomu. Türk Üroloji Dergisi. 2006;32(4): 462-66.
2. Eble JN, Sauter G, Epstein JI, Sesterhenn IA, editors. World Health Organization calssiciation of tumours. Pathology and geneticcs uf tumours of the urinary system and male genital organs. 1 st ed. Lyon: IARC Press, 2004. p: 102.
3. Wang J, Wang FW, Lagrange CA, Hemstreet Iii GP, Kessinger A. Clinical features of sarcomatoid carcinoma (carcinosarcoma) of the urinary bladder: analysis of 221 cases. Sarcoma 2010; 2010:454792. Epub 2010 Jul 18.
4. Greene FL, Page DL, Flemming ID editors. AJCC staging manual. 6th ed. New York. Springer-Verlag, 2002.
5. Lopez-Beltran A, Pacelli A, Rothenberg HJ, Wollan PC, Zincke H, Blute ML, et al. Carcinosarcoma and sarcomatoid carcinoma of the bladder: clinicopathological study of 41 cases. J Urol. 1998;159(5):1497-1503.
6. Torenbeek R, Blomjous CE, de Bruin PC, Newling DW, Meijer CJ. Sarcomatoid carcinoma of the urinary bladder. Clinicopathologic analysis of 18 cases with immunohistochemical and electron microscopic findings. Am J Surg Pathol. 1994;18(3):241-49.
7. Wick MR, Brown BA, Young RH, Mills SE. Spindle-cell proliferations of the urinary tract. An immunhistochemical study. Am J Surg Pathol. 1988;12(5):379-89.
8. Ro JY, el-Naggar AK, Amin MB, Sahin AA, Ordonez NG, Ayala AG. Pseudosarcomatous fibromyxoid tumor of the urinary bladder and prostate: immunohistochemical, ultrastructural, and DNA flow cytometric analyses of nine cases. Hum Pathol. 1993;24(11):1203-10.
9. Zachariadis C, Efthimiou I, Giannakopoulos S, Bantis A, Giatromanolaki A, Sivridis E, et al. A case report of urinary bladder carcinosarcoma and review of the literature. Case Rep Urol. 2011;2011:415675. Epub 2011 Jun 30.

How to cite this article:
Tan A, Ünal E, Özdemir NÖ, Çelen İ. Sarcomatoid Carcinoma of the Urinary Bladder: Case Report. J Clin Anal Med 2015;6(suppl 2): 188-90.