Dressler Syndrome is Characterized by Massive Hemoptysis

Masif Hemoptizi ile Seyreden Dressler Sendromu

Dressler Sendromu / Dressler Syndrome

Erkan Ceylan[1], Asiye Kanbay[1], Faruk Günak[2], Yusuf Sezen[3], Tahir Şevval Eren[4]
[1]Medeniyet Üniversitesi Tıp Fakültesi Göğüs Hastalıkları Anabilim Dalı, İstanbul,
[2]Harran Üniversitesi Tıp Fakültesi Göğüs Hastalıkları Anabilim Dalı, Şanlıurfa,
[3]Harran Üniversitesi Tıp Fakültesi Kardiyoloji Anabilim Dalı, Şanlıurfa,
[4]Medeniyet Üniversitesi Tıp Fakültesi Göğüs Cerrahisi Anabilim Dalı, İstanbul, Türkiye

Özet

63 yasında erkek hasta koroner bypass operasyonu sonrası 2. haftada gelişen nefes darlığı, plöretik göğüs ağrısı, ateş, lökositoz, sedimentasyon hızında ve C-reaktif protein seviyesinde artış, plevral efüzyon bulguları ile başvurdu. Hastaneye yatışından saatler sonrasında gelişen masif hemoptizi sonrasında hasta kaybedildi. Klinik ve laboratuvar değerleri sonucu pulmoner emboli, pnömoni, konjestif kalp yetmezliği, koroner arter bypass cerrahisine sekonder komplikasyon tanıları ekarte edilerek Dressler sendromu tanısı kondu. İmmün aktivasyonun lokal inflamatuar reaksiyonu tetiklemesi ile plevra, perikart ve vasküler yapılarda hasarlanmaya neden olarak masif hemoptizinin geliştiği düşünüldü.

Anahtar Kelimeler

Dressler Sendromu; Postkardiyak Hasar Sendromu; Masif Hemoptizi

Abstract

A 63-year-old man was admitted with signs of dyspnea, pleuritic chest pain, fever, leukocytosis, high sedimentation rate, increase on C-reactive protein level, pleural effusion 2 weeks after coronary artery bypass surgery. According to the clinic and laboratory findings, Dressler syndrome diagnosed by the exclusion of pulmonary embolism, pneumonia, congestive heart failure and coronary artery bypass surgery complications. Massive hemoptysis was thought to be a result of local inflammatory reaction triggered by the immune activation and pleura, pericardium and vascular structures.

Keywords

Dressler Syndrome; Postcardiac Injury Syndrome; Massif Hemoptysis

DOI: 10.4328/JCAM.1439 Received: 03.12.2012 Accepted: 31.12.2012 Printed: 01.04.2015 J Clin Anal Med 2015;6(suppl 2): 197-9
Corresponding Author: Erkan Ceylan, Zümrütevler mah. Nishadalar Sitesi 56.Blok D.7 Maltepe, İstanbul, Türkiye.
GSM: +905066599636 F.: +90 2165664026 E-Mail: drerkanceylan@yahoo.com

Giriş

Dressler Sendromu perikard veya miyokard hasarlanmasını takiben, haftalar içerisinde ateş, plöröperikardit ve parankim infiltrasyonu ile karakterize bir klinik tablodur [1-3]. Bu sendrom miyokard enfarktüsü, kardiyak cerrahi, künt göğüs travması, perkütan sol ventrikül biyopsisi, pacemaker yerleştirilmesi ve anjiyoplastiyi takiben tanımlanmıştır [4]. Ancak perikardiyumun tutulduğu geniş transmural enfarktüslü olgularda insidans daha yüksektir [5,6]. Sendromun nedeni tam olarak bilinmemekle beraber immünolojik bir temele dayandığı kabul edilmektedir [5,7,8]. Dressler sendromunun kesin tanısını koyduracak bir tanı yöntemi bulunmamakla birlikte serum ve plevral sıvı laboratuvar değerleri ayırıcı tanıda değerlidir. Miyokart enfarktüsü veya kardiyak işlem/operasyonu takiben oluşmuş bir plevral efüzyon, özellikle perikardit bulguları ile birlikte gelişen bir klinik varlığında dressler sendromu düşünülmelidir. Uygun klinik ve laboratuvar sonuçları sonrasında olası pnömoni, kalp yetmezliği, pulmoner emboli tanılarının ekarte edilmesi ile kesin tanı konulabilir. Hafif olgularda tedavide nonsteroid antiinflamatuar ilaçlar kullanılırken, ağır olgularda glukokortikoidler kullanılmaktadır. Bu çalışmada koroner bypass cerrahisinden 15 gün sonra masif hemoptizi ile kaybedilen olan dressler sendromlu olguyu literatür bilgileri ışığında sunduk.

Olgu Sunumu

Onbeş gün önce koroner by pass operasyonu olan altmış üç yaşında erkek hasta, 3 gündür gelişen ateş, halsizlik, kırgınlık, plöritik göğüs ağrısı, kuru öksürük ve nefes darlığı şikâyeti ile kardiyoloji kliniğine yatırıldı. Fizik muayenesinde genel durumu orta, şuuru açık, kooperasyon ve oryantasyonu tam olarak değerlendirildi. Ateş 38.5o, kalp tepe atımı 110/dk, TA: 110/70, solunum sayısı 27/dk idi. Akciğer muayenesinde sol akciğer bazalde matite, aynı bölgede vokal fremitusta azalma ve solunum seslerinde azalma saptandı. Kalp muayenesinde kalp sesleri derinden geliyordu, ritmik ve ek ses üfürüm yoktu. Diğer sistem muayene bulguları doğal olarak değerlendirildi. İlaç kullanım anamnezinde metoprolol, kandesartan dışında ilaç kullanımı yoktu.

Laboratuvar değerlerinde beyaz küre 21.000µL, hb 10.6g/dL, platelet 255.000µL, C-reaktif protein (CRP) 35mg/L, eritrosit sedimentasyon hızı (ESR) 65mm/h idi. Parsiyel Tromboplastin Zamanı (PTT), Protrombin Zamanı (PT) International Normalized Ratio (INR) değerleri normal sınırlardaydı. Kan biyokimya değerleri normal sınırlardaydı. Kalp enzimleri (CK, CK-MB, troponinler, myoglobulin, LDH) ve D-dimer normal sınırlardaydı. Arter kan gazı değerlendirmesinde oda havasında pH 7.38, SaO2 %97, PaCO2 %41, HCO3 23.2mmol/L, SaO2 95 olarak saptandı. Yapılan her iki alt ekstremite derin venlerinin doppler USG değerlendirmesi normaldi. Akciğer radyografisinde solda kostafrenik sinüsü ve kalp kenarını silen plevral sıvı ile uyumlu opasite, sağ alt zonda heterojen dansite artışı tespit edildi (Resim 1). Hastanın genel durumunun hızlı kötüleşmesi ve hayati risk nedeniyle Toraks tomografisi çekilemedi. Kan kültürü, trakeal aspirasyon kültürü ve elektrokardiyografik değerlendirme normaldi.

Yapılan torasentez ile alınan seröfibrinöz mayinin hücresel ve biyokimyasal değerlendirmesinde total beyaz kan hücre sayısı 2000 hücre/ml, %55 mononükleer hücreler, %15 lenfosit, %5 PNL, %3 mezotel hücreler ve pH 7.37 olarak tespit edildi. Biyokimyasal değerlendirmede glukoz:105mg/dL, LDH:1150 U/L, total protein:3.9 g/dL, albumin:2.1 g/dL, rivalta (+) idi. Es zamanlı alınan serumda LDH:283 U/L, total protein:5.0 g/dL, albumin:2.4 g/dL olarak tespit edildi. Plevra sıvısı direkt yaymada mikroorganizma tespit edilmedi ve kültürde üreme olmadı. Sıvı eksuda karakterli olarak kaydedildi ve hastanın klinik ve laboratuvar değerlerine göre ön tanı olarak dressler sendromu ve parapnömonik plörezi düşünülerek hastaya ampisilin/sulbaktam + klaritromisin ve asetil salisilik asit tedavisi başlandı. Genel durumu kötüleşen hasta yoğun bakım ünitesine yatırıldı. Hastada yatışını takiben 4.saatte 400cc kadar hemoptizi gelişti. Hasta başında ikinci kez yapılan ekokardiyografik incelemede minimal perikardiyal efüzyon saptandı. Hastada yatışının 6. saatinde 200cc kadar daha hemoptizi gelişti ve sonrasında hastada kardiyak rest gelişti. Resusitasyona yanıt alınan hasta entübe edildi. Entübasyonun 4. saatinde tekrar kardiyak arest gelişen hasta tüm müdahalelere rağmen kaybedildi.

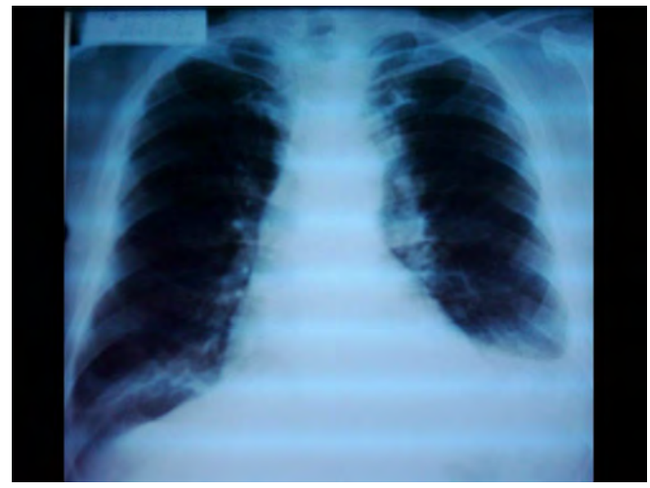

Resim 1. Sol plevral sıvı ve sağ alt zonda heterojen dansite artışı.

Tartışma ve Sonuç

Dressler sendromu myokard enfarktüsü veya kardiyak operasyonu takiben oluşmuş plevral efüzyon ve özellikle perikardit bulguları ile birlikte olduğunda düşünülmelidir. Sendromun tanısı uygun anamnez ve klinik ile konulmakla beraber, ayırıcı tanıda pulmoner emboli, kalp yetmezliği ve pnömoni dışlanmalıdır.

Dressler sendromu tanısında bazı kriterlerin kullanılabileceği bildirilmektedir. Bunlar major ve minör kriterler olarak sınıflandırılmıştır. Major kriterler; perikardiyal veya plevral frotman, göğüs ağrısı ve 38o'nin üzerinde ateş olmasıdır. Minör kriterler ise; ESR, CRP seviyesinde ve lökosit sayısında artış olmasıdır. İki major ve bir minör kriter varlığının Dressler sendromu tanısı için yeterli olduğu ifade edilmektedir [9].

D-dimer değerinin normal olması, kan gazlarında alkaloz olmaması, PaO2'nin normal seviyelerde olması, alveolo-arteryel oksijen gradiyentinde artış olmaması, her iki alt ekstremite derin venlerinin doppler USG değerlendirmesinin normal olması ve emboli skorlamasında Wichi skorlaması ile düşük olasılıklı gelmesi üzerine pulmoner emboli ön planda düşünülmedi.

Akciğer fizik muayene ve laboratuvar bulgularının hafifliği, pnömonik konsolidasyonun küçüklüğü, parapnömonik efüzyon için uyumsuz sayılabilecek plevral sıvı laboratuvar değerleri ve normal olan kan ve plevral sıvı kültürleri ile uyuşmayan ağır klinik tablonun varlığı sonrasında ön planda parapnömonik efüzyon düşünülmedi.

Plevral efüzyon nedeni olarak ayırıcı tanıda konjestif kalp yetmezliği düşünüldü. Ekokardiyografisi normal olan, diüretik tedavisi almayan ve klinik olarak da kalp yetmezliği düşünülmeyen hastada eksudatif plevral sıvı tespiti ile kalp yetmezliği ekarte edildi.

Hastamızda geç dönemde gelişen cerrahi bir komplikasyon olasılığı üzere yapılan bronkoskoskopik değerlendirmede; endobronşiyal lezyon, fistül yada kanamaya neden olabilecek bir cerrahi komplikasyon saptanmadı. Göğüs kalp damar cerrahisi konsültasyonunda masif hemoptiziyi düşündürebilecek geç dönem cerrahi komplikasyonlar ekarte edildi.

Hastanın anamnezinde 15 gün öncesine dayanan koroner bypass operasyonu olması, radyolojik olarak daha önce olmayan plevral ve perikadiyal efüzyonun saptanması ile dressler sendromu olasılığı düşünüldü. ESR ve CRP yüksekliği, pnömonik konsolidasyon, eksudatif plevral efüzyon varlığı ile beraber uygun klinik tablo ve laboratuvar değerleri sonrasında miyokart enfarktüsü, pulmoner emboli, kalp yetmezliği, parapnömonik efüzyon ve geç dönemde gelişebilecek cerrahi komplikasyonlar ekarte edilerek dressler sendromu tanısı konuldu.

Olgumuz, dressler sendromunda nadir görülen bir komplikasyon olan ve fatal seyreden masif hemoptizi ile karşımıza çıkması nedeniyle sunuldu. Literatürde dressler sendromlu olgularda hemoptizi görülmesi sıklıkla cerrahi komplikasyon sonrası vasküler hasarlanma ve vasküler yapılarla bronş arası fistül gelişmesi sonrası bildirilmiştir[10,11]. Geç dönemde cerrahi bir komplikasyon saptanmayan hastamızda dressler sendromuna neden olan immün aktivasyonun lokal inflamatuvar reaksiyonu tetiklemesi ile plevra, perikart ve vasküler yapılarda hasarlanmaya neden olarak masif hemoptiziye neden olduğu düşünüldü.

Çıkar Çakışması ve Finansman Beyanı

Bu çalışmada çıkar çakışması ve finansman destek alındığı beyan edilmemiştir.

Kaynaklar

1. Dressler W. A post-myocardial infarction syndrome: preliminary report of a complication resembling idiopathic, recurrent, benign pericarditis. JAMA 1956; 160:1379-83
2. Davidson CO, Oliver MF, Robertson RF. Post-myocardial infarction syndrome. BMJ 1961; 2:535-9
3. Northcote RJ, Hutchison SJ, McGuinness JB. Evidence for the continued existence of the postmyocardial infarction (Dressler's) syndrome. Am J Cardiol 1984; 53:1201-2
4. Wessman DE, Stafford CM. The postcardiac injury syndrome: case report and review of the literature. South Med J 2006; 99: 206-7.
5. Engle MA, Zabriskie JB, Sentarfit LB, Ebert PA. Post-pericardiotomy syndrome: A new look at an old condition. Mod Concepts Cardiovasc Dis 1975; 44:59-64.
6. Miller RH, Horneffer PJ, Gardner TJ, Rykiel MF, Pearson TA. The epidemiology of the postpericardiotomy syndrome. Am Heart J 1988; 116:1323-29.
7. De Scheerder I, De Buyzere M, Robbrecht J, De Lange M, Delanghe J, Bogaert AM, et al. Postoperative immunologic responseagainst contractile proteins after coronary bypass surgery. Br Heart J. 1986; 56: 440-4.
8. Kim S, Sahn SA. Postcardiac injury syndrome. An immunologic pleural fluid analysis. Chest 1996; 109: 570-2.
9. Sklaroff HJ. The post-pulmonary infarction syndrome. Am Heart J. 1979; 98: 722-6.
10. Gugor B, Ucer E, Erdinler IC. Uncommon presentation of postcardiac injury syndrome: acute pericarditis after percutaneous coronary intervention. Int J Cardiol. 2008 1;128(1):19-21.
11. Fernandez Gonzadez AL, Montero JA, Luna D, Sanjuan VM, Monzonis AM. Aortobronchial fistula secondary to chronic post-traumatic thoracic aneurysm. Tex Heart Inst J. 1996;23:174-7

How to cite this article:
Ceylan E, Kanbay A, Günak F, Sezen Y, Eren TŞ. Dressler Syndrome is Characterized by Massive Hemoptysis. J Clin Anal Med 2015;6(suppl 2): 197-9.