A Neonatal Pneumonia Presented with Spontaneous Pneumothorax Due to Listeria Monositogenes

Listeria Monositogenese Bağlı Spontan Pnömotoraksla Giden Neonatal Pnömoni Olgusu

Listeriaya Bağlı Pnömoni ve Pnömotorax / Listeria with Pneumonia and Pneumothorax

Mehmet Karacı[1], Mustafa Özçetin[1], Cumhur Aydemir[2]
[1]Çocuk Sağlığı ve Hastalıkları ABD. [2]Neonatoloji Bilim Dalı., Bülent Ecevit Üniversitesi Tıp Fakültesi, Zonguldak, Türkiye

Bu çalışma 28 Kasım-2 Aralık tarihinde KKTC yapılan 56. Milli Pediatri Kongresinde 347 nolu poster olarak sunulmuştur.

Özet

Listeria Monositogenes toprakta, sularda, bitkilerde ve birçok memelinin intestinal sisteminde bulunan fakültatif anaerob gram(+) ajanlardır. Listeria Monositogenes yenidoğan döneminde pnömoni ve erken sepsisin en sık etkeninden biridir. Vakaların çoğunda maternal obstetrik komplikasyonlar vardır. Hastalar genelde prematüre ve düşük doğum tartılıdır. Sorumlu mikroorganizma sıklıkla anne kaynaklıdır. Hastalık fulminan seyirlidir ve multisistemik tutulum görülür. Konjenital pnömonide respiratuar distres sendromu benzeri klinik bulgular belirgindir. Semptomatik spontan pnömotoraks özellikle yenidoğan döneminde ciddi mortalite ve morbiditeye neden olmaktadır. Term yenidoğanlarda ortaya çıkabilen semptomatik spontan pnömotoraks için risk faktörleri ve oluşum mekanizmaları günümüzde halen aydınlatılamamıştır. Risk faktörleri olarak; prematürelik, erkek cinsiyet, yüksek doğum ağırlığı ve doğumda vakum kullanımı bildirilmiştir. Bizde Listeria Monositogenese bağlı olduğunu düşündüğümüz, semptomatik spontan pnömotoraksla giden neonatal pnömoni olgumuzu sunmayı amaçladık.

Anahtar Kelimeler

Listeria Monositogenes; Spontan Pnömotoraks; Neonatal Pnömoni

Abstract

Listeria Monositogenes is a facultative anaerob gram(+) agents that presents in soil, water, plants and in many mammals intestinal system. Listeria Monositogenes is one of the most common factors of early neonatal sepsis and neonatal pneumonia during the perinatal period. Maternal obstetric complications are frequently seen in patients. Patients are often premature and have low birth weight. Responsible microorganisms frequently originate from maternal. The disease involes multisystems and the prognosis is usually fulminant. In the congenital pneumonia, respiratory distress syndrome is prominent. Symptomatic spontaneous pneumothorax brings about serious morbidity and mortality in newborns. The cause and risk factors of symptomatic pneumothorax in term newborns are not completely understood. The risk factors were reported as prematurity, male sex, high birth weight and birth the use of vacuum. We aimed to present a case with neonatal pneumonia associated with symptomatic spontaneous pneumothorax due to Listeria Monositogenes.

Keywords

Listeria Monositogenes; Spontaneous Pneumothorax; Neonatal Pneumonia

DOI: 10.4328/JCAM.1463 Received: 10.12.2012 Accepted: 21.12.2012 Printed: 01.04.2015 J Clin Anal Med 2015;6(suppl 2): 194-6
Corresponding Author: Mehmet Karacı, Bülent Ecevit Üniversitesi Tıp Fakültesi Çocuk Sağlığı ve Hastalıkları ABD. 67600 Zonguldak, Türkiye.
T.: +905327868187 E-Mail: mkaraci@gmail.com

Giriş

Konjenital pnömoni yenidoğan döneminin en önemli enfeksiyon hastalıklarından biridir ve hastalığın patogenezi tam olarak bilinmemektedir [1]. Ölü doğan bebek otopsilerinde %15-38 oranında pnömoni gözlenmesi ancak bunlarda mikroorganizma saptanamaması olayın intrauterin gelişebileceğini düşündürmektedir [2]. Erken membran rüptürü (EMR), prematürelik, sık tuşe en çok sorumlu tutulan durumlardır. Hastalığın semptomları genellikle hayatın ilk yirmidört saatinde başlar [1].

Listeria Monositogenes gram pozitif bir kokobasildir ve perinatal dönemde erken sepsis ve neonatal pnömonin en sık etkenlerinden biridir [1-3]. L.Monositogenes özellikle erken yenidoğan dönemindeki önemli mortalite ve morbidite sebeplerinin başında gelir [4]. Term yenidoğanlarda ortaya çıkabilen semptomatik spontan pnömotoraks için risk faktörleri ve oluşum mekanizmaları günümüzde halen aydınlatılamamıştır. Bazı çalışmalarda konjenital kardiyak ve renal anomalilerin bu hastalarda daha sık görüldüğü bildirilmiştir [5].

Literatürde konjenital pnömoni, L.Monositogenes ve semptomatik spontan pnömotoraksın beraber olduğu bir vaka sunumu yada çalışma bulunamadığından paylaşılması uygun bulunmuştur.

Olgu Sunumu

Yirmi sekiz yaşındaki annenin ikinci gebeliğinden mükerrer sezeryan ile hastanemizde doğan bebeğin APGAR skoru beşinci dakikada 8 idi. Doğum ağırlığı:3500gr (50-75P), boy:51cm (50-75P), baş çevresi:35cm (25-50P) idi. Gebelik boyunca annede ciddi bir hastalık gözlenmemiş ve gebelik boyunca düzenli takipleri yapılmış. Annenin gebeliğinin son 1 ayı içinde ateşli bir idrar yolu enfeksiyonu (İYE) hikayesi vardı ve EMR öyküsü yoktu. Soygeçmişinde anne baba arasında akrabalık yoktu. Doğum sonrası hafif inlemeleri, bol sekresyonu, akciğerde kaba ralleri olduğundan ve emme refleksi güçlü olmadığından yenidoğan yoğun bakım ünitesine (YYBÜ) yatırıldı. SPO2: %98, kalp tepe atımı (KTA): 148 atım/dk, solunum sayısı: 60-74 /dk, kan basıncı: 60/40 mmHg idi. Hastaya damar yolu açıldı uygun aspirasyonu yapıldı ve kan kültürü alındı. Hood ile oksijen verildi. Laboratuvarında glukoz: 63mg/dl, kalsiyum: 9.4mg/dl, CRP: 1,2mg/l (0-0,8), hemogramında ise Hb: 20.8gr/dl, Hct: %61.6, WBC: 27500mm3, PLT: 164000mm3 total nötrofil: 20800mm3 (%75.6), I/T oranı: 0.24 idi. İlk kan gazında; PH: 7.35mmHg, PO2:60.2 mmHg, PCO2: 40.2mmHg, HCO3: 21.4, BE:-2 idi. Akciğer grafisinde ince nodüler tarzda yaygın infiltratif görünümü vardı (Resim 1). Mevcut bulgularla neonatal pnömoni düşünülerek monitorize edilip ampirik olarak ampisilin ve gentamisin tedavisi başlandı. Takipte hood ile oksijen satürasyonu normal sınırlarda seyreden hastanın, hafif inlemesi ve takipnesi devam etti. Vakanın diğer sistem muayenesi normal idi ve toksik görünümü yoktu. Bebekte 39.saatinde aniden siyanoz gelişti, SPO2:%86'lara düştü. Fizik muayenesinde üfürümü, hepatosplenomegalisi yoktu. Dinlemekle sağ akciğerde solunum sesleri net alınamadı. Bu sırada hastanın belirgin siyanozu, çekilmeleri olduğundan entübe edildi. Akciğer grafisinde sağ akciğerin tamamını dolduran, mediasteni ve kalbi sola doğru iten pnömotoraksla uyumlu görünümü vardı (Resim 2). Kan gazında PH: 7.06, PCO2: 62.1mmHg, PO2: 21.9mmHg, HCO3: 17.6, BE: -13.4 idi. Hastaya acilen iğne dekompresyonu uygulandı. Pediatrik cerrahi göğüs tüpü hazırlığına başlarken kardiak arrest gelişti ve kaybedildi. Hastamızın ilk alınan kan kültüründe daha sonra Listeria monositogenes üretiği bildirildi ve kültür antibiyogramda ampisilin ile gentamisine duyarlı idi.

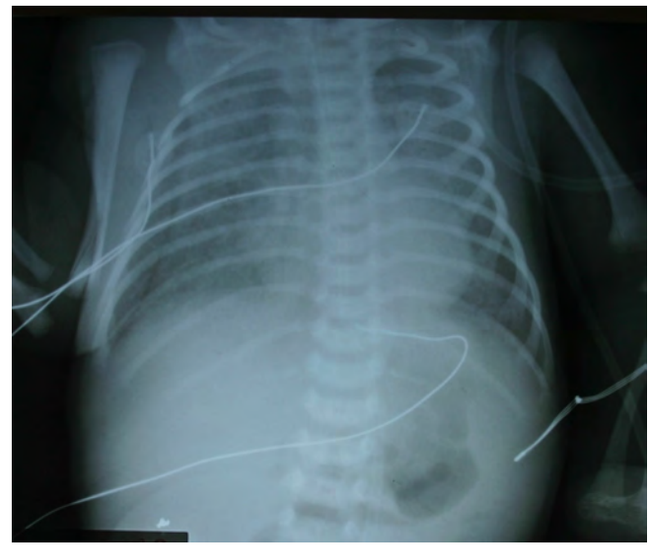

Resim 1. Olgunun ilk akciğer grafisi: İnce nodüler tarzda infiltratif görünüm



Resim 2. Sağ akciğerin tamamını dolduran, mediasteni ve kalbi sola doğru iten pnömotoraksla uyumlu görünüm

Tartışma

Yenidoğan döneminde pnömoni ve erken sepsisin en sık etkenleri B grubu streptokok, E.Coli ve diğer gram-negatif enterik bakteriler ile L.Monositogenesdir. Vakalarda sıklıkla maternal obstetrik komplikasyonlar vardır. Hastalar genelde prematüre ve düşük doğum tartılıdır. Sorumlu mikroorganizma çoğunlukla anne kaynaklıdır. Hastalık fulminan seyirlidir ve multisistemik tutulum görülür [1]. Konjenital pnömonin kliniği, respiratuar distres sendromunun (RDS) kliniği ile benzerdir [1,2]. Vakamız matür idi ve klinik gidişi literatürle uyumlu idi.

Listeria Monositogenes gebe kadınlarda asemptomatik vajinal ve fekal taşıyıcılık, transplasental enfeksiyon yada doğum sırasında temas ile yenidoğanın sporadik hastalığına neden olabilir. Yenidoğan Listeriozusunun insidansı 10000 canlı doğumda 1,3 olarak bildirilmiştir. Hastalıktan dolayı mortalite oranı %35-55 arasındadır. Mikroorganizmanın 13'ten daha fazla serotipi vardır. En sık tip 1B ve 4B serotipleri gözlenir [2-4,6]. Sunulan vaka-

mızda tiplendirme yapamadık. Listeria Monositogenesin erken yenidoğan döneminde yaptığı hastalıklar bilinmesine karşın etken olarak üretilmesi zor ve nadirdir. Literatürdeki en geniş kültür pozitif vaka grubu Smith ve arkadaşlarınındır [2]. Onbir yılda sadece 37 kültür pozitif vaka saptamışlar. Bunların 12 tanesini abortus olan bebeklerde elde etmişler. Annelerde daha ılımlı hastalık gözlenirken, bebeklerinde en sık septisemi daha sonra pnömoni ve menenjit saptanmış. Başka bir çalışmada ise kültür pozitif bebeklerin hepsinde pnömoni, yarısında septisemi bazılarında deri bulguları ve laringofarinxte mukozal anormallikler görülmüştür. Ayrıca intrakranial kanama da görülmüş [7]. Bizim olgumuz baştan pnömoni kliniği ile prezente oldu, deri yada mukoza bulgusu yoktu. İntrakranial kanamaya ait bir kliniği yoktu.

Yenidoğanın sistemik bakteriyal enfeksiyon hastalıklarının tanısında altın standart yöntem vücut sıvılarından bakteri izolasyonudur [1]. Kültür sonuçlarının beklenmesi zaman kaybına neden olabilir. Bu nedenle çeşitli klinik ve laboratuvar bulguları birlikte değerlendirilerek erken tanı için sepsis skorlama sistemleri geliştirilmiştir [6]. Hastamız geldiğinde literatürdeki sepsis skorlama sistemlerinden Töllner'e göre 5 puan almakta idi.

Yenidoğanda pnömoni ve erken sepsis etkenleri benzer mikroorganizmalarla olduklarından tedavide kullanılan ilaçlarda aynıdır. Bizde hastamıza ilk grafisi, laboratuvar ve klinik bulguları doğrultusunda ampirik olarak ampisilin ve gentamisin tedavisi başladık [1,6].

Litertürde L.Monositogenese bağlı kongenital pnömoniye zemin hazırlayan nedenler olarak; annenin doğum öncesi grip benzeri semptomları, EMR gibi maternal obstetrik komplikasyonlar, prematürelik, respiratuar distres sendromu sayılmaktadır [2-4]. Vakamızda bunlara benzer bir anamnez ve fizik muayene bulgusu yoktu. Sadece son bir ay içerisinde ateşli bir İYE geçirme anamnezi vardı. Genellikle viral ajanların geçişi transplasental yolla olurken, maternal bakteriyemi ile fetusun enfeksiyonuna sık rastlanmaz. Biz daha çok L.Monositogenesin transplasental ve amnionla geçişi olduğunu düşündük. En iyi şartlar altında bile septisemide kan kültüründe üreme şansı en fazla %80 dir. Bu oran L.Monositogenesde daha da düşüktür. Benzer şekilde klinik ve ilk 12 saatte alınan trakeal aspirat kültürü pozitif olan konjenital bakteriyel pnömonilerin sadece %50'sinde kan kültürü pozitiftir. Hatta günümüzde maternal antibiyotik kullanımının artması nedeniyle pozitif kan kültürü oranı %2.7'lere kadar düşmüştür [1,3,6,7]. Tüm bu olumsuzluklara rağmen hastamızın YYBÜ yatış anında alınan kan kültüründe L.Monositogenes üretilebilmiştir.

Literatürde L.Monositogenesin spontan pnömotorax yaptığına dair bir yayın bulunamadı. Literatürde pnömotoraks için risk faktörleri olarak; prematürelik, erkek cinsiyet, yüksek doğum ağırlığı ve doğumda vakum kullanımı ve sezeryanla doğum bildirilmiştir [8]. Hastamızda literatürde bildirilen risk faktörlerinden sadece sezeryanla doğum vardı. Spontan pnömotoraks olana kadar ventilatörde takip olmamıştı. Ayrıca ilk grafisinde pnömotoraks yada onunla sonuçlanabilen kistik adenomatoid malformasyon, konjenital amfizem gibi patolojilere ait görünümü yoktu. Neonatal pnömonilerin takibinde, eğer ventilatör desteği yoksa genelde spontan pnömotoraks gözlenmez.

Sonuç olarak biz doğumdan sonra kliniği çok kötü olmayan birinci ve ikinci basamak YYBÜ yatan, mekanik ventilatöre bağlı olmayan hastalarda da damar yolu açılacağı anda kan kültürünün alınmasının önemini vurgulamak istedik. Benzer hastalarda da semptomatik spontan pnömotoraks açısından dikkatli olunması ve yakın bir takibin yapılmasının önemli olduğunu düşünmekteyiz.

Çıkar Çakışması ve Finansman Beyanı

Bu çalışmada çıkar çakışması ve finansman destek alındığı beyan edilmemiştir.

Kaynaklar

1. Ovalı F. Pnömoni. Dağoğlu T, Ovalı F editör. Neonatoloji, 2. Baskı, İstanbul: Nobel tıp kitapevleri; 2007:p.371-5
2. Smith B, Kemp M, Ethelberg S, Schiellerup P, Bruun BG, Gerner-Smidt P et al. Listeria monocytogenenes: maternal-foetal infections in Denmark.1994-2005. Scand J Infect Dis. 2009;41(1): 21-5
3. Solorzano-Santos F, Arredondo-Garcia JL, Udeata-Mora E, Ortiz-Ibarra FJ, Echaniz-Aviles G. Neonatal systemic infection caused by Listeria monocytogenes. Bol Med Hosp İnfant Mex. 1989 Nov;46(11):709-14
4. Teberg AJ, Yonekura ML, Salminen C, Pavlova Z. Clinical manifestations of epidemic neonatal listeriosis. Pediatr Infect Dis J. 1987 Sep;6(9):817-20
5. Katar S, Devecioglu C Kervancioglu M, Uku R. Symtomatic spontaneous pneumothorax in term newborns. Pediatr Surg Int. 2006 Sep;22(9):775-8
6. Baltimore RS. Listeria monocytogenes. In: Behrman RE, Kliegman PM, JensonHB.eds. Nelson Textbook of Pediatrics (17th ed). Philadelphia: W.B.Saunders Company; 2005: p.890-892
7. Gierowska-Bogusz B, Nowicka K, Derejewicz H. Clinical and labaratory diagnosis of Listeria monocytogenes on the basis of own investigations. Med Wieku Rozwoj. 2000;4(2):89-96
8. Al Tawil K, Abu-Ekteish FM, Tamimi O, Al Hathal MM, AL Hathlol K, Abu Laimun B. Symptomatic spontaneous pneumothorax in term newborn infants. Pediatr Pulmonol. 2004 May;37(5):443-6.

How to cite this article:
Karacı M, Özçetin M, Aydemir C. A Neonatal Pneumonia Presented with Spontaneous Pneumothorax Due to Listeria Monositogenes. J Clin Anal Med 2015;6(suppl 2): 194-6.