Negative Pressure Pulmonary Edema After Extubation in Appendectomy: Case Report

Apendektomi Sonrası Gelişen Negatif Basınçlı Pulmoner Ödem: Olgu Sunumu

Negatif Basınçlı Pulmoner Ödem / Negative Pressure Pulmonary Edema

Tarık Purtuloğlu, Fatih Şimşek, Ercan Kurt
Department of Anesthesiology and Reanimation, Gulhane Military Medical Faculty, Ankara, Turkey

Özet

Negatif basınçlı akciğer ödemi(NBAÖ) akut üst solunum yolu tıkanıklığı sonrası gelişebildiği gibi kronik üst hava yolu tıkanıklığının rahatlamasına ikincil olarak da ortaya çıkabilen ve hayatı tehdit eden bir komplikasyondur[1]. NBAÖ etiyolojisinde ekstübasyonu takiben gelişen laringospazm birinci sırayı alırken, diğer nedenleri arasında; epiglottit, krup, hıçkırık, yabancı cisim aspirasyonu, faringeal hematom ve orofaringeal tümörler yer almaktadır[2]. NBAÖ tedavisi genellikle destek tedavisidir. Tanının erken konarak yeterli oksijenasyonun sağlanması tedavinin temel prensibidir. Pozitif hava yolu basıncı uygulanması çoğu hastada CPAP ile sağlanabilirken bazen tekrar entübasyon ve mekanik ventilasyon gerekebilmektedir.

Anahtar Kelimeler

Negatif Basınç; Pulmoner Ödem; Ekstubasyon; Apendektomi

Abstract

Negative pressure pulmonary edema (NPPE) is a rare complication that can occur after acute upper airway obstruction or secondary to relax chronic upper airway obstruction and a life-threatening fatal condition. The first cause in the etiology of NPPE is developed laryngospasm after intubation or extubation, while the other causes are epiglottitis, croup, hiccups, foreign body aspiration, pharyngeal hematoma and oropharyngeal tumors. Supportive therapy is usually the only treatment. The fundamental principle of treatment is early diagnosis and to provide adequate oxygenation. Application of positive airway pressure is often provided with CPAP in most of patients, but sometimes re-intubation and mechanical ventilation may be required.

Keywords

Negative Pressure; Pulmonary Edema; Extubation; Appendectomy

DOI: 10.4328/JCAM.1608 Received: 25.01.2013 Accepted: 03.02.2013 Printed: 01.04.2015 J Clin Anal Med 2015;6(suppl 2): 219-21
Corresponding Author: Tarık Purtuloğlu, Department of Anesthesiology and Reanimation, Gulhane Military Medical Faculty, 03016, Ankara,Turkey.
T.: +90 3123045911 F.: +90 3123045900 GSM: +905333909151 E-Mail: tpurtuloglu@mynet.com

Giriş

Negatif basınçlı akciğer ödemi(NBAÖ) daha sıklıkla akut üst solunum yolu tıkanıklığı sonrası görülmekle beraber kronik üst hava yolu tıkanıklığının rahatlamasına ikincil olarak gelişebilmektedir[1]. Nonkardiyojenik akciğer ödemi nedenlerinden biri olarak da kabul edilen bu durumun mekanizmasında genellikle üst hava yolu tıkanıklığının neden olduğu zorlu inspirium çabasının negatif intratorasik basıncı arttırmasıyla sağ kalbte preload artışı ve kapiller duvarındaki net hidrostatik basıncın veya alveolo-kapiller membranın permeabilitesinin artması bulunmaktadır. NBAÖ etiyolojisinde entübasyon veya ekstübasyonu takiben gelişen laringospazm birinci sırayı alırken, diğer nedenleri arasında; epiglottit, krup, hıçkırık, yabancı cisim aspirasyonu, faringeal hematom ve orofaringeal tümörler yer almaktadır[2]. NBAÖ'nün anestezi pratiğinde görülme sıklığı %0.05 ile %0.1 olarak bildirilmiştir[3]. Bu olgu sunumunda, genel anestezi altında gerçekleştirilen apendektomi sonrasında erken postoperatif dönemde gelişen şiddetli laringospazma bağlı NBAÖ tanı ve tedavi yaklaşımları tartışılmaktadır.

Olgu Sunumu

Yirmi dört yaşında, altmış dört kg ağırlığındaki erkek hastaya apendektomi ön tanısı nedeniyle Genel Cerrahi kliniğince acil operasyon planlandı. Preoperatif değerlendirmede ASA I sınıfında, sigara anamnezi bulunan, kronik bir hastalığı ve geçirilmiş cerrahi öyküsü bulunmayan hastaya genel anestezi altında operasyon planlandı. Hastanın laboratuvar değerlendirmesinde, lökosit: 25,3 K/uL, Hb: 16,1 g/dL, trombosit: 285 K/ul, PT: 15,2 sn, INR: 1,38 olarak tespit edildi. Anestezi indüksiyonunda 1 mcg/kg fentanil, 2 mg/kg propofol ve 0,1 mg/kg vekuronyum kullanıldı. Entübasyon 8 numaralı endotrakeal tüp ile sorunsuz bir şekilde gerçekleştirildi. Anestezi idamesi %50 N2O/O2 ve % 1-2 sevofluranla sağlandı. Yetmiş beş dakika(dk) süren operasyon sürecinde herhangi bir hemodinamik ve solunumsal komplikasyon yaşanmadı. Operasyon süresince hastaya toplam 1100 mL kristalloid sıvı verildi. Cerrahinin tamamlanmasını takiben, spontan solunum aktivitesi görülen hasta neostigmin ve atropinle dekürarize edildi. Ekstübasyon aşamasında herhangi bir sorunla karşılaşılmayan hastada birkaç dk içerisinde ciddi laringospazm ve şiddetli inspiratuvar efor gelişti. SpO2 %85'in altına düşmesi üzerine hasta 1.0 FiO2 ile pozitif basınç ile ventile edildi. Maske ile ventilasyonda güçlük çekilen hastaya 30 mg propofol uygulandı. Bir süre sonra rahatlayan hasta SpO2 %95 olarak derlenme odasına alındı. Burada giderek artan solunum sıkıntısı, hipoksi ve beraberinde öksürük gelişmesi üzerine maske ile O2 desteği sağlanmaya başlandı. Derlenme odasında yapılan fizik muayenesinde dinleme bulgusu olarak her iki hemitoraksta yaygın krepitan raller bulunması üzerine arteryal kan gazı alındı. Kan gazında (pH:7,38, PaO2:71,1 mmHg, PaCO2:36,1 mmHg, HCO3:21,4 mEq, BE:-3,6 ve SpO2:%94) görüldü ve PA akciğer grafisi çekildi(Resim 1). Akciğer grafisinde pulmoner ödemi destekleyen radyolojik görüntü(hiler dolgunluk, buzlu cam görünümü) tespit edildi. Bir süre sonra öksürük ile birlikte hafif kanlı köpüklü balgam başladı. Hastaya ayırıcı tanıya yönelik olarak akciğer tomografisi çekildi. Tomografi sonucunda her iki akciğer alanlarında bronşial ağaç çevresinde bronş duvarlarında kalınlaşmaların da eşlik ettiği nodüler buzlu cam dansiteleri ve crazy-paving(Arnavut kaldırımı) şeklinde dansiteli alanlar izlenmekte ve görünüm alveolar hemoraji ile uyumluydu(Resim 2). Solunum sıkıntısının laringospazm sonrası gelişmesi, fizik muayene, klinik süreç ve laboratuvar incelemeleri ile tanı, negatif basınçlı akciğer ödemi olarak düşünülerek hızla tedaviye başlandı. Hastaya inhaler bronkodilatör ve 80 mg prednizolon uygulandı. Hastaya pozitif basınçlı ventilasyon uygulamak amacı ile CPAP uygulanmasına karar verildi. Bir saatlik noninvaziv ventilasyon sürecinde hipoksi (SpO2<90) düzeltilemeyince olgu yeniden entübe edildi. Hasta mekanik ventilatörde BİPAP modunda (Frekans:14, IPAP:16 EPAP:8, FiO2:55) remifentanil(25 mcg/kg/dk) ve propofol(4 mg/kg/sa) sedasyonu altında yaklaşık 6 saat boyunca takip edildi. Hastaya 20 mg furosemid uygulandı. 6 saat sonunda kan gazı analizi(pH:7,38, PaO2:133 mmHg, PaCO2:42 mmHg, HCO3:25 mEq, BE:0,1 ve SpO2:%99), hastanın SpO2 ve spontan solunumu değerlendirilerek sorunsuz bir şekilde ekstübe edildi. Oda havasında SpO2 %96 altına düşmemesi, kanlı köpüklü balgamın kaybolması üzerine spontan solunumda takip edilen hasta 2. saatin sonunda yakın takip amacıyla genel cerrahi kliniği yoğun bakımına nakledildi. Hasta postoperatif 3. günde şifa ile taburcu edildi.



Resim 1. Postopertatif PA akciğer grafisi.

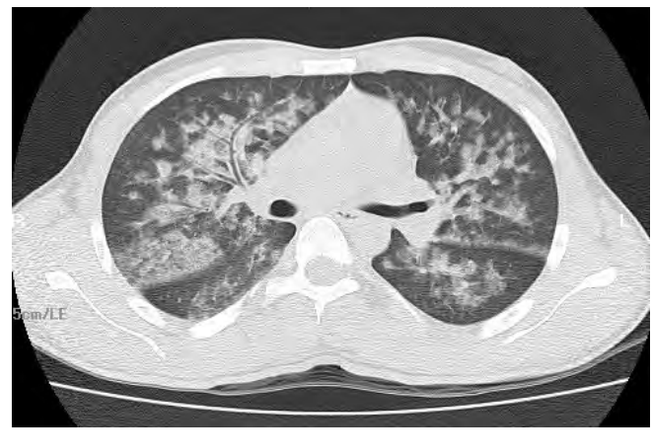

Resim 2. Postopertatif akciğer tomografisi.

Tartışma

NBAÖ, üst hava yolu obstrüksiyonuna zorlu inspiratuar cevap sonucu oluşan ve genel anestezi sonrası nadir gözlenen(%0,094)

bir komplikasyondur[4]. Genel olarak normal plevral inspiratuar basınç -2 ila -5 cmH2O arasındadır. Ancak ciddi üst havayolu obstrüksiyonu sırasında negatif intraplevral basınçtaki artış -50 ila -100 cmH20 düzeyine kadar ulaşabilir[5]. Sonuç olarak ortaya çıkan artmış negatif intratorasik basınç, sağ kalbe venöz dönüşü artırır ve pulmoner kapiller basınç artar. Venöz dönüş artışı ve kapiller oklüzyon (wedge) basıncında artış sonucunda pulmoner interstisyuma sıvı geçişi olur ve akciğer ödemi gelişir[6]. Bu koşullarda oluşan hipoksi sonucu katekolamin deşarjı meydana gelir; böylece artan pulmoner ve sistemik vazokonstriksiyon pulmoner kapiller yatakta basınç farkını daha da artırır. NBAÖ'ye özellikle sağlıklı genç erişkinlerde, göğüs içi yüksek negatif basınç oluşturabildikleri için daha sık karşılaşılır. Ayrıca obez, üst hava yolu darlığı olan, kısa boyun, üst hava yolları ile ilişkili operasyon, uyku apne sendromu ve mediyastinal kitlesi bulunan hastalarda diğer risk grubunu oluşturmaktadır. NBAÖ ekstübasyonu takiben hemen oluşabildiği gibi, dakikalar hatta saatler içinde de oluşabilmektedir. Olgumuzda, genç-erişkin bir hastada ekstübasyon sonrası gelişen laringospazmın tetiklediği zorlu inspirium çabası sonucu postoperatif yaklaşık 1. saatin sonunda gelişen NBAÖ sunuldu. Pulmoner ödemin medikal tedaviye cevap vermemesi, noninvaziv solunum desteğinin yetersiz kalması ve invaziv mekanik ventilasyona dramatik cevap vermesi dikkat çekicidir.

Akciğer ödeminde klinik bulgular ve bu bulguların gelişim süreci tipiktir. Çoğunlukla ekstübasyon esnasında gelişen laringospazm ve spazmın çözülmesinin ardından ortaya çıkan solunum sıkıntısı ve hipoksi tanıyı akla getirir. Kanlı köpüklü balgamın nadiren eşlik ettiği bu klinik durumun ayırıcı tanısının da iyi yapılması gerekir. Ayırıcı tanıda aspirasyon, kardiyojenik pulmoner ödem ve sıvı yüklenmesi düşünülmelidir[7]. Apendektomi uygulanan olgumuz genç-erişkin olup ek predispozan özelliklere sahip olmayan bir olguydu. İntraoperatif olarak hastaya gönderilen mayinin normal değerlerde olması, ek bir kardiyak sorunun olmaması, dinlemekle yeni oluşan rallerin bulunması bizi nonkardiyojenik akciğer ödemine yöneltti. Ayrıca ekstübasyon sonrası laringospazm yaşamamız ve takiben tablonun oluşması, akciğer grafisi ve akciğer tomografi bulgularının tanımızı desteklemesi NBAÖ tanısını güçlendirdi.

Radyolojik incelemeler tanı ve takipte oldukça değerlidir. Üst hava yolları obstrüksiyonu sonrası gerçekleşen ve pulmoner ödem bulguları olmayan olguların %29' unda PA akciğer grafisinin pulmoner ödemi ortaya çıkardığı gösterilmiştir[8]. Akciğer grafisinde diffuz bilateral alveolo-interstisiyel ödem, akciğer hilum genişliği gözlenirken, kalp büyüklüğü normaldir[9]. Bizim olgumuzda da akciğer grafisi ve tomografisi tanıyı netleştirmemizde bize faydalı olmuştur.

NBAÖ tedavisi genellikle destek tedavisidir. Tanının erken konarak yeterli oksijenasyonun sağlanması tedavinin temel prensibidir. Pozitif hava yolu basıncı uygulanması çoğu hastada CPAP ile sağlanabilirken bazen tekrar entübasyon ve mekanik ventilasyon ihtiyacı gerekebilmektedir. CPAP sonucu bir yandan solunum işi azalır ve respiratuar fonksiyonlar düzelir bir yandan da sol ventrikül afterloadunu artırarak da kardiyak debi ve daha iyi hemodinami oluşturur[10]. Yapılan yayınlar non-invazif solunum desteğinin tekrar entübasyon olasılığını, yoğun bakım ve hastanede kalış sürelerini, morbidite ve mortaliteyi azalttığını göstermektedir[11]. Burada özellikle dikkat çekmek istediğimiz nokta bizim olgumuzda da olduğu gibi non-invazif solunum desteğinin yetersiz kaldığı hastalarda tekrar entübasyon kararı vermekte gecikilmemelidir. Yeterli sedasyon desteği altında invaziv solunum desteği sağlanan hastalar kısa süre tedaviye cevap vermektedir. Bizde non-invaziv solunum desteğine cevap vermeyen hastayı propofol ve remifentanil sedasyonu altında yaklaşık 6 saat boyunca entübe olarak takip ettik. 6 saat sonunda sorunsuz bir ekstübasyon sonrası hasta kliniğine yollandı.

Farmakolojik ajanlara bakıldığında olayın fizyopatolojisinde sıvı yüklenmesi olmadığı için diüretik kullanımı tartışmalıdır[12] ve sıvı kısıtlaması yapılarak beklemek önerilmektedir. Buna rağmen diüretik tedavisinin alveollerdeki artmış sıvının uzaklaştırılmasına katkısı olabileceğini gösteren çalışmalarda vardır[13]. Ayrıca kortikosteroidlerin de yararı halen tartışmalıdır(14). Artan negatif intratorasik basıncın neden olduğu alveoller hasarı kortikosteroidlerin azatlığı bilinmektedir. Ayrıca β agonistlerin pulmoner ödem semptomlarını azaltabileceği düşünülerek kullanımı önerilmektedir.

Sonuç olarak; NBAÖ nadir görülen fakat yüksek morbidite ve mortaliteye ile sonuçlanabilen bir durumdur. Erken tespit edildiğinde ve hemen tedaviye başlandığında sonuçları oldukça yüz güldürücüdür. Riskli olguların belirlenmesi, özellikle ekstübasyon işlemi esnasında laringospazm gelişen genç-erişkin hastalarda dikkatli olunması ve akciğer ödemi bulguları oluşursa ayırıcı tanıda NBAÖ tanısının mutlaka göz önünde bulundurulması gerekmektedir. NBAÖ tedavisinde üst hava yolu obstrükiyonunun erken tanınması, hipoksinin önlenmesi, gerekirse reentübasyon ve inzaviz mekanik ventilasyonun sağlanması unutulmamalıdır.

Çıkar Çakışması ve Finansman Beyanı

Bu çalışmada çıkar çakışması ve finansman destek alındığı beyan edilmemiştir.

Kaynaklar

1. Oswalt CE, Gates GA, Holstrom FMG. Pulmonary edema as a complication of acute airway obstruction. JAMA 1977; 238: 1833-5
2. Louis PJ, Fernandes R. Negative pressure pulmonary edema. Oral Surg Oral Med Oral Pathol Oral Radiol Endod 2002; 93: 4–6.
3. Papaioannou V, Terzi I, Dragoumanis C, Pneumatikos I. Negative-pressure acute tracheobronchial hemorrhage and pulmonary edema. J Anesth 2009; 23: 417-20.
4. Deepika K, Kenaan CA, Barrocas AM, Fonseca JJ, Bikazi GB. Negative pressure pulmonary edema after acute upper airway obstruction. J Clin Anesth 1997;9(5):403-8.
5. Omar H, Kolla J, Anand A, Nel W, Mangar D, Camporesi E. Negative pressure edema in the prone position: a case report. Case Journal 2009, 2:8584.
6. Halow KD, Ford EG. Pulmonary edema following post-operative laryngospasm: a case report and review of the literature. Am Surg. 1993;59(7):443-7.
7. Kara İ, Çelik B.J, Apilioğulları S, Kandemir D. Bir olgu nedeniyle negatif basınçlı akciğer ödemi. Selçuk Üniv. Tıp Derg 2010;26(3):106-109
8. Sofer S, Bar-Ziv J, Scharf SM. Pulmonary edema following relief of upper airway obstruction Chest 1984;86:461-3
9. Albergaria VF, Soares CM, Araújo Rde M, de Mendonça WL. Negative-pressure pulmonary edema after transsphenoidal hypophysectomy. Case report. Rev Bras Anestesiol 2008;58(4):391-6.
10. Yücel A, Öztürk E, Erdil F, Aydoğan M.S, Ersoy Ö. Akut üst solunum obstrüksiyonunu takiben gelişen negatif basınçlı pulmoner ödem: Olgu sunumu. İnönü Üniversitesi Tıp Fakültesi Derg. 2009;16(4):261-263.
11. Jaber S, Chanques G, Jung B. Postoperative noninvasive ventilation. Anesthesiology 2010;112(2):453-61.
12. Perez RO, Bresciani C, Jacop CE. Negative pressure post-extubation pulmonary edema complication appendectomy in a young patient: Case report. Curr surg. 2004;6:463-5.
13. Mehta VM, Har-El G, Goldstein NA. Postobstructive pulmonary edema after laryngospazm in the otoolarygology patient. Laryngoscope 2006;116:1693-6
14. Koh MS, Hsu AA, Eng P. Negative pressure pulmonary oedema in the medical intensive care unit. Intensive Care Med 2003;29(9):1601-4.

How to cite this article:
Purtuloğlu T, Şimşek F, Kurt E. Negative Pressure Pulmonary Edema After Extubation in Appendectomy: Case Report. J Clin Anal Med 2015;6(suppl 2): 219-21.