A Rare Cause of Abdominal Pain; Celiac Truncus Aneurysm

Nadir Bir Karın Ağrısı Nedeni; Çölyak Trunkus Anevrizması

Çölyak Trunkus Anevrizması / Celiac Truncus Aneurysm

Zülfü Birkan[1], Pınar Gündoğan Bozdağ[2], Ahmet Bozdağ[3]
[1]Harput Devlet Hastanesi, Radyoloji Kliniği, [2]Elazığ Eğitim ve Araştırma Hastanesi, Radyoloji Kliniği, [3]Harput Devlet Hastanesi, Genel Cerrahi Kliniği, Elazığ, Türkiye

Çölyak trunkus anevrizmaları nadir görülür ve tüm splanknik anevrizmaların yaklaşık % 4'ünü oluşturur [1]. En sık ateroskleroza bağlı ortaya çıkan çölyak trunkus anevrizmaları genellikle altıncı dekatta görülür. Ateroskleroz dışında travma, enfeksiyon, tüberküloz veya sifiliz, fibromusküler displazi ve poliarteritis nodoza da neden olabilir. Genellikle asemptomatik ve rastlantısal olarak tespit edilir. Semptomatik olgularda en sık karşılaşılan belirti karın ağrısıdır. En önemli komplikasyonlar, rüptür ve tromboembolik olaylardır. Geleneksel tanı yöntemi kateter anjiyografisidir. Ancak görüntüleme yöntemlerindeki gelişmeler ile üç boyutlu multidedektörlü bilgisayarlı tomografi ile rahatlıkla tanı konulabilmektedir. Çölyak trunkus anevrizmasının elektif onarımı mortaliteyi %5'e düşürür. Boyutu 3 cm'den büyük ve hızlı büyüyen anevrizmaların cerrahi olarak tedavi edilmesi önerilir. Uygun hastalar endovasküler girişimsel radyolojik yöntemlerle de tedavi edilebilir [2,3,4].

Karın ağrısı ve bulantı şikayeti ile genel cerrahi polikliniğine müracaat eden hastanın yapılan fizik muayenesinde patolojik bulgu tespit edilmedi. Biyokimyasal parametreleri ile ayakta direk batın grafisi ve akciğer grafisinde de patoloji gözlenmedi. Yapılan batın ultrasonografisinde çölyak turunkus proksimalinde 3x2 cm boyutunda fuziform anevrizmatik dilatasyon, renkli doppler incelemede ise türbulans ve arteriyel akım görüldü. Batın tomografisinde ise süperior mezenterik vende (SMV) dilatasyon ve lümen içerisinde trombüse ait olabilecek hipodansiteler, SMV ve splenik vende yoğun kalsifikasyonlar, trunkus çölyakusta yaklaşık 3,5 cm'lik segmentte en geniş yerinde 2 cm'ye ulaşan anevrizmatik dilatasyon izlenmiştir. Çölyak trunkus anevrizması nadir bir karın ağrısı sebebidir ve çoğu zaman komplike olduktan sonra fark edildiğinden ayırıcı tanıda akılda tutulmalıdır.



Şekil 1. Çölyak trunkus proksimalinde yaklaşık 3.7x2cm boyutlarında fuziform anevrizmatik dilatasyon ultrasonografik görünüm



Şekil 2. Çölyak trunkus proksimalinde yaklaşık 3.7x2cm boyutlarında fuziform anevrizmatik dilatasyon ultrasonografik görünüm

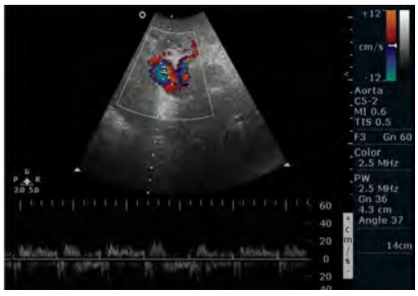

Şekil 3. Power dopler ultrasonda Çölyak trunkus anevrizmasında arteryel akım

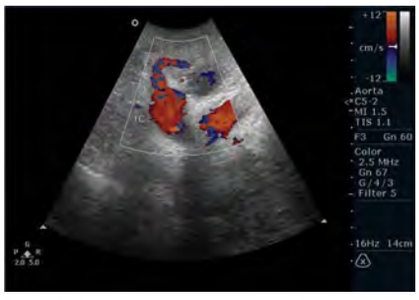

Şekil 4. Power dopler ultrasonda Çölyak trunkus anevrizmasında türbülan akım

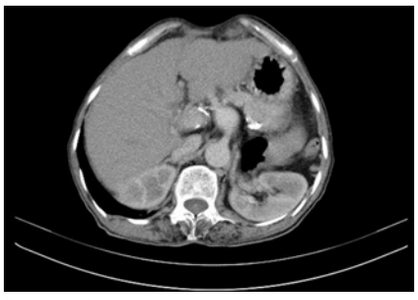

Şekil 5. Aksiyel kontrastlı batın tomografisinde SMV'de dilatasyon ve hipodens trombüs ile uyumlu olabilecek görünümler, SMV ve splenik vende kalsifikasyonlar, Çölyak trunkusda fuziform anevrizmatik dilatasyon ile uyumlu kontrast dolumu

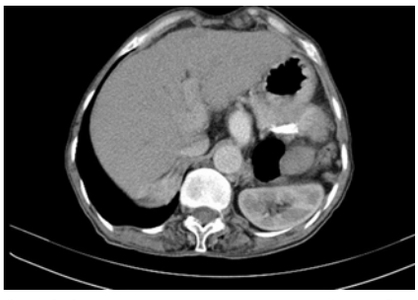

Şekil 6. Aksiyel kontrastlı batın tomografisinde Çölyak trunkusda fuziform anevrizmatik dilatasyon ile uyumlu kontrast dolumu ve Splenik vende kalsifikasyon

Kaynaklar

1. Horton KM, Smith C, Fishman EK. MDCT and 3D CT angiography of splanchnic artery aneurysms. AJR Am J Roentgenol 2007;189(3):641-7.
2. Knox R, Steinthorsson G, Sumpio B. Celiac artery aneurysms: a case report and review of the literature. Int J Angiol 2000;9(2):99–102.
3. Matsukura I, Iwai T, Inoue Y. Celiac artery aneurysm: report of two surgical cases. Surg Today 1999;29(9):948–52.
4. Grierson C, Uthappa MC, Uberoi R, Warakaulle D. Multidetector CT appearances of splanchnic arterial pathology. Clin Radiol 2007;62(8):717–23

DOI: 10.4328/JCAM.3127 Received: 01.12.2014 Accepted: 30.12.2014 Printed: 01.04.2015
Corresponding Author: Ahmet Bozdağ, Harput Devlet Hastanesi, Genel Cerrahi Kliniği, 23400, Elazığ, Türkiye.
GSM: +905336525163 T.: +90 4242341500/2113 E-Mail: abozdag80@hotmail.com