Jessner's lymphocytic Infiltration

Jessner'in Lenfositik İnfiltratı

Jessner / Jessner

Gülcan Saylam Kurtipek[1], Arzu Ataseven[1], İlknur Küçükosmanoğlu[2], Fatma Tunçez Akyürek[3], İlkay Özer[1]
[1]Department of Dermatology, Konya Training and Research Hospital,
[2]Department of Pathology, Konya Training and Research Hospital,
[3]Department of Dermatology, Selçuk University, Faculty of Medicine, Konya, Turkey

Bu vaka 5-8 Haziran 2014 tarihinde Çukurova Dermatoloji Sempozyumu'nda poster olarak sunulmuştur.

Özet

Jesner'in lenfositik infiltratı genellikle yüz, boyun ve sırtta görülebilen eritematöz papül ve plaklarla seyreden derinin kronik, benign T-hücre infiltratif bir hastalığıdır. Biz burada sırtta infiltratif plakları bulunan 52 yaşında bir erkek hasta bildirdik. Deri biyopsisi Jessner'in lenfosittik infiltratı tanısını doğruladı.

Anahtar Kelimeler

Jesner; Lenfositik İnfiltratı; Sırt

Abstract

Jessner's lymphocytic infiltration of the skin is a chronic, benign T-cell infiltrative disorder, usually manifesting as erythematous papules or plaques on the face, neck and back. Here we report the case of a 52-year-old man, who presented erythematous infiltrated plaques on the back. Skin biopsy confirmed the diagnosis of Jessner's lymphocytic infiltration of the skin.

Keywords

Jessner; lymphocytic Infiltration; Back

DOI: 10.4328/JCAM.3384 Received: 10.03.2015 Accepted: 14.04.2015 Printed: 01.04.2015 J Clin Anal Med 2015;6(suppl 2): 250-1
Corresponding Author: Gülcan Saylam Kurtipek, Department of Dermatology, Konya Training and Research Hospital, Konya, Turkey.
T.: +90 3323236709-3204 F.: +90 3323236723 E-Mail: gsaylamkurtipek@yahoo.com

52 yaşında erkek hasta son 3 ay içinde sırtta oluşan kaşıntılı kızarık deri lezyonu şikayeti ile polikliniğimize başvurdu. Birkaç merkezden topikal ilaç kullanım öyküsü vardı ancak ilaçlara yanıtın olmadığı tespit edildi. Öz ve soygeçmişinde bir özellik yoktu.

Dermatoloji muayenesinde sırtta 2-3 adet eritemli deriden eleve eritemli, merkezi normal görünümlü, arkiform şeklinde infiltre plakları mevcuttu. Lezyonlarda folliküler tıkaç ve atrofi mevcut değildi (Şekil-1). Rutin tetkikleri ve total IgE'si normal sınır-



Şekil 1.

larda idi. Yapılan serolojik tetkiklerden ANA ve anti-dsDNA negatif idi. Histopatolojik tanı için alınan 4 mm lik panç biyopsi örneğinin histopatolojik incelemesinde epidermis normal görünümde, dermiste perivasküler ve periadneksiyel lenfositik hücre infiltrasyonu izlenmekteydi. (Şekil-2a: HEX100, 2b: HEx200).

Jessner'in lenfositik infiltratı (JLI), en sık baş, boyun ve sırtta lokalize bir yada birkaç adet asemptomatik eritematöz papül, plak

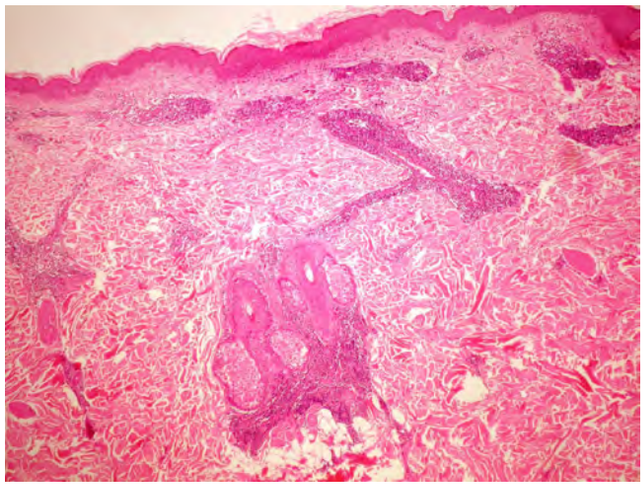

Şekil 2.

ve nadiren nodüllerle karakterize bir dermatozdur. Sıklıkla orta yaş erişkinlerde, kadın ve erkeklerde eşit oranda görülür. Skuam gibi sekonder değişiklikler izlenmezken, merkezden iyileşme sonrası plaklar anüler bir şekil alabilir. Bu nadir görülen dermatoz ilk kez 1953 yılında Jessner ve Kanoh tarafından tanımlanmıştır. Lezyonlar aylar veya yıllar boyunca sürebilir. Spontan iyileşme görülebilir. Eşlik eden sistemik bir bulgu yoktur. Lezyonlar genellikle semptomsuzdur, ancak kaşıntı ve yanma olabilir [1-2].

Histopatolojik incelemesinde dermiste perivasküler ve periadneksiyel yerleşimli, yoğun mononükleer hücre infiltrasyonu saptanır. Ayırıcı tanıda polimorf ışık erüpsiyonu (PIE), kutanöz lupus eritematosus (KLE), diskoid lupus eritematosus ve lupus tumidus düşünülmelidir. Polimorf ışık erüpsiyonu genellikle boynun V bölgesi, kolların lateral kısımları ve ön kollarda lokalize olur. Lezyonlar nadirende yüz ve ellerde görülür. Klinikte çok farklı morfolojik tipleri tanımlanmıştır: papüler, papüloveziküler, plak benzeri, ürtikeryal, vezikülobüllöz, hemorajik, ekzematöz, eritema multiforme benzeri lezyonlar. PIE'yi JLI'dan ve KLE'den ayırmak için ayrıntılı bir hikaye ve iyi bir fizik muayene yapılmalıdır. Lezyonların morfolojisi, lokalizasyonu, mevsimsel döngüsü, güneş temasından sonra oluşması ve gerileme süresi ayırıcı tanıda önemli bir yer teşkil etmektedir. PLI'nın KLE'den de ayrıca klinik ve histopatolojik olarak ayırıcı tanısının yapılması gerekmektedir. Bunun için serolojik tetkiklerden ANA, anti-dsDNA, anti-SSA/Ro ve anti-SSB/La gerekmektedir. Bunun yanı sıra PLI'lı hastalarda %14-19 ANA pozitifliği tespit edilmiştir. Histopatolojik olarak da JLI'da yüzeyin düzgün olması, skuam, tıkaç ve atrofi görülmemesi diskoid lupus eritematosus ile ayrılır. Sistemik kutanöz lupus eritematosus tanısında direkt immunofloresan önemli bir yere sahiptir. Lezyonlu deriden yapılan incelemede, bazal membran bölgesinde IgG en sık olmak üzere, %90-100 oranında kalın bant (lupus bantı) saptanır. Lezyonsuz deriden de aynı yöntem ile %40-80 oranında p0zitiflik vardır [3-4]. Diskoid lupus eritematosusun bir türü olan lupus tumidustan müsin birikiminin olmaması ile ayrılmaktadır [5]. Tedavide topikal, intralezyonel veya sistemik steroidler, antimalaryaller kullanılmaktadır, ancak tedavi başarısı değişkendir ve iyileşen lezyonlarda nüks görülebilir [6].

Burada 3 aydır sırt bölgesinde 2-3 adet eritemli anüler plakları olan, klinik ve histopatolojik olarak "Jessner'in lenfositik infiltrasyonu" tanısı konulan 52 yaşında bir erkek hasta nadir görülmesinden ve histopatolojik olarak kutanöz lupus lezyonlarından ayırt edilmesi gerektiğini vurgulamak için bildirdik.

Çıkar Çakışması ve Finansman Beyanı

Bu çalışmada çıkar çakışması ve finansman destek alındığı beyan edilmemiştir.

Kaynaklar

1. Jessner M, Kanof B. Lymphocytic infiltration of the skin. Arch Dermatol 1953;68:447-49.
2. Toonstra J, Wildschut A, Boer J, Smeenk G, Willemze R, van der Putte SC, et al. Jessner's lymphocytic infiltration of the skin. A clinical study of 100 patients. Arch Dermatol 1989;125(11):1525–30.
3. Lipsker D, Mitschler A, Grosshans E, Cribier B. Could Jessner's lymphocytic infiltrate of the skin be a dermal variant of lupus erythematosus? An analysis of 210 cases. Dermatology 2006; 213(1):15-22.
4. Honigsmann H. Ploymorphous light eruptions. Photodermatol Photoimmunol Photomed 2008;24(3):155-61.
5. Kaatz M, Zelger B, Norgauer J, Ziemer M. Lymphocytic infiltration (Jessner-Kanof): lupus erythematosus tumidus or a manifestation of borreliosis? Br J Dermatol 2007;157(2):403-5.
6. Ashworth J, Morley WN. Jessner and Kanof's lymphocytic infiltration of the skin: a familial variant. Dermatologica 1988;177(2):120–22.

How to cite this article:
Kurtipek GS, Ataseven A, Küçükosmanoğlu İ, Akyürek FT, Özer İ. Jessner's lymphocytic Infiltration. J Clin Anal Med 2015;6(suppl 2): 250-1.