Open Surgical Repair After Endovascular Treatment with Endologix Stent Graft: A Case Report

Endologix Stent Greft İle Endovasküler Tedavisi Sonrası Açık Cerrahi Tamir: Vaka Sunumu

Endovasküler Tedavi Sonrası Açık Cerrahi Tamir / Open Surgical Repair After Endovascular Treatment

İsa Coşkun[1], Orhan Saim Demirtürk[1], Hüseyin Ali Tünel[1], Çagatay Andiç[2], Öner Gülcan[1]
[1]Kalp ve Damar Cerrahisi ABD., [2]Radyoloji ABD.
Başkent Üniveristesi Tıp Fakültesi, Adana Türkiye

Özet

Abdominal aort anevrizmasının tamirinde endovasküler tedavi günümüzde giderek artan oranda kullanılmaktadır. Biz bu vaka sunumunda, 72 yaşındaki erkek hastada, 9,5 cm çapındaki abdominal aort anevrizmasına IntuTrak Powerlink XL (Endologix) stent greft ile endovasküler tedavi uygulanan ve tedaviden dört ay sonra greft separasyonu nedeniyle açık cerrahi tamir yapılan vakayı bildirdik.

Anahtar Kelimeler

Abdominal Aort Anevrizması; Endologix Stent Greft; Açık Cerrahi Tamir

Abstract

Endovascular treatment of abdominal aortic aneurysm repair is increasingly being used today. We report a 72-year-old male patient who underwent open surgical repair due to separation of IntuTrak Powerlink XL (Endologix) endovascular stent graft four months after endovascular intervention for abdominal aortic aneurysm with 9.5 cm diameter.

Keywords

Abdominal Aortic Aneurysm; Endologix Stent Graft; Open Surgical Repair

DOI: 10.4328/JCAM.1570 Received:19.01.2013 Accepted: 01.02.2013 Printed: 01.06.2015 J Clin Anal Med 2015;6(suppl 3): 400-2
Corresponding Author: İsa Coşkun, Başkent Üniversitesi Tıp Fakültesi, Kalp ve Damar Cerrahisi ABD., Adana, Turkiye.
T.: +90 3223272727-1411-1444 F.: +90 3223271273 E-Mail: icoskun1974@gmail.com

Giriş

Abdominal aort anevrizmasının(AAA) tamirinde endovasküler tedavi son yıllarda giderek artan oranda tercih edilen bir yöntemdir. Bunun önemli bir sebebi endovasküler girişimlerin mortalite ve morbiditeyi azaltmasıdır [1,2,3]. Ancak nadiren de olsa endovasküler tedavinin başarısız olmasına neden olan; greft migrasyonu, endoleak, stent fraktürü ve stent separasyonu gibi sorunlarla karşılaşılabilmektedir [4].

AAA'nın endovasküler tamirinde IntuTrak Powerlink XL (Endologix) stent greft (bifurke sistem) son yıllarda kullanılmaya başlayan yeni teknoloji sistemlerden biridir [5]. Bu sistemle başarılı abdominal aort anevrizması tamirleri yapılmaktadır [5,6]. Endologix stent greftle AAA'nın tamiri sonrası greft separasyonu nadir görülen bir durumdur. Biz bu vaka sunumunda; dört ay önce IntuTrak Powerlink XL (Endologix) stent greft ile endovasküler tedavi uygulanmış 72 yaşındaki erkek hastada, greft separasyonu nedeniyle açık cerrahi tedaviye dönülen vakayı bildirdik.

Olgu Sunumu

72 yaşında, hipertansiyon ve romatoid artrit hastalığı bulunan erkek hasta, karında şişlik ve ağrı şikâyetiyle başvurduğu sağlık merkezinde yapılan tetkikler sonucu 9,5 cm çapında abdominal aort anevrizması tespit edildi. Hastaya endovasküler tedavi planlanarak anevrizma''IntuTrak Powerlink XL (Endologix) stent greft (Endologix, Irvine, Calif)'ile tamir edildi. Endovasküler tamirden dört ay sonra karında şişlik ve ağrı şikâyetinde azalma olmaması üzerine acil servise başvuran hastaya çekilen bilgisayarlı tomografide (BT); 9,5 cm çapında AAA ve anevrizma içinde stent greftin separe olduğu görüldü(ana stent greft ile aortik uzatma arasında) (Resim 1 a, b, c, d) Bunu üzerine açık cerrahi tedaviyle, stent greftin çıkarılarak anevrizmanın tamir edilmesine karar verildi.

Genel anestezi altında orta hat insizyonla batına girilerek anevrizma eksplore edildi. Anevrizma boynunda kros klemp konacak yer mevcuttu. İnfrarenal abdominal aortaya kros klemp konuldu. Aortotomi yapılarak anevrizma açıldı. Stent greftin ana gövdesi ile aortik uzatmanın anevrizma içinde separe olduğu görüldü. (Resim 2). Aortik uzatmanın proksimal ucu aorta duvarına yapışıktı. Uzatmanın içinden oklüzyon balon kateteri gönderilerek proksimal kan akımı kesildi. Aortik uzatma çekilerek aort duvarından ayrıldı. Ana greftin ayaklarıda iliyak arterlerin duvarında çekilerek çıkarıldı. İliyak arterlerdeki geri kan akımı oklüzyon balonu kullanılarak engellendi. Polyester greftin (Intergard silver-coated polyester graft), (Maquet,Intervascular, France) proksimal ucu infrarenal aortaya, distal ucu ise iliyak bifürkasyona uç-uca anostomoze edildi. Batın kapatıldıktan sonra sağ alt ekstremitede distal nabız kaybı tesbit edildi. Bunun üzerine femoral artere embolektemi yapılarak distal dolaşım sağlandı. Ameliyat sırasında kaybedilen total kan miktarı 250 ml dir.

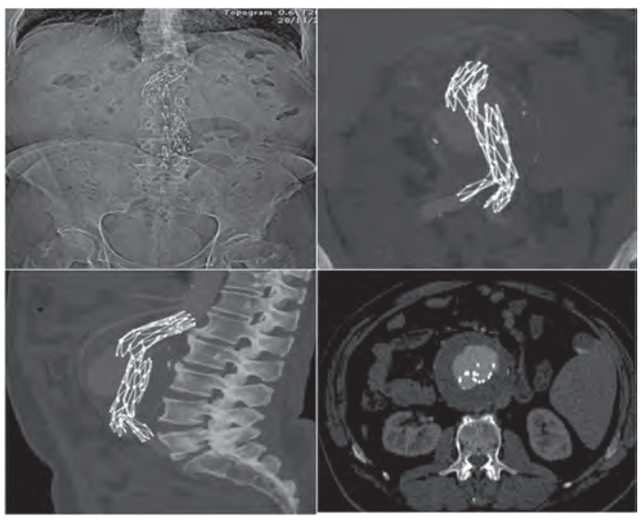

Resim 1. BT angiogram skenogramda greft sperasyonu(A), Koranal MIP görüntüsünde greft separasyonu(B), Sagittal MIP görüntüsünde greft separasyonu(C), Aksiyel görüntüsünde greft separasyonu(D).

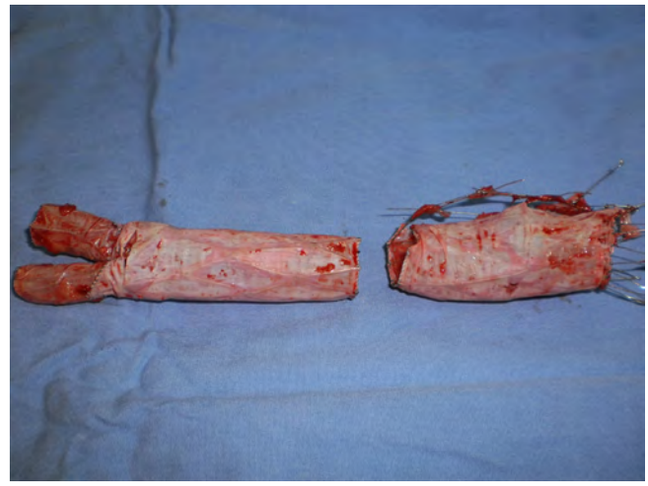

Resim 2. Anevrizma içerisinden çıkarılan stent greftin; ana gövdesi ve aortik uzatması.

Hasta bir gün yoğun bakım takibinde tutuldu. Ameliyat sonrası her hangi bir komplikasyon gelişmeden antihipertansif (amlodipin 5 mg tb) ve antitrombotik (asetil salisik asit 300 mg tb.) tedaviyle dördüncü günde hastaneden taburcu edildi.

Tartışma

Abdominal aort anevrizmasının endovasküler tedavisi ilk olarak 1989 da bildirilmiştir [7]. Günümüzde yaygın olarak tercih edilmektedir. Endovasküler tedavi dünyada her yıl yaklaşık 50,000 hastada uygulanmaktadır [8]. Bizim vakamızda kullanılan Endologix stent greft ile daha önce çok sayıda hastada abdomianl aort anevrizması tedavi edilmiştir [5,6]. Bu sistem güvenli bir sistemdir [9]. Sistemin diğer sistemlerden önemli bir farkı, karşı bacak ana gövdede olması nedeniyle tek taraflı arteriotomi yapılarak yerleştirilebilmesidir. Bizim vakamızda da sol ana femoral artere arteriotomi yapılarak greft abdominal aortaya yerleştirildi.

AAA'nın endovasküler tedavisinde başarısızlığın birçok sebebi vardır. Bunlar; endoleak (tip I, II, III), greft migrasyonu ve yeni gelişen visseral anevrizma ve greft separasyonudur. Ensık endoleak görülürken, en nadir ise greft separasyonu görülmektedir [4]. Bizim vakamızda endovasküler tedaviden dört ay sonra greft ana gövdesinin aortik uzatmadan separe olduğu görüldü.

Abdominal aort anevrizmasında endovasküler tedavinin başarısızlığında açık cerrahi tamir kaçınılmazdır. Literatürde az sayıda hastada çeşitli stent greftlerle endovasküler tedavide başarısızlık nedeniyle açık cerrahi tamire geçilmiştir [4,10,11]. Ancak bizim vakamızda kullanılan ''IntuTrak Powerlink XL (Endologix) stent greft'' yeni teknoloji ve güvenli bir stent grefttir [5]. Bildiğimiz kadarıyla bizim vakamız bu sistem kullanılarak yapılan endovaküler tedavideki başarısızlık nedeniyle açık cerrahi tamire geçilen ilk vakadır.

Abdominal aort anevrizmasının endovasküler tedavisinde başarısızlılık durumunda açık cerrahi tamirin erken yapılması hayat kurtarıcı olabilir [11]. Biz de bu vakada erken açık cerrahi tamire geçerek, stent grefti çıkarıp anevrizmayı tamir ettik. Açık cerrahi tamir sırasında stent greftin ana gövdesi ve aortik uzatmanın arter duvarına tutundukları yerlerden ayrılması önemlidir. Bizim vakamızda stent greftin aortik uzatmasının aort duvarından, ana gövde bacaklarının ise iliyak arter duvarlarından kolaylıkla çekilerek çıkarıldı. Proksimal aortik kan akımı, aortik uzatmanın içinden gönderilen oklüzyon balon kateteriyle kesildi.

Sonuç olarak, endovasküler tedavinin başarısızlığı veyahut komplikasyonu durumunda açık cerrahi tedavi, kalp damar cerrahları için yeni bir konudur. Ancak günümüzde endovasküler tedavi yapılan hasta sayısı arttıkça açık cerrahi yapılması gereken hasta sayısıda artmaktadır. Biz AAA'nın IntuTrak Powerlink XL (Endologix) stent greft ile endovasküler tedavisinin başarısızlığında açık cerrahi tedavi yaptığımız vakayı kalp ve damar cerrahları için yol gösterici olması açısından bildirdik.

Çıkar Çakışması ve Finansman Beyanı

Bu çalışmada çıkar çakışması ve finansman destek alındığı beyan edilmemiştir.

Kaynaklar

1. Greenberg RK, Lawrence-Brown M, Bhandari G, Hartley D, Stelter W,Umscheid T, et al. An update of the Zenith endovascular graft for abdominal aortic aneurysms: initial implantation and mid-term follow-up data. J Vasc Surg 2001;33:157-164.
2. Zarins CK, White RA, Moll FL, Crabtree T, Bloch DA, Hodgson KJ, et al. The AneuRx stent graft: four-year results and worldwide experience 2000. J Vasc Surg 2001;33:135-145.
3. Makaroun MS. The Ancure endografting system: an update. J Vasc Surg 2001;33:129-134.
4. Brinster CJ, Fairman RM, Woo EY, Wang GJ, Carpenter JP, Jackson BM. Late open conversion and explantation of abdominal aortic stent grafts. J Vasc Surg 2011 Jul;54(1):42-46.
5. Tom CW, Krajcer Z. Use of the IntuiTrak stent-graft delivery system for percutaneous abdominal aortic aneurysm exclusion: initial single-center experience.Tex Heart Inst J 2010;37:331-333.
6. Kayan M, Yavuz T, Etli M, Benzin Ş, Ibişoğlu S, Üstün ED, Köroğlu M, et al. Endovascular treatment of abdominal aortic aneurysms with Endologix stent graft: single-site experiences and short-term follow-up outcomes. Turk J Med Sci 2012;42(5):823-829.
7. Parodi JC, Palmaz JC, Barone HD.Transfemoral intraluminal graft implantation for abdominal aortic aneurysms. Ann Vasc Surg 1991;5(6):491-499.
8. Stone DH, Brewster DC, Kwolek CJ, Lamuraglia GM, Conrad MF, Chung TK et al. Stent-graft versus open-surgical repair of the thoracic aorta: mid-term results. J Vasc Surg 2006; 44:1188-97.
9. Wang GJ, Carpenter JP; Endologix Investigators. The Powerlink system for endovascular abdominal aortic aneurysm repair: six-year results. J Vasc Surg. 2008 Sep;48(3):535-45
10. Nabi D, Murphy EH, Pak J, Zarins CK. Open surgical repair after failed endovascular aneurysm repair: is endograft removal necessary? J Vasc Surg 2009;50(4):714-721.
11. Lyden SP, McNamara JM,Sternbach Y, Illig KA, Waldman DL, Green RM. Technical considerations for late removal of aortic endografts. J Vasc Surg 2002;36:674-678.

How to cite this article:
Coşkun İ, Demirtürk OS, Tünel HA, Andiç Ç, Gülcan Ö. Open Surgical Repair After Endovascular Treatment with Endologix Stent Graft: A Case Report. J Clin Anal Med 2015;6(suppl 3): 400-2.