Superficial Femoral Artery Pseudoaneurysm in a Child Which Developed After Femur Fracture

Çocuk Hastada Femur Fraktürü Sonrası Gelişen Yüzeyel Femoral Arter Psödoanevrizması

Femoral Arter Psödoanevrizma Tedavisi / Treatment of Femoral Artery Pseudoaneurysm

İsa Coşkun[1], Çağatay Andiç[2], Orhan Saim Demirtürk[1], Öner Gülcan[1]
[1]Kalp ve Damar Cerrahisi ABD., [2]Radyoloji ABD.
Başkent Üniversitesi Tıp Fakültesi, Adana, Türkiye

Özet

Travmatik femur fraktürü sonrası femoral arter psödoanevrizması nadir görülür. Biz bu olgu sunumunda travmatik, parçalı, distal femur diyafiz fraktürü sonrası gelişen yüzeyel femoral arter psödoanevrizmasının 9 yaşındaki erkek hastada endovasküler embolizasyon sonrası başarılı cerrahi tedavisini bildirdik.

Anahtar Kelimeler

Yüzeyel Femoral Arter Psödoanevrizması; Femur Fraktürü; Endovasküler ve Cerrahi Tedavi

Abstract

Pseudoaneurysm of the superficial femoral artery after a traumatic fracture of the femur is rarely seen. In the present study, we reported treatment with endovascular embolization and surgery in a 9-year-old male patient in whom superficial femoral artery pseudoaneurysm which developed after traumatic, comminuted femoral distal diaphyseal fracture.

Keywords

Superficial Femoral Artery Pseudoaneurysm; Femur Fracture; Endovascular and Surgical Treatment

DOI: 10.4328/JCAM.1667 Received: 07.02.2013 Accepted: 28.02.2013 Printed: 01.06.2015 J Clin Anal Med 2015;6(suppl 3): 406-8
Corresponding Author: İsa Coşkun, Başkent Üniversitesi Tıp Fakültesi, Kalp ve Damar Cerrahisi ABD, 01250 Adana, Türkiye.
T.: +90 3223272727-1411-1444 F.: +90 3223271273 E-Mail: icoskun1974@gmail.com

Giriş

Travmatik femur fraktürü sonrası femoral arter psödoanevrizması nadir görülür. Erişkin hastalarda femoral arter psödoanevrizması ve tedavisiyle ilgili literatürde çok sayıda vaka bildirimi mevcuttur [1]. Ancak çocuk hastalarda femur fraktürü sonrası yüzeyel femoral arter (YFA) psödoanevrizmasıyla ilgili vaka bildirimi yok denecek kadar azdır. Ayrıca bildiğimiz kadarıyla, çocuk hastalarda yüzeyel femoral arter psödoanevrizmasının endovasküler ve cerrahi tedavisinin birlikte uygulandığı vaka bildirimi yoktur.

Biz bu olgu sunumunda travmatik, parçalı, distal, femur diyafiz fraktürü sonrası gelişen yüzeyel femoral arter psödoanevrizmasının 9 yaşındaki erkek hastada endovasküler embolizasyon sonrası başarılı açık cerrahi tedavisini bildirdik.

Olgu Sunumu

9 yaşında erkek hasta sağ alt ekstremite travması nedeniyle acil servise başvurdu. Sağ femur distalinde hassasiyet, ödem, ekimoz, krepitasyon, sağ ayak medialinde duyu kusuru, sağ ayak dorsifleksiyon ve plantar fleksiyon kaybı, parmak hareket kaybı saptandı. Periferik nabızları elle zayıftı ancak distal dolaşım normaldi. Çekilen röntgen filminde sağ femur transvers diyafiz kırığı tespit edildi. Skopi kontrolünde kapalı redüksiyon yapıldı. Unilateral eksternal fiksatör ile kırık tesbiti sonrası kırık uygun pozisyona getirilerek uzun bacak ateline alındı. Sağ alt ekstremiteye motor kayıp nedeniyle elektromyografi çekildi. Elektromyografide total siyatik sinir hasarı saptandı.

Hasta taburcu olduktan bir ay sonra, sağ alt ekstremitede şiddetli ağrı, ciltte kızarıklık ve dizüstü uyluk medialinde pulsatil kitle şikâyetiyle kliniğimize başvurdu. Yapılan renkli Dopler ultrasonografide (RDUSG) sağ yüzeyel femoral arter distal kesiminde 5 cm çapında pseudöanevrizma tesbit edildi. Psödoanevrizma distalinde popliteal arter akımı monofazik olarak saptandı. Psödoanevrizma tedavisinde öncelikli olarak endovasküler girişimlerle tedavi planlandı.

Hasta periferik anjiografi ünitesine alındı. Hemodinamik parametreleri monitorize edildi. Sedoanaljezi (midazolam, ketamin hidroklorür) altında işleme başalandı. Sağ YFA RDUSG eşliğinde 21 G mikro girim yeri seti (Angiotech®, PBN Med. Denmark) ile antegrad girim yapıldı ve 4F damar kılıfı (AVANTI®+ Introducer, Cordis Corp., FL, USA) yerleştirildi. Kontrast madde verilerek anjiyografi görüntüleri elde edildi. YFA distalinde Hunter Kanalı seviyesinde yaklaşık 4 cm çapında geniş boyunlu pseudoanevrizma izlendi (Resim 1). Anevrizma boynu 0,018 inç kılavuz tel (V-18 Control wire, Boston Scientific Corporation, Natick, MA) ile geçildi. Tel üzerinden 4x20 mm boyutundaki balon dilatasyon kateteri (Advance® 18 LP, Cook, Inc, Bloomington, IN, USA) ilerletilerek anevrizma boynuna ulaşıldı. Balon 4 atmosfer basınçla şişirilerek boyun kapatıldı ve anevrizma akımı kesildi. Pseudoanevrizma içerisine ultrasonografi eşliğinde 21 G iğne ile perkütan girim yapıldı ve 2 ml trombin (500 U/mL) (Tisseel VH, Baxter, Glendale, California, USA) enjeksiyonu ile embolizasyon yapıldı. Kontrol anjiyografide anevrizmanın sadece parsiyel embolizasyonunun sağlanabildiği görüldü (Resim 2 a). Bunun üzerine glue ile embolizasyona karar verildi. Balon tekrar şişirilerek ultrasonografi eşliğinde anevrizma içerisine perkütan olarak 18 G iğne ile girildi. Kese içerisi %5 dekstroz ile yıkandıktan sonra 2 ml glue [n-bütil siyanoakrilat (NBCA) (Hysto-



Resim 1. Parçalı femur fraktürü olan hastada anjiyografide, sağ yüzeyel femoral arter distal segmentte pseudoanevrizmatik dolum fazlalığı izlendi.

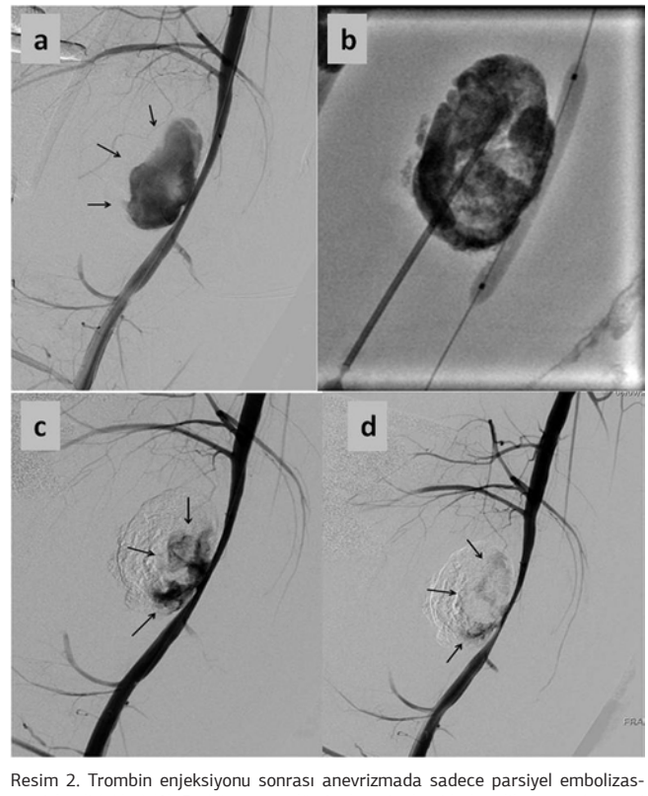

Resim 2. Trombin enjeksiyonu sonrası anevrizmada sadece parsiyel embolizasyon izlendi (oklar) (A), Perkütan translüminal angioplasti balon dilatasyon kateteri anevrizma boyununda şişirilerek anevrizma kesesine perkütan girildi ve balon remodelleme yardımıyla glue embolizasyonu uygulandı (B), Glue embolizasyonu sonrası kontrol anjiyografide anevrizma boyun kesiminde dolumun devam ettiği görüldü (oklar) (C), Balon tekrar şişirilerek anevrizma akımı 5 dakika süre ile kesildikten sonra alınan kontrolde ilkine göre azalmakla birlikte halen kese dolumu devam ettigi görüldü (oklar) (D).

acryl, B. Braun A.G., Melsungen, Almanya)] ve lipiodol (Guerbet, Aulnay-Sous-Bois, Fransa) karışımı (1/3 oranında) hazırlandı ve skopi eşliğinde kese içerisine verilerek embolizasyon uygulandı (Resim 2 b). Kontrol anjiyografide pseudoanevrizmanın halen dolduğu görüldü (Resim 2 c). Balon düşük atmosferde şişirilerek anevrizma akımı kesildi ve 5 dakika beklendi. Son alınan anjiyografilerde ilk işleme göre azalmakla birlikte psödoanevrizma kesesinde dolumun devam ettiği görüldü (Resim 2 d). Bunun üzerine psödoanevrizmanın açık cerrahi tamirine karar verilerek işleme son verildi.

Genel anestezi altında sağ YFA eksplore edilerek askıya alındı. Medial insizyonla psödoanevrizma kesesi eksplore edildi. Femoral arter oklüde edildikten sonra anevrizma kesesi açıldı. Kese boşluğundaki trombüsler temizlendi. Arterin anterior duvarında 4 cm'lik defekt olduğu görüldü. Sol diz altından 5 cm'lik safen ven eksplore edilerek anostomoz için hazırlandı. Arterdeki defekt otolog safen ven yama ile tamir edildi. Ameliyat sonrası semptomları gerileyen hastanın distal nabızları elle alınıyordu.

Hasta oral antitrombotik (100 mg asetil salisik asit) tedaviyle herhangi bir komplikasyon gelişmeden postoperatif 4. günde taburcu edildi. Ameliyat sonrası 1. hafta, 1, 3, 6. ay ve yıllık takipleri yapıldı. Hasta sorunsuz bir yıl takip edildi.

Tartışma

Psödoanevrizma, arteriyel duvarın yaralanması sonrası duvara kan sızmasıyla oluşan koleksiyondur. Arter duvarındaki hasar, cerrahi anostomoz hattından, iatrojenik perforasyondan veya travmatik nedenden oluşabilir. Psödoanevrizmalara bağlı bir çok komplikasyon görülebilir. Lokal basıya bağlı ağrı, nöropati ve cilt nekrozu, tromboze olmasına bağlı distal embolizasyon, rüptür görülebilir [2]. Rüptür katostrofik bir komplikasyondur. Ancak nadiren görülür. Bizim vakamızda rüptür yoktu, ancak lokal basıya bağlı şiddetli ağrı, cilt kızarıklığı ve distal arteriyel akımın bozulması mevcuttu.

Psödoanevrizmanın tanısında RDUSG, bilgisayarlı tomografik anjiografi, magnetik rezonans anjiografi ve konvansiyonel anjiografi gibi çeşitli yöntemler kullanılabilmektedir. Ancak çoğu zaman RDUSG tek başına yeterlidir [3]. Biz bu vakanın tanı ve tedavisinde RDUSG ve konvansiyonel anjiografi yöntemlerini kullandık.

Psödoanevrizma tedavisinin yönetiminde anevrizmanın lokalizasyonu ve çapı önemlidir. Küçük asemptomatik ya da nonkritik damarlardaki psödoanevrizmalar 4-6 hafta arasında kendiliğinden kapanabilir. Ancak, çapı geniş (>3cm), semptomatik ve hayati damarlardaki psödoanevrizmalar tedavi edilmelidir. Psödoanevrizmaların sadece %10-20'si tedavi gerektirir [4]. Psödoanevrizma tedavisinde günümüzde değişik tedavi yöntemleri kullanılmaktadır. Bunlar; RDUSG eşliğinde kompresyon, trombin enjeksiyonu, embolizasyon, stent greft yerleştirilmesi ve açık cerrahi onarım (ligasyon, rezeksiyon ve greftleme) yöntemleridir. Son yıllarda psödoanevrizma tedavisinde endovasküler girişimler cerrahi tedaviye alternatif oluşturmaktadır. Lokal anestezi ile uygulanması, komplikasyon oranlarının düşük olması ve hastanede kalış süresinin kısa olması yöntemin avantajlarındandır [5].

Biz öncelikli olarak RDUSG eşliğinde trombin enjeksiyonu ve sonrasında glue enjeksiyonu ile embolizasyon ve kompresyon tedavisini uyguladık. Ancak psödoanevrizma, boynunun geniş olması nedeniyle endovasküler tedavi başarısız oldu. Bunun üzerine açık cerrahi onarımla psödoanevrizmayı tedavi ettik.

Psödoanevrizma tedavisinde stent greftler de kullanılabilmektedir. Ancak Stent greftlerin uzun dönem açık kalma oranlarıyla ilgili yeterli veri yoktur [5]. Biz vakanın çocuk olması ve hayat beklentisinin uzun olması nedeniyle stent greftleri tercih etmedik.

Psödoanevrizmaların açık cerrahi tamirinde birçok yöntem kullanılabilirken, biz yamayla onarımı tercih ettik. Arter onarımında sentetik materyaller de tercih edilebilir, biz bu vakada hastanın çocuk olması ve hayat beklentisinin uzun olması nedeniyle öncelikle otolog safen veni tercih ettik.

Sonuç olarak, 9 yaşındaki çocuk hastada travma sonrası yüzeyel femoral arter psödoanevrizması endovasküler girişim sonrası açık cerrahi onarımla başarıyla tedavi edilebilir. Çocuk hastalarda yüzeyel femoral arterin özellikle geniş boyunlu psödoanevrizmalarının tedavisinde açık cerrahi onarımın tercih edilebilecek ilk seçenek olduğunu düşünmekteyiz.

Çıkar Çakışması ve Finansman Beyanı

Bu çalışmada çıkar çakışması ve finansman destek alındığı beyan edilmemiştir.

Kaynaklar

1. Anderson OGP, Brookes JAS, Cobb J. False aneurysm caused by failed fracture fixation. Hosp Med 2005;66.422-3.
2. Saad NE, Saad WE, Davies MG, Waldman DL, Fultz PJ, Rubens Dj. Pseudoaneurysms and the role of minimally invasive techniques in their management. Radigraphics 2005;25(Suppl 1): 173-89.
3. Mitchell DG, Needleman L, Bezzi M, Goldberg BB, Kurtz AB, Pennell RG, et al. Femoral artery pseudoaneurysm: diagnosis with conventional duplex and color Doppler US. Radiology 1987;165(3): 687-90.
4. Thalhammer C, Kircherr AS, Uhlich F, Waigand J, Gross CM, Postchatheterization pseudoaneurysms and arteriovenous fistulas: repair with percutenous implantation of endovascular covered stents. Radiology 2000;214(1):1287-31.
5. Klonnaris C, Katsargyris A, Matthaiou A, Giannopoulos A, Tsigris C, Papadopouli K, et al. Emergency stenting of a ruptured infected anastomotic femoral pseudoaneurysm. Cardiovasc Inervent Radiol 2007;30(6):1238-41.

How to cite this article:
Coşkun İ, Andiç Ç, Demirtürk OS, Gülcan Ö. Superficial Femoral Artery Pseudoaneurysm in a Child Which Developed After Femur Fracture. J Clin Anal Med 2015;6(suppl 3): 406-8.