One Patient Two Malignancies: Synchronous Diagnosis Hodgkin Lymphoma and Lung Cancer

Bir Hasta İki Malignite: Eş Zamanlı Tanı Konulan Hodgkin Lenfoma ve Akciğer Kanseri

Hodgkin Lenfoma ve Akciğer Kanseri / Hodgkin Lymphoma and Lung Cancer

Pınar Bıçakçıoğlu[1], Serpil Dizbay Sak[2], Abdullah İrfan Taştepe[3]
[1]Atatürk Göğüs Hastalıkları ve Göğüs Cerrahisi Eğitim ve Araştırma Hastanesi, Göğüs Cerrahisi Kliniği,
[2]Ankara Üniversitesi Tıp Fakültesi, Patoloji Anabilim Dalı, [3]Gazi Üniversitesi, Göğüs Cerrahisi Anabilim Dalı, Ankara, Türkiye

Olgu, Türk Toraks Dernağı 14. Yıllık Kongresi, Antalya'da sunulmuştur.

Özet

Hodgkin lenfoma hastalarında tedavi sonrasında geç dönem sekonder malignite gelişme olasılığı nadir de olsa bildirilmektedir. Ancak Hodgkin lenfomanın ikinci sık görüldüğü ellili yaşlarda akciğer kanseri ile eş zamanlı görülme sıklığı son derece nadirdir. Kırkiki yaşında erkek hastanın yutma güçlüğü, gece terlemesi, kilo kaybı, halsizlik nedeniyle çekilen akciğer grafisinde sağ akciğer de nodüler opasite, bilateral hiler ve mediyastinal dolgunluk saptandı. Toraks bilgisayarlı tomografide sağ üst lobda soliter pulmoner nodül ve multipl mediyastinal lenfadenopatisi mevcuttu. Fizik muayenesinde sağ supraklavikular lenf nodu tespit edilmesi üzerine buradan biyopsi yapıldı, histopatolojik incelemesi hodgkin lenfoma ile uyumluydu. Olgunun akciğerdeki lezyonunun ikinci bir primer olduğu düşünülerek sağ torakotomi yapıldı, frozen patolojik inceleme ile kitleden biyopsinin sonucu küçük hücreli dışı akciğer kanseri, lenf nodundan Hodgkin lenfoma ile uyumlu gelmesi üzerine üst lobektomi ve mediyastinal lenf nodu diseksiyonu yapıldı. Postoperatif patoloji sonucu pleomorfik karsinoma ve tüm lenf nodlarında Hodgkin lenfoma idi. Postoperatif lenfomaya yönelik kemoterapi ve radyoterapi alan olgu 5. yılında sorunsuz izlenmektedir.

Anahtar Kelimeler

Akciğer Kanseri; Hodgkin Lenfoma; Cerrahi

Abstract

There have been few reports of late secondary malignancies following of Hodgkin Lymphoma treatment. Synchronous lung cancer and Hodgkin lymphoma at the age of fifty where it makes its second peak is rare. A 42 year old male patient had symptom with dysphagia, night sweat, weight loss and weakness. His chest radiography revealed a nodular opacity in the right upper zone and enlarged bilateral hilar region and mediastinum. Thorax computerized tomography revealed a solitary pulmonary nodule in the right upper lobe and multiple mediastinal lymphadenopthy. His physical examination revealed right supraclavicular lymphadenopathy. Scalene lymph node biyopsy revealed classical Hodgkin lymphoma. The lung lession thought to be a second primary lession and hence right posterolateral thoracothomy was performed, in frozen pathological examination nodule was a non small cell lung cancer, and lymph nodes were Hodgkin lymphoma. Thus, upper lobectomy and mediastinum lymph nodes dissection were done. The postoperative pathology revealed pleomorphic carcinoma in the resected tumor and Hodgkin lymphoma invasion in the lymph nodes. In the postoperative period, he received chemotherapy and radiotherapy for Hodgkin lymphoma. The patient 5 years after surgery is well.

Keywords

Lung Cancer; Hodgkin Lymphoma; Surgery

DOI: 10.4328/JCAM.1706 Received: 28.02.2013 Accepted: 28.03.2013 Printed: 01.06.2015 J Clin Anal Med 2015;6(suppl 3): 398-9
Corresponding Author: Pınar Bıçakçıoğlu, Atatürk Göğüs Hastalıkları ve Göğüs Cerrahisi Eğitim ve Araştırma Hastanesi, Göğüs Cerrahisi Kliniği, Sanatoryum Cad. 06280 Keçiören, Ankara, Türkiye. T.: +90 3123552110 F.: +90 3123552135 E-Mail: piyaren@gmail.com

Giriş

Gelişen tedavi yöntemleri sonucunda, Hodgkin lenfoma (HL) yüksek oranda kür sağlanabilen bir malign hastalıktır [1]. Ancak bu tedavi rejimlerinin yıllar sonra sekonder malign neoplazmlarda artış ile ilişkili olabileceği düşünülmektedir [2]. Birçok çalışma göstermiştir ki, akciğer kanseri bu sekonder maligniteleri içinde en sık görülen solid tümörlerden biridir [1]. Ancak HL'nın ikinci sık görüldüğü ellili yaşlarda akciğer kanseri ile eş zamanlı görülme sıklığı son derece nadirdir. Burada aynı anda tanı konulan nadir bir olguyu sunmayı amaçladık.

Olgu Sunumu

Kırkiki yaşında erkek hasta, ilk kez Temmuz 2007'de yutma güçlüğü nedeniyle başvurduğu kulak burun boğaz kliniğinde nazofarengeal biyopsi yapılmış, patolojinin lenfoid hiperplazi ile uyumlu gelmesi üzerine takibe alınmış. Şubat 2008'de yutma güçlüğünün artması yanında gece terlemesi, kilo kaybı, halsizlik de gelişince aynı merkezde göğüs hastalıkları tarafından çekilen akciğer grafisinde sağ üst zonda 3cm çapında nodüler opasite ve bilateral mediyastinal ve hiler dolgunluk saptanmış. Toraks bilgisayarlı tomografisinde (BT) paratrakeal, prevasküler, subkarinal ve bilateral hiler, yaklaşık 2,5 cm ölçülen büyümüş lenf bezleri ve sağ akciğer üst lob posterior segmentte düzensiz konturlu 3x2 cm boyutlarında yumuşak doku lezyonu tespit edilmiş (Resim 1). Aynı merkezde kliniğimize sevk edilen olgunun fi-

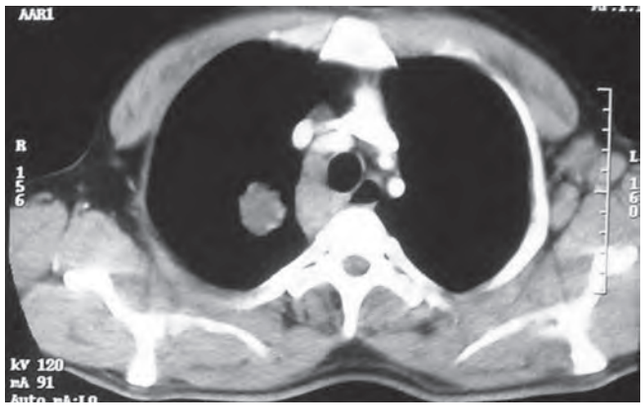

Resim 1. Toraks bilgisayarlı tomografi mediyasten pencere kesitinde, sağ akciğer üst lob posterior segmentte düzensiz konturlu 3x2 cm boyutlarında yumuşak doku lezyonu ve multipl mediyastinal lenfadenopatiyi göstermektedir.

zik muayenesinde servikal ve supraklavikular lenf adenopatisi ve 30 paket/yıl sigara öyküsü mevcuttu. Yapılan tüm vücut taramalarında ilave bir patoloji izlenmedi. Skalen lenf nodu biyopsisi yapıldı, patoloji sonucu klasik tipte hodgkin lenfoma idi. Hastanın akciğerindeki lezyonunun ikinci bir primer olduğu kanaatine varıldı. Akciğerdeki lezyona tomografi eşliğinde transtorasik biyopsi yapılması için radyoloji ile konsülte edildi, ancak uygun bulunmadı. Hastaya sağ posterolateral torakotomi yapıldı, lezyondan gönderilen frozen sonucunun küçük hücreli dışı akciğer kanseri ve lenf nodundan HL gelmesi üzerine üst lobektomi ve mediyastinal lenf nodu diseksiyonu yapıldı. Postoperatif patoloji, pleomorfik karsinoma ve tüm lenf nodlarında HL invazyonu mevcuttu. Postoperatif evreleme T2AN0M0, evre IB idi. Medikal ve radyasyon onkoloji kliniklerinde takip edilen olguya HL tedavisine yönelik postoperatif 6 kür kemoterapi (Adriamisin, Bleomisin, Vinblastin, Dakarbazin) ve 21 seans radyoterapi verildi. Postoperatif birinci yılında çekilen kontrol tüm vücut pozitron emisyon tomografisinde patolojik tutulum saptanmadı. Akciğer malignitesine yönelik ilave tedavi düşünülmeyen olgu postoperatif 5. yılında sorunsuz takip edilmektedir.

Tartışma

Eş zamanlı tanı konulan akciğerin pleomorfik karsinomu ve HL birlikteliğine bugüne kadar ulaşabildiğimiz kadarıyla tıp literatüründe rastlayamadık. Literatürde sadece küçük hücreli akciğer kanseri ve HL birlikteliği bildirilmiştir [3].

Hodgkin lenfomalı hastalar coğrafi ve etnik olarak değişen bimodal yaş dağılımına sahiptir. Endüstrileşmiş ülkelerde 15-35 yaş arası ve 50'li yaşlarda olmak üzere iki yaş grubunda, gelişmekte olan ülkelerde ise erişkinlik öncesi en sık görüldüğü dönemdir. Çocukluk çağında en sık erkeklerde görülürken, ileri yaşta ise kadın erkek oranı eşitlenmiştir [4]. Bu çalışmada olgumuz 42 yaşında erkek hastadır.

Modern radyoterapi ve kemoterapideki gelişmeler göstermektedir ki, HL'lı hastaların çoğunda artık kür elde edilebilmekte ve sağ kalım süreleri uzamaktadır. Sağ kalımdaki gelişmelerin sonucu olarak, tedavinin uzun dönem komplikasyonlarından biri ikincil malign hastalık gelişme riskidir [2]. Son çalışmalar, HL tedavisinden özellikle 15 yıl veya daha sonrasında gelişen ikincil malignensilerin en önemli alt tipinin solid tümörler olduğunu bildirmişlerdir [5]. Bu solid tümörlerden akciğer kanseri en sık görülenidir. Önceden alınan radyoterapi ve alkilleyici kemoterapi tedavisinin ve sigara kullanım öyküsünün akciğer kanseri gelişme riskini artırdığı belirtilmektedir [1]. Olgumuza eş zamanlı akciğer kanseri ve HL tanısı konulmuş olup, tanı öncesi herhangi bir tedavi uygulanmamıştı.

Akciğerde küçük hücreli dışı karsinomlar ile birliktelik gösteren sarkom veya sarkom benzeri alanlar içeren tümörler nadirdir. Bu tümörler karsinosarkom olarak adlandırılmaktadır. Dünya Sağlık Örgütü'nün son histolojik sınıflandırmasında bu tümörler sarkomatoid tümör başlığı altında toplanmış olup pleomorfik karsinom da bu grupta yerini almıştır [6,7]. Karsinosarkom gelişimi sigara kullanımı ile yakın ilişkilidir. Sarkomatoid karsinomlar küçük hücreli dışı akciğer kanserine göre daha kötü prognoza sahiptir. Bu olguların yarısı tanı aldıklarında evre I olmalarına rağmen 5 yıllık sağ kalım oranları yaklaşık %20'dir [6]. Olgumuzda sigara öyküsü mevcuttu ve postoperatif pleomorfik karsinom tanısı konuldu. Postoperatif evresi 1B olan hastaya, medikal onkoloji kliniği adjuvan tedavi uygulamadı. Hasta takiplerinde 5 yıldır sağlıklıdır.

Sonuç: İleri yaşta Hodgkin lenfoma ile eş zamanlı tespit edilen akciğer lezyonunda, senkron tümör olasılığı göz önünde bulundurulmalıdır.

Çıkar Çakışması ve Finansman Beyanı

Bu çalışmada çıkar çakışması ve finansman destek alındığı beyan edilmemiştir.

Kaynaklar

1. Das P, Ng AK, Stevenson A, Mauch PM. Clinical course of thoracic cancers in Hodgkin's disease survivors. Annals of Oncology 2005;16:793-7.
2. Güler A, Yalnız E, Özden EP, Kararmaz EA, Tekgül S, Taşdöğen N ve ark. Bir hasta üç malignite: Hodgkin lenfoma, maltoma, akciğer kanseri. Türk Toraks Der 2010;11:187-90.
3. Rubiales AS, Martinez G, Aller JL, Roig V, del Valle ML. Synchronous diagnosis of small-cell lung cancer and Hodgkin lymphoma. An Med Interna 2006;23:301-2.
4. Grufferman S, Delzell E. Epidemiology of Hodgkin's disease. Epidemiol Rev 984;6:761-6.
5. Lorigan P, Radford J, Howell A, Thatcher. Lung cancer after treatment for Hodgkin's lymphoma: a systematic review. Lancet Oncol 2005;6:773-9.
6. Kefeli M, Yıldız L, Aydın O, Uzun O, Kandemir B. Akciğerin sarkomatoid karsinomları: üç olgu sunumu. Türk Pat Der 2008;24:64-8.
7. Yılmazbayhan D, Özlük Y. Küçük hücreli dışı akciğer karsinomlarında patoloji. Yücel O, Genç O, editörler. Akciğer hastalıkları ve tedavisi, 2010. DOİ:10.4328/JCAM.355.

How to cite this article:
Bıçakçıoğlu P, Sak SD, Taştepe Aİ. One Patient Two Malignancies: Synchronous Diagnosis Hodgkin Lymphoma and Lung Cancer. J Clin Anal Med 2015;6(suppl 3): 398-9