# Comparasion of Optic Nerve Head with Stereophotometric and Scanning Laser Ophthalmoscopic Imaging

# Optik Sinir Başının Stereofotometrik ve Scanning Laser Oftalmoskopik Karşılaştırılması

Optik Sinir Görüntüleme Yöntemleri / Evaluation Methods of the Optic Nerve

Serek Tekin[1], Tekin Yaşar[2]
[1]Göz Hastalıkları Kliniği, Van Eğitim ve Araştırma Hastanesi,
[2]Göz Hastalıkları AD, Yüzüncü Yıl Üniversitesi Tıp Fakültesi, Van, Türkiye

**Özet**

Amaç: Glokomlu ve sağlıklı bireylerde optik sinir başı (OSB)'nın stereofotometri ve scanning laseroftalmoskopi (HRT-3) ile değerlendirilmesi ve deneyimli iki klinisyenin, değerlendirme sonuçlarını karşılaştırmaktır. Gereç ve Yöntem: Çalışmamıza 54'ü normal, 42'si glokom, 20'si glokom şüphesi olan 116 kişinin 217 gözüdahil edildi. OSB'ninstereofotometrik görüntüleri fundus kamera (ZEISS, FF 450 plus) ile elde edildi. Aynı seansta OSB, HRT-3 ile de görüntülendi. Stereofotometrik görüntülerin, glokom olup olmadığı ve C/D oranları iki deneyimli klinisyen tarafından değerlendirildi. Değerlendirmeler kendi arasında ve HRT-3 ile karşılaştırıldı. Bulgular: Gruplar arasında yaş ve cinsiyet bakımından anlamlı fark yoktu (p□0.05). Birinci ve ikinci klinisyenler arasında stereofotoğrafik C/D oranları arasındaki korelasyon, sağ gözlerde 0.79 (p<0.001), sol gözlerde 0.82 (p<0.001) idi. Birinci klinisyenin stereofotoğrafisine göre belirlediğ C/D oranları ile HRT-3 lineer C/D oranları arasındaki korelasyon sağ gözde 0.57 (p<0.001), sol gözde 0.50 (p<0.001) idi. İkinci klinisyenin sağ gözlerdeki korelasyonu 0.66 (p<0.001) iken, sol gözlerde 0.68 (p<0.001) idi. Birinci klinisyenin stereofotoğrafi ve HRT-3 arasındaki C/D ölçümleri arasındaki uyum sağ gözde % 51.2 (p<0.001), sol gözde % 47.5 (p<0.001) dir. İkinci klinisyenin stereofotoğrafi ile HRT-3 arasındaki C/D ölçümleri arasındaki uyum sağda % 40 (p<0.001), solda % 62.7 (p<0.001) idi. Tartışma: Klinisyenler arası uyum genel olarak iyiyken, klinisyenler ile HRT-3 arasındaki uyum nispeten düşük bulundu. Her iki yöntem de glokomlu ve normal gözü ayırmada etkili olsada glokom şüpheli gözlerde görüntüleme yöntemlerinin yetersiz kaldığı görüldü.

**Anahtar Kelimeler**

Glokom; Stereofotometrik Fundus Fotoğrafisi; Heidelberg Retina Tomografisi

**Abstract**

Aim: To compare theevaluation results of two experienced clinicians about examination of optic discs in glaucoma patients and healthy inidividuals by stereophotometry and scanning laser ophthalmoscopy. Material and Method: We studied 116 individuals (217 eyes) who were divided as normal, glaucoma and suspected glaucoma in numbers of 54, 42 and 20 respectively. Stereophotometric photographs of optic disc were examined with fundus camera (Zeiss, FF 450 plus). Optic disc was also evaluated with HRT-3 in the same visit. Two experienced clinicians evaluated the cup/disc ratios and whether the optic discs were glaucomatous or not. Evaluation results were analysed and compared with HRT-3 examinations. Results:There were no significant age and gende rdifferences between the groups(p>0.05).Stereophotographic C/D ratio correlations between the clinicians were 0.79 (p<0.001) in therighteyesand 0.82 (p<0.001) in thelefteyes. Correlationbetween C/Dratios of thefirstclinicianexaminationand HRT-3 was 0.57 (p<0.001) in therighteyesand 0.50 (p<0.001) in thelefteyes. Correlationratios of thesecondclinicianwas 0.66 (p<0.001) in therighteyesand 0.68 (p<0.001) in thelefteyes. Consistency of thefirstclinician in means of correlation of stereographyand HRT-3 C/Dratioswas %51.2 (p<0.001) in therighteyesand % 47.5 (p<0.001) in thelefteyes. Consistencyforthesecondclinicianwas 0.40 (p<0.001) in therighteyesand % 62.7 (p<0.001) in thelefteyes. Discussion: Although the consistency between the clinician was well, consistency between the clinicians and HRT-3 was in lower rates. Imaging methods were insufficient in glaucoma suspected eyes despite both of methods was effective in the discrimination of normal and glaucomatous eyes.

**Keywords**

Glaucoma; Stereophotometric Fundus Photography; Heidelberg Retina Tomography

DOI: 10.4328/JCAM.3510 Received: 14.04.2015 Accepted: 24.04.2015 Printed: 01.08.2015 J Clin Anal Med 2015;6(suppl 4): 438-42
Corresponding Author: Serek Tekin, Göz Hastalıkları Kliniği, Van Eğitim ve Araştırma Hastanesi, Van, Türkiye.
GSM :+905054878436 E-Mail:drserektekin@hotmail.com

**Giriş**

Glokom ilerleyici retina gangliyon hücre hasarı, optik sinir başında (OSB) çukurlaşma ve görme alanı defektleri ile karakterize geri dönüşümsüz bir kronik optik nöropatidir.Prevalansı yaşla birlikte artar. Değişik coğrafik bölge ve toplumlarda farklılık göstermekle birlikte kırklı yaşlarda ortalama %1-2 civarındayken ilerleyen yaşlarda oran %7-8'lere kadar yükselir[1].

Glokom hastalarında görme alanı kaybı ve OSB'de çukurlaşma ortaya çıkmadan önce retina sinir lifi tabakası (RSLT) hasarının önemli ölçüde oluştuğu ve fonksiyonel kayıp ortaya çıkıncaya kadar RSLT'nin yaklaşık yarısının geriye dönüşümsüz hasara uğradığı bilinmektedir[2]. OSB değişikliklerinin belirlenmesi ve ayırıcı tanının yapılabilmesi için subjektif yöntemler olan direkt ya da indirek toftalmoskopi ve disk fotoğrafisinin yanı sıra değerlendirmeyi objektif yapabilen cihazlara gereksinim doğmuştur. Stereofotometri OSB'nin fotoğraflarının çekilip, çekilen fotoğraflar üzerinden OSB'nin üç boyutlu değerlendirilmesi esasına dayanır.

Heidelberg retina tomografisi (HRT), konfokal tarayıcı laser oftalmoskopi prensibi ile çalışan optik diskin ve peripapiller retina bölgesinin üç boyutlu olarak görüntülenmesini ve tekrarlanabilir analizini sağlayan bir cihazdır. HRT, kolay kullanımı, kantitatif verilerin elde edilmesi ve saklanması açısından ve ölçüm alınırken pupilin genişletilmesine gerek duyulmadığı için glokom hastalarında kullanımı yaygın kabul görmüştür [3-4].

HRT, OSB ve RSLT'deki yapısal değişiklikleri stereometrik değerler başlığı altında sayısal olarak verir. HRT'nin son versiyonu olan HRT-3, glokomdaki OSB ve RSLT'deki değişikliklere göre glokom olasılığını ve takip sırasında oluşan değişiklikleri ortaya çıkarmak için önemli iki yazılım içerir. Bunlardan birincisi HRT-2'de de bulunan ama veritabanındaki hasta sayısının genişletilmesi ve çeşitlendirilmesiyle daha önemli hale gelen, OSB ve rim alanını hesaplayarak analiz yapan ama kullanıcının kontur çizimine bağımlı olarak değişebilen MRA (Moorfields Regresyon Analysis)'dır. Diğeri ise HRT-3'le birlikte kullanıma sunulan, rim, çukurluk ve peripapiller RSLT'yi hesaplayarak analiz yapan ve kullanıcının kontur çiziminden bağımsız olan GPS (Glaucoma Probability Score, Glokom İhtimali Skoru)'tir. Bu iki yazılım ilk glokom tanısı konulacak hastalarda başlangıç olarak tanısal bir yaklaşım sağlarlar. Ayrıca bu iki program sağlıklı ve glokomlu gözün ayırt edilmesine olanak sağlar[5-8].

HRT-3 de Moorfields Regresyon Analizi ile OSB'nin her 6 kadranı için ayrı ayrı ve global olarak rim ve disk alanı hesaplanır ve veri tabanındaki normal göz verileriyle karşılaştırılarak bir analiz yapılır. Ayrıca GPS, HRT-3'ün getirdiği yeniliklerden biriolup kontur çizimine gerek kalmadan yani kullanıcıdan bağımsız, otomatik olarak bir glokom olasılık skoru veren yöntemdir.

**Gereç ve Yöntem**

Çalışmaya 54 normal bireyin 97 gözü, 20 glokom şüphesi olan hastanın 40 gözü ve 42 glokomlu hastanın 77 gözü olmak üzere toplam 116 hastanın 224 gözü dahil edildi.5 birey tek gözlü idi. 13 bireyin gözlerindeki korneal opasite gibi sağlıklı sonuç almayı engelleyen durumlardan dolayı çalışmaya dahil edilmedi.

Sağ gözlerin 52'si normal, 40'ı glokom ve 19'u glokom şüphesi olan hastalardan oluşmaktaydı. Sol gözlerin 54'ü normal, 47'si glokom ve 12'si glokom şüphesi olan hastalardan oluşmaktaydı. Toplam 111 sağ göz ve 113 sol göz çalışmaya dahil edildi.

Çalışmaya katılan bütün bireylerin aynı gün içinde stereo fundus fotoğrafları çekildi ve HRT-3 ile ölçümleri yapıldı. İşlemlerden önce hastalar ve kontrol grubuna uygulanacak prosedür ayrıntılı olarak anlatıldı ve onam formu alındı. Çalışma için Sağlık Bakanlığı Etik Komitesinden izin alındı ve Helsinki Deklerasyonunda biyomedikal araştırmalar için tanımlanan tüm etik prensiplere ve temel ilkelere uyuldu.

Hastaların tümüne tam bir oftalmolojik muayene yapıldı. Klinikhikaye, otorefraktometre, Snellen eşeli ile görme keskinliği ölçümü, ön segmentinbiomikroskopik muayenesi, santral korneal kalınlık ölçümü, gonyoskopi, arka segment muayenesi, Goldmann Aplanasyon Tonometresi ile göz içi basıncı (GİB) ölçümü ve statik otomatik görme alanı muayenesi yapıldı. Görme alanı, Humphrey otomatik perimetrisi ile İsveç etkileşimli eşik algoritması (Swedish Interactive ThresholdAlgorithm) SITAstandart 24-2 kullanılarak yapıldı. Normal bireylerde görme alanı testi sonucunda fiksasyon kaybı %20, yanlış pozitiflik ve negatiflik oranı %33'den yüksek olanlarda test tekrar anlatılıp yeniden yapıldı. Glokom hastalarında öğrenme etkisinden dolayı test en az iki kez tekrarlandı.

Optik sinir başının stereofotometrik görüntüsü fundus kamera (Zeiss, FF 450 plus) ile elde edildi. Görüntüler deneyimli tek doktor tarafından çekildi. Fundus kameranın renkli fotoğraf butonuyla her hastanın tek gözü için en az 8 görüntü çekildi. Çekilen fotoğrafların 4 tanesi 50 derecelik açıyla, 4 tanesi de 30 derecelik açıyla çekildi. Diğer göz içinde 8 görüntü olmak üzere toplam 16 görüntü elde edildi.

Konfokal tarayıcı lazer oftalmoskopi HRT-3 ile deneyimli tek doktor tarafından çekildi. Kontur çizgisi aynı doktor tarafından(ST) çizildi. Hastaların stereometrik parametreleri, Moorfields Regression Analysis( MRA) ve Glokom Olasılık Skoru/ Glaucoma Probability Score(GPS) analiz skorları ve işaretleri hem sektörler hem de global olarak ayrı ayrı kaydedildi. Ayrıca yazılımların bu 7 çıktıya göre verdiği sonuç, final skoru olarak belirlendi.

GPS ve MRA sınıflandırılması yapılırken hem glokomlu hem de normal bireylerde final skoru, global ve 6 sektördeki herbir değerin sensitivite ve spesifitesi ayrı ayrı hesaplandı. Sınırda olan vakaların normal ya da anormal olarak kabul edileceği konusu net olmadığı için üç ayrı değerlendirme yapıldı. Birinci değerlendirmede sınırda olan olgular (Borderline/ Sınırda (BL)) her iki grupta da normal sınırların dışında (Outside Normal Limits (ONL))kabul edildi(en sensitif, en az spesifik). İkinci değerlendirmede ise sınırda olan olgular normal sınırlar içinde (With In Normal Limits( WNL)) kabul edildi (en spesifik, en az sensitif). Üçüncü değerlendirmede ise sınırda olan olgular spesifite ve sensitivite hesaplamasına dahil edilmedi.

Glokomlu ve sağlıklı bireylerde stereofotometrik optik sinir başı görüntülenmesi yöntemiyle elde edilen görüntüler iki deneyimli klinisyen tarafından değerlendirildi. Glokom, glokom şüphesi ve normal gruplar değerlendirmeye alınırken karışık olarak sıralandı. Deneyimli iki klinisyen çalışma gruplarından habersiz stereofotoğraflara bakarak çalışmaya katılan kişilerin glokom olup olmadığını ve C/D oranlarını belirledi. GPS ile çalışmaya katılan kişiler glokom, normal, glokom şüphesi olarak üç gruba ayrıldı. Daha sonra klinisyenlerin kendi içinde stereofotoğraf ile HRT-3 arasındaki uyum ve klinisyenler arasındaki uyum tespit edildi. Değerlendirmede kişinin sağ ve sol gözlerinin, stereofotoğrafına göre glokom olup olmadığı ve cup/disk (C/D) oranları not

edildi. Elde edilen bu bulgular HRT-3 ile elde edilen lineer C/D oranları ve GPS sonuçlarıyla karşılaştırıldı. Ayrıca iki klinisyenin değerlendirmeleri kendi aralarında karşılaştırıldı. Klinisyenler arasındaki uyum ve klinisyenler ile HRT-3 arasındaki uyum istatistiksel veri olarak sunuldu.

Üzerinde durulan özelliklerden sürekli değişkenler için tanımlayıcı istatistikler; Ortalama, Standart Sapma, Minimum ve Maksimum değer olarak ifade edilirken, kategorik değişkenler için sayı ve yüzde olarak ifade edilmiştir. Sürekli değişkenler bakımından, kategorik değişkenlere göre ortalamaları karşılaştırmada; tek yönlü varyans analizi yöntemi kullanılmıştır. Varyans analizini takiben Duncan çoklu karşılaştırma testi yapılmıştır. Sürekli değişkenler arasındaki ilişkiyi belirlemede Pearson Korelasyon Katsayısı, bu değişkenler bakımından değerlendiriciler arası ve değerlendiriciler ile cihaz arasındaki uyumu belirlemede Grup İçi Korelasyon Katsayısı hesaplanmıştır. Kategorik değişkenler arasındaki ilişkiyi belirlemede ise Ki-kare testi yapılmış, bu değişkenler bakımından değerlendiriciler arası ve değerlendiriciler ile cihaz arasındaki uyumu belirlemede Kappa katsayısı hesaplanmıştır. Hesaplamalarda istatistik anlamlılık düzeyi %5 ve %1 olarak alınmış ve hesaplamalar SPSS istatistik paket programında yürütülmüştür.

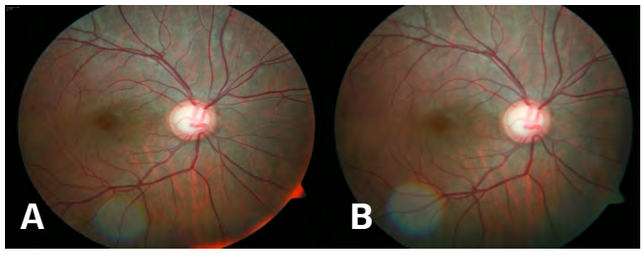


Resim 1. Stereofotoğrafik olarak çekilmiş optik disk görüntüsü (A,B)



Resim 2. Glokomlu hastanın GPS görüntüsü

**Bulgular**

Birinci klinisyene göre (TY) optik disk (OD)'in stereofotometrik değerlendirmesinde sağ göz C/D oranları; normal gözlerde 0.40, glokomlu gözlerde 0.67, glokom şüphesi olan gözlerde 0.43 idi. Sol göz C/D oranları; normal gözlerde 0.38, glokomlu gözlerde 0.65, glokom şüphesi olan gözlerde 0.47 idi (Tablo-1).

Tablo 1. Birinci klinisyenin hasta gruplarındaki stereofotometrik ortalama C/D oranları.

| | Sağ Göz (c/d) | Sol Göz (c/d) | P Değeri |
|---|---|---|---|
| Normal | 0.40 ± 0.15 | 0.38 ± 0.16 | < 0.001 |
| Glokom | 0.67 ± 0.20 | 0.65 ± 0.21 | < 0.001 |
| Glokom şüphesi | 0.43 ± 0.12 | 0.47 ± 0.16 | < 0.001 |

İkinci klinisyene göre (ST) OD'ninstereofotometrik değerlendirmesinde sağ göz C/D oranları; normal gözlerde0.34, glokomlu gözlerde 0.67, glokom şüphesi olan gözlerde 0.47 idi. Solda; normal gözlerde 0.33, glokomlu gözlerde 0.67, glokom şüphesi olan gözlerde 0.52 idi (Tablo - 2).

Tablo 2. İkinci klinisyenin hasta gruplarındaki stereofotometrik ortalama C/D oranları.

| | Sağ Göz ( C/D) | Sol Göz (C/D) | P Değeri |
|---|---|---|---|
| Normal | 0.34 ± 0.12 | 0.33 ± 0.06 | < 0.001 |
| Glokom | 0.67 ± 0.18 | 0.67 ± 0.17 | < 0.001 |
| Glokom şüphesi | 0.47 ± 0.17 | 0.52 ± 0.14 | < 0.001 |

HRT-3 ile yapılan ölçümlerde sağ ve sol göz için lineer C/D oranları dikkate alındı. Elde edilen veriler tablo – 3 te sunulmuştur.

Tablo 3. Hasta gruplarında HRT-3 ile elde edilen lineer C/D değerleri

| | Sağ Göz (C/D) | Sol Göz (C/D) | P Değeri |
|---|---|---|---|
| Normal | 0.47± 0.12 | 0.43± 0.12 | < 0.001 |
| Glokom | 0.70± 0.19 | 0.68± 0.13 | < 0.001 |
| Glokom şüphesi | 0.63± 0.09 | 0.60± 0.15 | < 0.001 |

Normal, glokom ve glokom şüphesi olan hastaların stereofotoğraf ve HRT-3 ile ölçülen C/D oranları arasındaki pearsonkorelasyon katsayıları aşağıdaki gibidir:

Birinci klinisyeninve ikinci klinisyenin stereofotoğrafa bakarak yorumladığı C/D oranları arasındaki pearson korelasyon katsayısı sağ gözde 0.79 (p<0.001), sol gözde 0.82 (p<0.001)bulundu.

Birinci klinisyenin stereofotoğrafa bakarak yorumladığı C/D oranları ile HRT-3'ten elde edilen lineer C/D arasındaki pearson korelasyon katsayısı sağ gözde 0.57 (p<0.001), sol gözde 0.50 (p<0.001) bulundu.

İkinci klinisyenin stereofotoğrafa bakarak yorumladığı C/D oranları ile HRT-3'ten elde edilen lineer C/D arasındaki pearson korelasyon katsayısı sağ gözde 0.66(p<0.001), sol gözde 0.68 (p<0.001) idi.

Grup içi korelasyon katsayısı istatistik analiz yöntemi kullanılarak bulunan ölçümler arasındaki uyum şu şekildedir: Birinci ve ikinci klinisyenin stereofotometrik OD görüntülerine bakarak belirlediği C/D oranları arasındaki uyum sağ göz için % 77.8, sol göz için % 82.2 (p<0.001) idi.

Birinci klinisyenin stereofotometrik OD görüntülerine bakarak belirlediği C/D oranları ile HRT-3'deki lineer C/D arasındaki uyum sağ göz için % 51.2, sol göz için % 47.5(p<0.001) idi.

İkinci klinisyenin stereofotometrik OD görüntülerine bakarak belirlediği C/D oranları ile HRT-3'deki lineer C/D arasındaki uyum sağ göz için % 40, sol göz için % 62.7 (p<0.001)dir.

Birinci klinisyene göre (TY) sağ göz OD'nin stereofotometrik değerlendirmesinde 52 normal gözün, 31'i (% 59.6) normal olarak değerlendirilmiş, 11'i glokom olarak değerlendirilmiş (%21.2) ve

10'u şüpheli glokom olarak değerlendirilmiştir(% 19.2). Glokomlu 40 gözün 31'i (% 77.5) glokom olarak değerlendirilmiş, 2 'si(% 5) normal olarak değerlendirilmiş ve 7'si şüpheli glokom olarak değerlendirilmiştir (% 17.5). Şüpheli glokomlu 19 gözün 7'si normal (%36.8), 9'u glokom (%47.4) ve 3' ü şüpheli glokom(% 15.8) olarak değerlendirilmiştir.

Birinci klinisyene göre (TY) sol göz OD' ninstereofotometrik değerlendirmesinde; 54 normal gözün 35'i (% 62) normal, 8'i (% 16)glokom ve 11'i (% 22) süpheli glokom olarak değerlendirilmiştir. 47 glokomlu gözün 30'u (% 63) glokom, 11'i (%23.9) normal ve 6' sı (% 13) şüpheli glokom olarak değerlendirilmiştir. 12şüpheli glokomlu gözün, 3'ü (%25)şüpheli glokom, 5'i (%41.7) normal ve4'ü (% 33.3)glokom olarak değerlendirilmiştir.

İkinci klinisyene göre (ST) sağ göz OD' nin stereofotometrik değerlendirmesinde; 52 normal gözün 46'si (% 88.7) normal, 4'ü (% 7.5) glokom ve 2'si (% 3.8) şüpheli glokom olarak değerlendirilmiştir. 40 glokomlu gözün 34'ü (% 85.4) glokom, 4'ü (%9.8) normal ve 2 si (% 4.9) şüpheli glokom olarak değerlendirilmiştir. Şüpheli glokomlu 19 gözün 6'sı (%31.6) şüpheli glokom, 6'sı (% 31.6) normal,7'si (% 36.8) glokom olarak değerlendirilmiştir. İkinci klinisyene göre (ST) sol göz OD' nin stereofotometrik değerlendirmesinde; 54 normal gözün 49'u (% 90.7) normal, 1'i (% 1.9) glokom ve 4'ü (% 7.4) şüpheli glokom olarak değerlendirilmiştir. 47 glokomlu gözün 42'si (% 89.4) glokom, 3'ü normal (% 6.4) , 2'si şüpheli glokom (% 4.3) olarak değerlendirilmiştir. 12 şüpheli glokomlu gözün 4'ü (% 33.3) şüpheli glokom, 3'ü (% 25) normal, 5'i (% 41.7)glokom olarak değerlendirilmiştir.

İki klinisyen arasında, stereofotometrik OD görüntüsünün değerlendirilmesinde normal ve glokomlu bireyler arasında anlamlı uyum mevcuttur.

Sağ göz için birinci klinisyenin (TY) normal olarak değerlendirdiği 40 gözün 34'ü ikinci klinisyen (ST) tarafındanda normal olarak değerlendirildi (% 85). Birinci klinisyenin glokom olarak değerlendirdiği 51 gözün 37'si ikinci klinisyen tarafındanda glokom olarak değerlendirildi (% 72.5). Birinci klinisyenin glokom şüphesi olarak değerlendirdiği 20 gözün 2'si ikinci klinisyen tarafından şüpheli glokom olarak değerlendirildi (% 10). Sol göz için birinci klinisyenin normal olarak değerlendirdiği 47 gözün 33'ü ikinci klinisyen tarafından normal olarak değerlendirildi (% 70.2). Birinci klinisyenin glokom olarak değerlendirdiği 41 gözün 32'si ikinci klinisyence glokom olarak değerlendirildi (%78,05). Birinci klinisyenin glokom şüphesi olarak değerlendirdiği 21 gözün 5'i (% 23.8) ikinci klinisyence de glokom şüphesi olarak değerlendirildi.

HRT-3'ün GPS modülüne göre sağ gözlerde, normal olan 30 gözün 18'i (% 60) birinci klinisyenin (TY) stereofotoğrafik OD görüntüsündeki yorumuna göre de normal olarak değerlendirilmiştir. GPS modülüne göre glokomlu 58 gözün 36'sı (% 62.1) birinci klinisyence glokom olarak değerlendirilmiş, glokom şüphesi olan 24 gözün ancak 3 tanesi (% 12.5)şüpheli glokom olarak değerlendirilmiştir. Sol göz değerlendirilmesinde GPS'e göre normal olan 34 gözün 22'si (%64.7) birinci klinisyence normal olarak değerlendirilmiş, glokomlu 56 gözün 32'si (% 57.1) glokom olarak değerlendirilmiş, glokom şüphesi olan 19 gözün 2'si (% 10.5) şüpheli glokom olarak değerlendirilmiştir.

GPS modülüyle ikinci klinisyenin stereo yorumları karşılaştırıldığında sağ göz için normal olan 31 gözün 29'u (%93.5) normal olrak değerlendirilmiş, glokomlu 59 gözün 35'i (% 59.3) glokom, glokom şüphesi olan 24 gözün 1 tanesi (%4.2) glokom şüphesi olarak değerlendirilmiştir. Sol göz için normal olan 35 gözün 29'u (% 82.9) ikinci klinisyence normal olarak değerlendirilmiş, 60 glokomlu gözün 39'u (% 65) glokom, 21 glokom şüphesi olan gözün 3'ü (% 14.3) şüpheli glokom olarak değerlendirilmiştir. İki klinisyen arasındaki değerlendirilen göz sayısı farkı, birinci klinisyenin bazı gözleri net değerlendirememesinden kaynaklanmıştır.

Çalışmamızda kullandığımız her iki istatistik analiz sonucuna göredeklinisyenler arası uyum klinisyenlerin kendi içindeki uyumdan daha yüksek bulundu.

**Tartışma**

Literatürde optik sinir başı analizi yapan yöntemleri karşılaştıran birçok çalışma vardır. Çalışmalarda C/D oranı, diskin glokomatöz olup olmadığını değerlendirmede gözlemci içi ve gözlemciler arası uyum ortaya konmuştur.

Çalışmamızda sürekli değişkenler arasındaki ilişkiyi belirlemede Pearson korelasyon katsayısı, bu değişkenler bakımından değerlendiriciler arası ve değerlendiriciler ile cihaz arasındaki uyumu belirlemede Grup İçi Korelasyon katsayısı hesaplanmıştır. Her iki kör klinisyenin sonuçları kendi aralarındaki uyum açısından karşılaştırıldığında, stereofotometrik görüntülere göre C/D oranlarında birinci ve ikinci klinisyenler arasındaki uyum sağ göz için % 77.8 ($p<0.001$),sol göz için % 82.2 ($p<0.001$) olup, sonuçlar istatistiksel olarak anlamlı şekilde uyumlu bulundu. Bizim çalışmamıza benzer bir çalışmayı yapan Tielsch ve arkadaşları, 200'ün üzerinde stereoskopik disk fotoğrafında C/D değerlendirilmesinde mükemmel gözlemci içi uyumu bildirilmiştir. Aynı çalışmada 1049 stereoskopik fotoğraf üzerinde iki gözlemci arasında C/D değerlendirilmesinde gözlemciler arasında önemli oranda uyum gözlenmiştir (ağırlıklı kappa 0.77-0.89) [9].

Çalışmamızda birinci klinisyenin stereofotoğrafi ve HRT-3 arasındaki C/D ölçümleri arasındaki uyum sağda % 51.2 ($p<0.001$), solda % 47.5 ($p<0.001$) olup istatistiksel olarak anlamlı, ikinci klinisyen için bu değerler sağda % 40 ($p<0.001$), solda % 62.7 ($p<0.001$)olup istatistiksel olarak anlamlı ancak literatürdeki çalışmalara göre düşük bulundu[9-15].

Zangwill ve arkadaşları yaptıkları bir çalışmada, normal grup ile erken ve orta dönem glokomlu hastalarda, optik sinir başı fotoğrafisi ve HRT ile yapılan ölçüm sonuçlarına göre vertikal C/D oranları için (kappa değeri: 0.57-0.72 ) çok iyi, horizontal C/D oranları için (kappa değeri: 0.21-0.55) iyi bir uyum olduğunu göstermişlerdir[10]. Bizim çalışmamızda da Zangwill ve arkadaşlarının yaptığı çalışma ile benzer sonuçlar bulunmuştur, birinci klinisyenin stereofotoğrafa bakarak yorumladığı C/D oranları ile HRT-3'ten elde edilen lineer C/D arasındaki pearson korelasyon katsayısına göre sağ gözde 0.57 ($p<0.001$), sol gözde 0.50 ($p<0.001$) uyum olup ikinci klinisyen için ise bu oranlar sağ gözde 0.66 ($p<0.001$), sol gözde 0.68 ($p<0.001$) olarak bulundu.

Mederios ve arkadaşları, glokomlu ve normal bireyler arasında Horizontal C/D Oranı (HCDR) ve Vertikal C/D Oranı (VCDR) ölçümleri açısından stereoskopik optik disk fotoğrafisi ve Stratus Optic Coherens Tomography (OCT)'yi Pearson korelasyon analizini kullanarak karşılaştırmış ve iki yöntem arasında yüksek korelasyon (0.87) olduğunu göstermiştir[11].

Yine literatürde benzer bir çalışmada glokomlu ve normal bireylerde HRT-2, Stratus OCT ve subjektif yöntem olan stereosko-

pik optik sinir başı fotoğrafisini karşılaştırmış, yapılan ikili analizlerin hepsinde iyi düzeyde uyum olmakla birlikte üç yöntemle yapılan ölçümler arasında istatistiksel olarak anlamlı fark rapor etmişlerdir[12].

Başka bir çalışmada, glokomu olup hiçbir retinal patolojisi olmayan ve 5 dioptrinin altında kırma kusuru olan hasta grubunda VCDR ölçümü açısından stereoskopik optik disk fotoğrafisi, indirekt oftalmoskopi ve HRT arasında yapılan ikili karşılaştırmalar arasında yüksek uyum olduğunu belirtmişlerdir[13]. Sunduğumuz bu çalışmada birinci klinisyenin stereofotoğrafa bakarak yorumladığı C/D oranları ile HRT-3'ten elde edilen lineer C/D arasındaki pearson korelasyon katsayısı ile uyum sağ gözde 0.57 ($p<0.001$), sol gözde 0.50 ($p<0.001$), ikinci klinisyen için ise sağ gözde 0.66 ($p<0.001$), sol gözde 0.68 ($p<0.001$)olup, elde edilen korelasyon değerleri Stella ve arkadaşlarının çalışmalarına göre biraz düşük olsa bile istatistiksel olarak anlamlı, literarürdeki diğer çalışmalar ile benzerdi.

Jayasundera ve arkadaşları, 199 gözde stereoskopik fotoğraf, klinik gözlem, HRT ve discam arasındaki vertikal C/D oranlarını karşılaştırdılar. 199 gözün % 28.1'i glokom, % 36.2'si glokom şüphesi, %35.7'si normal olarak değerlendirildi. Glokomda deneyimli iki klinisyen, stereofotoğrafideki VCDR, HRT, oftalmoskopiile discam ölçümlerini karşılaştırmışlar; sonuç olarak stereofotoğrafide 2 klinisyen arasında iyi bir uyumun olduğu ancak diğer yöntemler arasında daha zayıf bir uyumun olduğu görülmüştür[13]. Bulunan bu sonuçlar bizim çalışmamız ile uyumlu idi. Bizim çalışmamızdan farklı olarak, Jayasundera ve arkadaşları değişik yöntemlerle ölçülen VCDR değerleri klinikte birbirinin alternatifi olarak değerlendirilemeyeceğini belirtmişlerdir. Literatürde başka bir çalışmada ise optik sinirin Discam, Confocal scanning laser ophthalmoscopy (CSLO), stereoskopik disk fotoğrafisi ile taranmasından elde edilen veriler arasındaki uyum bizim çalışmamızla benzer olarak yüksekti [14]. Literatürde optik sinirin stereoskopik yöntem ve HRT ile ölçümlerinin yapıldığı çalışmada ise bizim çalışmamıza benzer şekilde uyum yüksek olmasına reğmen HRT'yi stereofotoğrafiye göre daha sensitif bulmuşlardır [15].

Fogagnolo ve arkadaşları retinitis pigmentozası olan 53 hastanın optik sinir başını stereofotometri ve HRT ile değerlendirdiler. Vertikal C/D oranları bizim çalışmamızdaki gibi her iki yöntemde de benzer olup soluk optik sinir başında bu benzerlikler daha azdı [16].

Esther ve arkadaşlarının yaptığı diğer bir çalışmada 489 oküler hipertansiyonu olan göz değerlendirilmiş olup HRT ve stereometrik optik disk ölçümleri alınmıştır. İki yöntem arasındaki en güçlü benzerlik vertikal C/D oranları, disk cup ve rim alanları, cup ve rim volümleri arasında idi. Sonuçlar özellikle vertikal C/D oranlarındaki benzerlik bizim çalışmamızla uyumlu idi [17].

Görülmektedir ki optik diskin klinik değerlendirmesi için standardize edilmiş yöntemler gelişinceye kadar gözlemciler içi ve gözlemciler arası uyum sınırlı olmaya devam edecektir.

## Sonuç

Stereofotometri ve HRT-3 glokom hastalarının tanı ve takibinde kullanılan son derece faydalı ve klinik pratikte sıkça kullanılan görüntüleme yöntemleridir. Stereofotometri subjektif tanı yöntemi olmasından dolayı doğal olarak klinisyenler arasında farklı yorumların ortaya çıkmasına sebep olmuştur. Çalışmamızda her iki yönteminde glokomlu ve normal gözü ayırma da son derece etkili oldukları görülsede glokom şüpheli gözlerde görüntüleme yöntemlerinin yetersiz kaldığı görülmüştür.

Glokom teşhisi göz hekiminin klinik muayenesi ve görme alanı testiyle konulur. Görüntüleme yöntemleri teşhis koymada yardımcıdır ve tanıyı destekler. Bu kadar gelişmiş görüntüleme yöntemleri olmasına rağmen bu yöntemlerin hiçbiri tanı koymada tek başına yeterli değildir.

*Çıkar Çakışması ve Finansman Beyanı*

Bu çalışmada çıkar çakışması ve finansman destek alındığı beyan edilmemiştir.

**Kaynaklar**

1. Quigley HA. Number of peaple with glaucoma world wide. Br J Ophthalmol 1996;80:389-93.
2. Quigley HA, Addicks EM, Green WR. Optic nevre damage in human glaucoma, 3: Quantitative correlation of nevre fiber loss and visual field defect in glaucoma,ischemic neuropathy, papil edema and toxicneuropathy. Arch Ophthalmol 1982;100:135-46.
3. Wollstein G, Garway-Health DF, Fontana L, Hitchings RA. Identifying early glaucomatous changes: comparison between expert clinical assesment of optic disc photographs and confocal scanning opthalmoscopy. Ophthalmology 2000;107:2272-7.
4. Miglior S, Casula M, Guareschi M, Marchetti I, Iester M, OrzalesiN. Clinicalability of Heidelberg retina tomography examination to detect glaucomatous visual field changes. Ophthalmology 2001;108:1621-7.
5. Zangwill LM, Jain S, Racette L, Ernstrom KB, Bowd C, MedeirosF A,et al. The Effect of Disc Size and Severity of Disease on the Diagnostic Accuracy of the Heidelberg Retina Tomograph Glaucoma Probability Score Invest Ophthalmol VisSci 2007;48:2653-60.
6. Murray Fingeret editors. Using theHeidelberg Retina Tomograph II (HRT II): Image Acquisition and Accessingthe Data. Atlas of Laser Scanning Ophthalmology. California: San Ramon; 2005.p.11-30.
7. Vizzeri G, Weinreb RN, Martinez de la Casa JM, Alencar LM, Bowd C, BalasubramanianM,et al. Clinicians agreement in establishing glaucomatous progression using the heidelberg retina tomograph. Ophthalmology 2009;116:14-24.
8. Burgansky-Eliash Z, Wollstein G, Bilonick RA, Ishikawa H, Kagemann L, Schuman JS. Glaucoma detection with the Heidelberg Retina Tomograph 3. Ophthalmology 2007;114:466-71.
9. Tielsch JM, Katz J, Quigley HA, Miller NR, SommerA.Intraobserver and interobserver agreement in measurement of opticdisc caracteristics. Ophthalmol 1988;95:350-1.
10. Zangwill L, Shakiba S, Caprioli J. Agreement between clinicians and a confocal scanning laser ophthalmoscope in estimation cup/disc rations. Am J Ophthalmol 1995;199:415-21.
11. Mederios FA, Zangwill LM, Bowd C, Vessani RM, Susanna R Jr, Weinreb RN. Evaluation of retinal nevre fiber layer, optic nevre head and macular thickness measurements for glaucom edetection using optical coherence tomography. Am J Ophthalmol 2005;139:44-5.
12. Arthur Stella N, Aldridge AJ, DE Leon-Ortega J, McGwin G, Xie A. Agreement in assessing cup to disc ratio measurement among stereoscopicoptic nevre head photographs, HRT-2, and Stratus OCT. J Glaucoma 2006;15:183-9.
13. Jayasundera T, Danesh-Meyer HV, Donaldson M, Gamble G. Agreement between stereoscopic photographs, clinical assessment, Heidelberg retina tomograph and digital stereoscopicoptic disc camera in estimating vertical cup/discratio. Clin Experiment Ophthalmol 2005;33:259-63.
14. Correnti AJ, Wollstein G, Price LL, Schuman JS. Comparison of optic nevre head assessment with a digital stereoscopic camera (Discam), scanning laser opthalmoscopy and stereophotography. Opthalmology 2003;110:1499-505.
15. Wollstein G, Garway-Heath DF, Fontana L, Hitchings RA. Identifying early glaucomatous changes. Comparison betwee nexpert clinical assessment of opticdisc photographs and confocal scanning ophthalmoscopy. Ophthalmology 2000;107:2272-7.
16. Fogagnolo P, Romano S, Ranno S, Taibbi G. Diagnostc assessment of normal and pale optic nevre heads by confocal scanning laser ophthalmoscope and stereophotography. Journal of Glaucome 2011;20(1):10-4.
17. Esther M.H, Stefano M, Thierry Z, Valter T. The Heidelberg retina tomograph ancillary study to the European glaucoma prevention study: study design and baseline factors. Acta Ophthalmologica 2013;91;8;612-9.

*How to cite this article:*
Tekin S, Yaşar T. Comparasion of Optic Nerve Head with Stereophotometric and Scanning Laser Ophthalmoscopic Imaging. J Clin Anal Med 2015;6(suppl 4): 438-42.