Cerebral Venous Sinus Thrombosis Which Was Diagnosed After Cesarean Section Operation: Case Report

Sezaryen Operasyonu Sonrası Tanı Konan Serebral Venöz Sinüs Trombozu: Olgu Sunumu

Serebral Venöz Sinüs Trombozu-Olgu / Cerebral Venous Sinus Thrombosis-Case

Mehtap Honca, Hansa İnceöz, Selcen Kütük, Merve Bayraktaroğlu, Eyüp Horasanlı
Anesteziyoloji ve Reanimasyon Kliniği, Keçiören Eğitim ve Araştırma Hastanesi, Ankara, Türkiye

Özet

Serebral venlerin ve intrakranial sinüslerin trombozu, değişken ve nonspesifik klinik bulgular içeren, nadir görülen bir durumdur. Tüm yaş gruplarını etkileyebilir ancak daha çok genç kadınlarda görülür. Klinik bulgular, papil ödem ile birlikte baş ağrısı, fokal defisit, nöbet ve komaya kadar değişebilir. Bilgisayarlı tomografinin (BT) serebral venöz sinüs trombozunda tanısal değeri sınırlıdır ancak diğer intrakranial durumların dışlanmasında yardımcı olur. Magnetik resonans ve venografi, ilk tercih edilecek görüntüleme yöntemleridir. Serebral venöz sinüs trombozu (SVST) sonuçları ölümden tamamen iyileşmeye kadar değişkendir, rekürrensi sık değildir.

Anahtar Kelimeler

Gebelik; Serebral Venöz Sinüs Trombozu; Manyetik Rezonans

Abstract

Thrombosis of cerebral veins and intracranial sinuses is a rare condition, with variable and non spesific clinical signs. For this reason, the diagnosis is difficult. It occurs in all age groups but is seen mostly in young women. Clinical findings range from headache with papil oedema to focal deficit, seizures and coma. Computed tomografi (CT) helps to exclude other intracranial conditions but diagnostic value of CT in is cerebral venous sinus thrombosis is limited. Magnetic resonance imaging with venography is the first choice for investigation. The results of cerebral venous sinus thrombosis (CVST) ranges from death to recovery completely are variable, recurrence is not common.

Keywords

Pregnancy; Cerebral Venous Sinus Thrombosis; Magnetic Resonance

DOI: 10.4328/JCAM.3537 Received: 20.04.2015 Accepted: 12.05.2015 Printed: 01.08.2015 J Clin Anal Med 2015;6(suppl 4): 527-9
Corresponding Author: Mehtap Honca, Anesteziyoloji ve Reanimasyon Kliniği, Keçiören Eğitim ve Araştırma Hastanesi, 06380 Keçiören, Ankara, Türkiye.
T.: +90 3123569000 F.: +90 3123569002 E-Mail: mehtaphonca@hotmail.com

Giriş

Serebral venöz sinüs trombozu nadir görülen bir hastalıktır. Erişkinlerde tüm inme nedenleri arasında %1-2 oranında gözlenir. Her yaş grubunda görülebilmesine rağmen özellikle genç ve orta yaştaki kadınlarda daha sık görülmektedir [1,2]. Klinik semptom ve belirtileri çok değişken olduğu için tanısı oldukça zordur. En sık süperior sagittal sinus (%70 –80) ve sonrasında transvers sinusler, sigmoid sinus ve kavernöz sinüs etkilenir [3]. Gebelikteki SVST olgularının çoğu puerperiumda meydana gelir. Serebral hematoma neden olan venöz trombozlar gebeliğin bir komplikasyonudur ve en sık postpartum ilk 3 haftada meydana gelir. En yaygın semptom baş ağrısıdır (%74–90)[3]. Diğer bulgular; konvülziyon, fokal nörolojik defisit, papil ödemi, intrakranial hipertansiyon, baş ağrısı, görme kaybı, bulantı, baş dönmesi ve sersemlik halidir [3,4]. Bu yazımızda spinal anestezi ile sezaryen operasyonu geçiren hastada, postoperatif 4. günde gelişen serebral venöz sinüs tromboz olgusunu sunmayı amaçladık.

Olgu Sunumu

Spinal anestezi altında sezaryen operasyonu geçiren hastanın postoperatif dördüncü gün oksipital başağrısı, sol kolunda ve yüzünün sol tarafında uyuşukluk şikayetleri gelişti. Fizik muayenesinde bilinci açık, koopere ve oryante olan hastanın nörolojik muayenesinde pupiller izokorik, direkt ve indirekt ışık refleksi mevcuttu. Bilateral alt ekstremitelerde güç kaybı ya da uyuşukluk yoktu. Sol kolda 3/5 oranında kas gücü kaybı saptandı. Ateşi 36.8oC, kan basıncı 165/86 mmHg, kalp hızı 110/dk. olarak ölçüldü. Özgeçmişinde bir özellik yoktu.

Hastanın postoperatif birinci günden itibaren kan basıncında artış gözlendi. Nöroloji kliniği ile konsülte edilen hastanın, çekilen kranial BT'sinde sağ parietal lobda 3.5x1 cm boyutlarında hiperdens hematom izlendi (Resim 1). Diğer yapılar normal

Resim 1. Kraniyal BT;Sağ parietal lobta hiperdens hematom

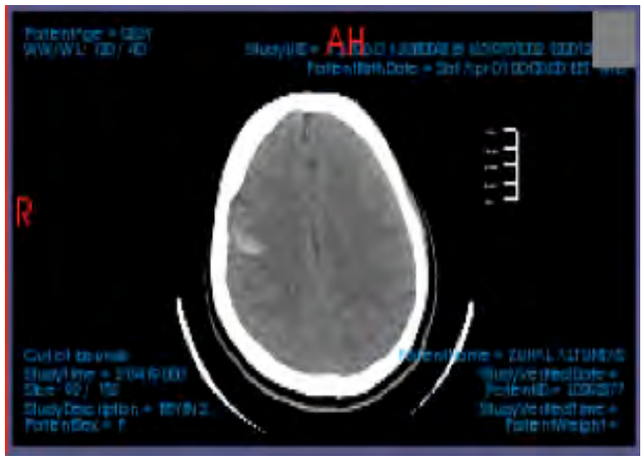

olarak değerlendirildi. Hasta yakın hemodinamik takip ve tedavisinin yapılması amacıyla yoğun bakım ünitesine yatırıldı. Hipertansiyon ve taşikardisi olan hastaya esmolol infüzyonu, ve amplodipin 10 mg tb başlandı. Olası konvülsiyon riskine karşı levetirasetam 2x50mg tablet ve enoksaparin tedavisi uygulandı. Ani başlayan nörolojik bulgular ve BT de saptanan hematom, serebral venöz sinüs trombozu tanısını akla getirdi. Kesin tanı amaçlı hastaya MR venografi çekildi. İnceleme alanına giren süperior ve inferior sagittal sinüs, sol transvers ve sigmoid sinüsler, internal serebral venlerde normal akım paterni korunmuş, sağ transvers sinüste, sigmoid sinüs içerisine uzanım gösteren lümende daralmaya neden olan trombüs materyali izlendi (Resim 2).

Resim 2. MR venografi; sağ transvers sinüste lümende daralmaya neden olan trombüs materyali

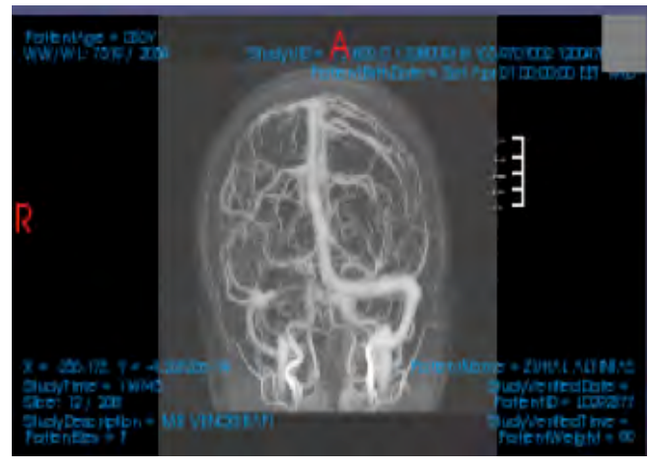

SVST tanısı konan hasta, yoğun bakıma yatışının 12.saatinde sol kolundan başlayan, yüzünde ve sağ kolunda devam eden jeneralize konvülziyon geçirdi. Havayolu güvenliği sağlanan ve intravenöz midazolam ile nöbeti kontrol altına alınan hastanın takibinde, bilinci konfü hale geldi ve sol kolundaki güç kaybı artarak fizik muyenesinde kas gücü sol üst ekstremitede 1/5, sol nasolabial olukta silinme gözlendi. Biyokimya tetkikleri ve sedimentasyon hızı normal sınırlardaydı. Hemoglobin değeri 10.3gr/dL, hematokrit 31.3 %, platelet sayısı 342.000/ul idi. Serum demir konsantrasyonu 29 ug/dL, demir bağlama kapasitesi 435ug/dL, ferritin düzeyi 11ng/ml olarak saptandı. Protein C, Protein S Antitrombin III düzeyi normal sınırlarda bulundu. Çekilen kontrol kraniyal BT'sinde önceki tetkik ile karşılaştırıldığında parietal lobda hematom alanının genişlediği ve diğer hemisferde şift meydana getiren hipodens ödemin oluştuğu gözlendi (Resim 3). Hastaya intravenöz mannitol uygulandı. Nöroşirurjik

Resim 3. Kraniyal BT;Artmış hematom alanı,çevresinde şift meydana getiren ödem

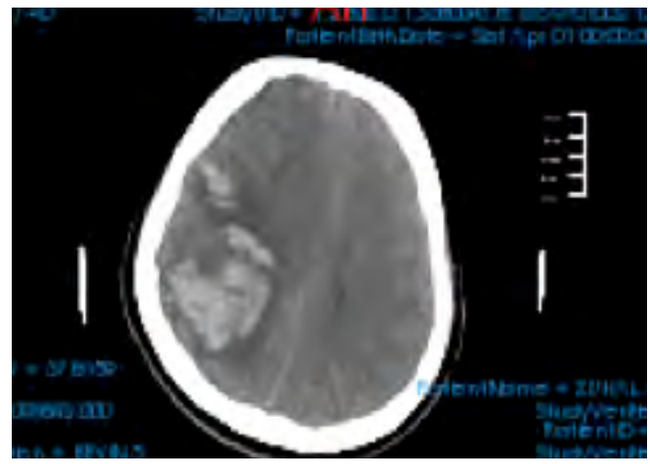

girişim yapılması amacıyla başka bir merkeze gönderilen hastaya, dekompresyon kraniotomisi yapıldı. Postoperatif sol kolda güç kaybı bulgularıyla evine taburcu edildiği ve altı aylık izleminde antiepileptik ilaç tedavisine devam ettiği, hastalığında nüks ya da ilave sorununun olmadığı öğrenildi.

Tartışma

SVST, yıllık insidansı 100.000 vakada 4-8 oranında olup mortalitesi %10-20 arasında seyretmektedir. SVST'nin beyinde yaptığı değişiklikler çok farklıdır. Klasik tablo korteksi etkileyen bilateral geniş hemorajik infarktlardır. Superior sagittal trombozda, BT ve MR'da korteks ve ona yakın beyaz maddeyi etkileyen bilateral hemorajik infarktlar bazende infarkt olmadan farklı derecelerde serebral ödem gözlenebilir [5]. Bizim hastamızda başlangıçta çekilen kranial BT'sinde parietal lobta hiperdens hemorajik alan mevcuttu. MR anjiografisinde ise sağ transvers sinüs içersinde trombüs tespit edildi.

SVST %5-30 arasında mortalite ve morbidite ile sonuçlanır. SVT'de etiyolojik faktörler arasında, gebelik ve puerperium, oral kontraseptif kullanımı, koagülasyon bozuklukları (protein C/S eksiklikleri, antitrombin 3 eksikliği), hematolojik hastalıklar, sistemik inflamatuar hastalıklar, enfeksiyonlar, maligniteler, ağır dehidratasyon ve travma görülebilir [4,6]. Bir çalışmada hemoglobin düzeyi 9 gr/dl altında olan olgularda SVST delişme riskinin kontrol grubuna göre daha yüksek olduğu bulunmuştur. Yetersiz demir depoları mevcudiyetinde trombopoez inhibisyonu azalmaktadır buda tromboz riskini artırmaktadır. Yine demir eksikliğinde kırmızı hücre formasyonunda azalma, viskozitede artma hiperkoagulabiliteye yol açmaktadır [7]. Sezaryen operasyonu bağımsız bir risk faktörü olarak gösterilmektedir. Ayrıca subaraknoid aralığa anestezik madde uygulamasıyla gerçekleştirilen spinal anestezi bir diğer risk faktörü olarak bilinmektedir. Bizim olgumuzda puerperium, demir eksikliği anemisi ve spinal anestezi altında sezaryen operasyonu geçirmesi risk faktörü olarak değerlendirilebilir.

Hastalarda en sık başvuru nedeni; baş ağrısıdır. Diğer belirti ve bulgular afazi, nistagmus, diplopi, görme alanı defekti, hemiparezi, duyu kusuru, konvulsiyon, bilinç kaybıdır [3,4]. Postpartum dönemde başağrısına yol açan nedenler; rejyonel anestezi sonrası dural ponksiyon preeklampsi/eklampsi gibi gebeliğin indüklediği hipertansiyon, PRES, subaraknoid kanama, subdural hematom, menenjit, serebral vasküler tromboz ve nonspesifik stresin indüklediği ağrı gibi durumlardır [8]. SSVT'da gözlenen başağrısı tek taraflı olup, alın, şakak veya oksiputta lokalize olup, subakut başlangıçlıdır [2]. Postdural ponksiyon başağrısı ise tipik olarak bilateral, frontal, retroorbital, oksipital ve enseye uzanan tarzdadır. Ağrı sürekli ve şiddetlidir. SSVT'da nörolojik bulgular fokal nörolojik bulgulardan nöbetlere kadar değişebilir. Nörolojik bulguların yokluğunda SSVT'da gözlenen başağrısının spinal anestezide gözlenen başağrısından ayırt etmek oldukça zordur. Bizim hastamızda başağrısıyla birlikte kolunda ve yüzünde parestezisinin olması tanının konulmasında yardımcı olmuştur

SSVT'da ise optimal tedavi IV anfraksiyone heparin veya DMAH'dir [4]. Hemorajik infarkt olsa bile heparinle tedavi başlanmalıdır ve hastada mevcut olan akut bulgular, nörolojik geçene kadar tedaviye devam edilmelidir. Hastada beyin ödemi gelişmesi durumunda antiödem tedavi başlanmalı, intrakranial HT durumunda ise dekompresyon kraniotomisi uygulanmalıdır. Bizim hastamıza düşük molekül ağırlıklı heparin tedavisi, beyin ödemi gelişince mannitol tedavisi başlandı ve dekompresyon kraniotomisi uygulandı.

SSVT'da en duyarlı test MR anjiografi olarak kabul edilmektedir. CT hemorajik infarktın ayırt edilmesinde anlamlı olmasına rağmen SVST olguları %25-30 normal olarak değerlendirilebilmektedir [5]. Hastanın tıbbi özgeçmişi, başağrısının tipi ve süresi, eşlik eden semptomlar ve nörolojik bulgular ve yine analjezik, antihipertansif ilaçlara yanıtı birlikte değerlendirilmelidir. Sonuç olarak genç bayan hastalarda doğum sonrası gözlenen nörolojik semptomlar varlığında SSVT akla gelmelidir. Bu durumda kranial MR anjiografinin ilk nörodiagnostik test olarak belirlenmesi, erken dönemde tedavinin başlanması hayat kurtarıcı olabilmektedir.

Çıkar Çakışması ve Finansman Beyanı

Bu çalışmada çıkar çakışması ve finansman destek alındığı beyan edilmemiştir.

Kaynaklar

1. Masuhr F, Mehraein S, Einhaupl K. Cerebral venous and sinus thrombosis. J Neurol 2004;251(1):11-23.
2. de Bruijn SF, de Haan RJ, Stam J. Clinical features and prognostic factors of cerebral venous and sinus thrombosis in a prospective series of 59 patients. For The Cerebral Venous Sinus Thrombosis Study Group. J Neurol Neurosurg Psychiatry 2001;70(1):105-8.
3. Renowden S. Cerebral venous sinus thrombosis. Eur Radiol 2004;14(2):215 -26.
4. Allroggen H, Abbott RJ. Cerebral venous sinus thrombosis. Postgrad Med J 2000;76(891):12–5.
5. Ethisham A, Stern BJ. Cerebral venous thrombosis: a review. Neurorologist 2006;12(1):32-8.
6. Kimber J. Cerebral venous sinus thrombosis. QJM 2002;95(3):137-42.
7. Stolz E, Valdueza JM, Grebe M, Schlachetzki F, Schmitt E, Madlener K, et al. Anemia as a risk factor for cerebral venous thrombosis? An old hypothesis revised. Results of a prospective study. J Neurol 2007;254(6):729-34.
8. Stocks GM, Wooller DJ, Young JM, Fernando R. Postpartum headache after epidural blood patch: investigation and diagnosis. Br J Anaesth 2000;84(3):407-10.

How to cite this article:
Honca M, İnceöz H, Kütük S, Bayraktaroğlu M, Horasanlı E. Cerebral Venous Sinus Thrombosis Which Was Diagnosed After Cesarean Section Operation: Case Report. J Clin Anal Med 2015;6(suppl 4): 527-9.