Myofibroblastic Tumor Seeming Like Schwannoma

Schwannom Görüntüsü Veren Miyofibroblastik Tümör

İntratorasik Miyofibroblastik Tümör / Intrathoracic Myofibroblastic Tumor

Murat Öncel[1], Güven Sadi Sunam[1], Hüseyin Yıldıran[1], Pınar Karabağlı[2], Fatma Dobur[2]
[1]Göğüs Cerrahisi A.D., [2]Tıbbi Patoloji A.D., Selçuk Üniversitesi Tıp Fakültesi, Konya, Türkiye

VI. Ulusal Akciğer Kanseri Kongresi'nde poster bildiri olarak sunulmuştur. 8-11 Mayıs 2014, Antalya, Türkiye

Özet

Myofibroblastik tümörler nadir görülürler. Radyolojik görüntüleme yöntemleri tümör hakkında yeterli bilgi verse de tanı histopatolojik olarak konur. İntratorasik yerleşimli operabl tümörlerin cerrahi olarak tam rezeksiyonunda progresyonu oldukça iyidir. Olgumuzda güvenli bir cerrahi yöntem olan videotorakoskopik rezeksiyon uygulandı. İnoperabl tümörler için medikal tedavi seçenekleri önerilir.

Anahtar Kelimeler

Myofibroblastik Tümör; İntratorasik; Cerrahi Tedavi

Abstract

Myofibroblastic tumors are rarely seen. Radiological imaging have enough information about tumor, but diagnosis is made with histopathologically. For operable intrathoracic tumors, progression is quite good by surgical resection of tumor. In our case, we performed resection via videothoracoscopy as a safe procedure. For inoperable tumors medical treatments are suggested.

Keywords

Myofibroblastic Tumor; Intrathoracic; Surgical Treatment

DOI: 10.4328/JCAM.3613 Received: 17.05.2015 Accepted: 02.06.2015 Printed: 01.08.2015 J Clin Anal Med 2015;6(suppl 4): 533-5
Corresponding Author: Murat Öncel, Göğüs Cerrahisi A.D. Selçuk Üniversitesi Tıp Fakültesi, Alaeddin Keykubat Kampüsü, Selçuklu, Konya, Türkiye.
T.: +90 3322243929 E-Mail: moncel01@hotmail.com

Giriş

Myofibroblastik tümörler çok ender görülen hastalıklardandır. Yerleşim yeri olarak genellikle akciğerler ve posterior mediasteni tercih ederler. Biz de radyolojik ve yerleşme yeri açısından schwannom benzeri görünümü olup video yardımlı torakoskopik cerrahi ile çıkartılıp, teşhisi histopatolojik olarak doğrulanan bir vakayı sunmayı uygun bulduk.

Olgu Sunumu

63 yaşında kadın hasta bel ağrısı şikayeti ile beyin cerrahisi polikliniğine başvurmuş ve orada çekilen torakal vertebra magnetik rezonas (MR) görüntülemesinde torakal 5., 6., ve 7. vertebra boyunca uzanan kontrast madde tutulumu gösteren yumuşak doku lezyonu saptanmış, tetkik ve tedavi amacıyla kliniğimize yönlendirilmiş (Resim 1). Hastanın sırt ağrısı dışında başka aktif yakınması yoktu, özgeçmişi ve soygeçmişinde bir özellik yoktu. Fizik muayene bulguları doğaldı. MR'da kitlenin nöral yapılarla ve vertebra ile belirgin ilişkisi saptanmadı. Hastaya videotorakoskopik olarak mediastinal kitle eksizyonu operasyonu uygulandı, kitle sağ paravertebral alandan torakoskopik olarak rezeke edildi ve patolojiye gönderildi. Patoloji sonucu, inflamatuar miyofibroblastik tümör olarak alındı (Resim 2, Resim 3)

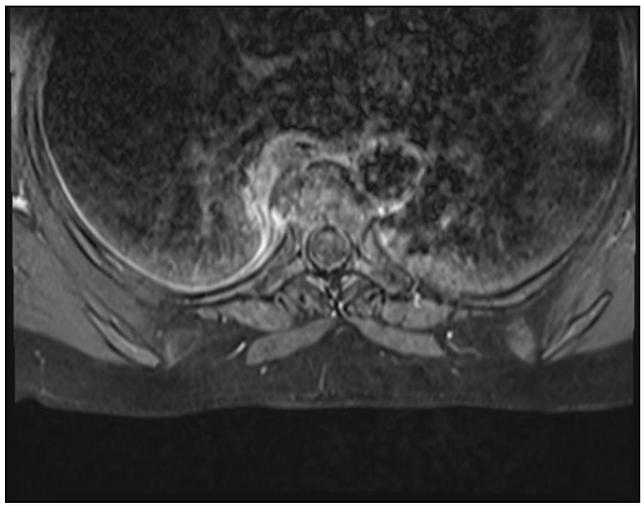

Resim 1. Tümörün MR görüntüsü

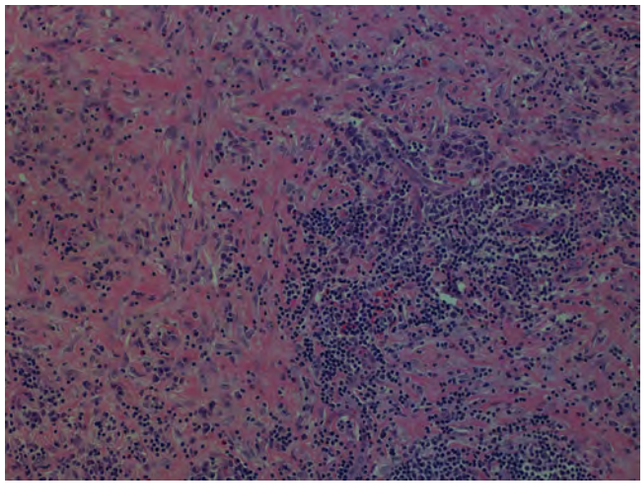

Resim 2. Damardan zengin fibrotik zeminde eozinofilik sitoplazmalı, nukleolleri seçilen, açık kromatinli nukleus içeren oval iğsi hücrelerden oluşan neoplazi. Damar çevresinde yoğunlaşan, eozinofilleri de içeren lenfoplazmasitlerden baskın inflamatuar hücre infiltrasyonu dikkati çekmektedir. (HEx200)

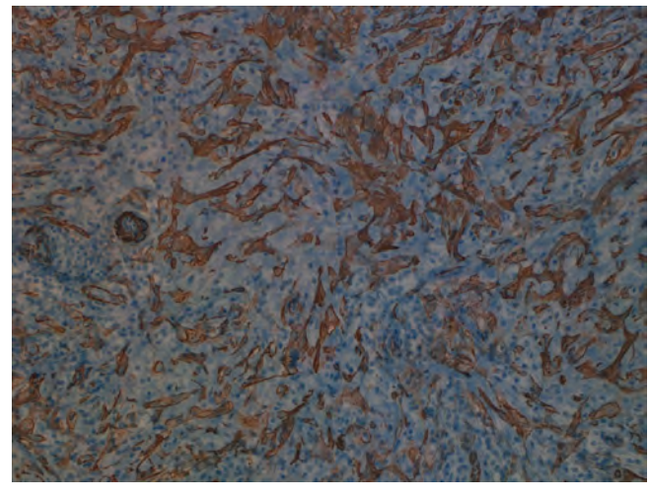

Resim 3. Tümör hücreleri immunhistokimyasal olarak SMA (smooth muscle actin) ile immunopozitiftir. (SMAx200)

Tartışma

Myofibroblastik tümör akciğer kanserleri içerisinde %0,04 -1 gibi çok düşük bir oranda görülmektedir [1]. Genellikle 40 yaşın üzerinde kadınlarda ve 16 yaşın altında çocuklarda görülme sıklığı artmaktadır. İlk rapor edilen serilerde mezenter, mide, ince bağırsak, karaciğerde rapor edilmesine rağmen en sık yerleşim yeri akciğerlerdir [2]. Bu tümör genellikle inflamatuar psödotümör diye literatürde geçmektedir. Histopatolojik olarak benign bir tümör olup inflamatuar hücreler ve fibröz doku içerisinde spindle hücrelerden oluşur. Bu tümör hemen hemen her yerde bulunmakla beraber spontan olarak regrese olabilmektedirler. Tanı histopatolojik olarak konmaktadır. Bu tümörlerin etyopatogenezi tam olarak bilinmemekle birlikte otoimmun veya enfeksiyöz bir durumun olduğu söylenmektedir [3]. Cerrahi rezeksiyon çıkarılabilen tümörlerde tam kür sağlamakla birlikte inoperabl hastalarda radyoterapi, kemoterapi, nonsteroidal ilaçlar ve steroidler kullanılmaktadır [4]. Myofibroblastik tümörlerin malign tümörlerden ayırımı bazal radyolojik değerlendirmelerle zor olmaktadır. Bizim vakamızda görüldüğü gibi MR tümörün boyutu özellikle medullar kanal inavzyonu göstermede etkindir. Fakat yine de en etkin tanı koyma histopatolojik olarak biyopsi alarak cerrahi yapmaktır. Cerrahi eksizyon sonrası genellikle prognoz iyidir. Rekkürensler hastalarda görülebilmesine rağmen prognozu iyidir. Komplet rezeksiyon sonrası negatif marjinal sınır mükemmel progres sağlar. Eğer cerrahiye rağmen sınır pozitif ise bu hastalarda düşük doz radyoterapi yapılmaktadır [5]. Vakamızda tümörün yerleşim yeri açısından posterior mediasten olduğundan nörojenik tümör şeklinde değerlendirilip minimal invazif yöntem kullanılarak rezeke edilmiştir. Sonuç olarak myolofibroblastik tümörler posterior mediastende çok ender olarak görünmekle beraber teşhis açısından çeşitli zorluklar gösterirler. Klinik ve radyolojik görüntüleme her ne kadar tümör hakkında bilgi verse de kesin teşhis ve tedavi tümörün komplet rezeksiyonu ve histopatolojik olarak tanı konmasıdır.

Çıkar Çakışması ve Finansman Beyanı

Bu çalışmada çıkar çakışması ve finansman destek alındığı beyan edilmemiştir.

Kaynaklar

1. Coffin CM, Watterson J, Priest JR, Dehner LP. Extrapulmonary inflammatory myofibroblastic tumor (inflammatory pseudotumor). A clinicopathologic and im-

munohistochemical study of 84 cases. Am J Surg Pathol 1995;19:859-72.
2. Kovach SJ, Fischer AC, Katzman PJ, Salloum RM, Ettinghausen SE, Madeb R. et al. Inflammatory myofibroblastic tumors. J Surg Oncol 2006;94:385-91.
3. Arber DA, Weiss LM, Chang KL. Detection of Epstein- Barr virus in inflammatory pseudotumor. Semin Diagn Pathol 1998;15(2):155-60.
4. Kim DY, Park HS, Kim SM, Park JH, Hong YS, Lee JL, et al. Inflammatory myofibroblastic tumor showing durable remis¬sion after anthracycline-containing cytotoxic chemotherapy: report of a case. Korean J Med 2012;82:749-53.
5. Lee HJ, Kim JS, Choi YS, Kim K, Shim YM, Han J, et al. Treatment of inflammatory myofibroblastic tumor of the chest: The extent of resection. Ann Thorac Surg 2007;84:221-4.

How to cite this article:
Öncel M, Sunam GS, Yıldıran H, Karabağlı P, Dobur F. Myofibroblastic Tumor Seeming Like Schwannoma. J Clin Anal Med 2015;6(suppl 4): 533-5.