# A Rare Cause of Secondary Hypertension: Conn Syndrom

# Nadir Görülen Sekonder Hipertansiyon Nedeni: Conn Sendromu

Nadir Görülen Conn Sendromlu Olgu / An Unusual Case of Conn's Syndrom

Samet Sayılan[1], Yıldız Okuturlar[1], Meral Mert[2], Özlem Harmankaya[1], A.Baki Kumbasar[1]
[1]İç Hastalıkları, [2]Endokrinoloji, Bakırköy Dr. Sadi Konuk Eğitim ve Araştırma Hastanesi, İstanbul, Türkiye

*WCIM 2014 (32nd World Congress of Internal Medicine), 32. Dünya İç Hastalıkları Kongresi 24-28 Ekim 2014, Seul-Güney Kore*

**Özet**

Arterial hipertansiyon sebepleri primer ve sekonder olmak üzere iki ana başlık altında toplanır. Hipertansiyon gösterilebilir bir nedene bağlı ise sekonder hipertansiyondan sözedilir. Sekonder hipertansiyonun endokrin nedenleri arasında Conn sendromu (Primer hiperaldosteronizm) yer almakta; tüm hipertansiyon hastalarının yaklaşık %0.1'inde görülmektedir. Conn sendromu, tek taraflı sürrenal kortekse yerleşik adenomun aşırı aldosteron salgılamasından oluşabildiği gibi, iki taraflı sürrenal hiperplazisi sonucunda da ortaya çıkabilir.Biz de bu makalede literatürde çok az sayıda yer alan bilateral surrenal adenomlu Conn sendromlu olguyu sunduk.

**Anahtar Kelimeler**

Hiperaldosteronizm; Sekonder Hipertansiyon; Bilateral Surrenal Adenom

**Abstract**

Hypertension, is classified as primary (essential) or secondary based on whether there is an identifiable cause. When it is determined a certain underlying cause of hypertension it is categorized as secondary hypertension. Conn's syndrome (primary hyperaldosteronism), a disorder of adrenal cortex characterized by exces aldosterone secretion, is an endocrine disorder that causes hypertension and it is seen in about 0.1% of all patients with hypertension. It can be caused by either unilateral disease (i.e. adenoma in one adrenal gland) or bilateral disease (i.e. hyperplasia in both adrenal glands). Conn's syndrome secondary to bilateral adrenal adenoma, a cause of secondary hypertension, was presented in this articleas it is rarely reported in the literature.

**Keywords**

Hyperaldosteronism; Secondary Hypertension; Bilateral Adrenal Adenoma

DOI: 10.4328/JCAM.3621 Received: 20.05.2015 Accepted: 21.06.2015 Printed: 01.08.2015 J Clin Anal Med 2015;6(suppl 4): 545-7
Corresponding Author: Samet Sayılan, İç Hastalıkları Kliniği, Bakırköy Dr.Sadi Konuk Eğitim ve Araştırma Hastanesi, İstanbul, Türkiye.
GSM: +905079404528 E-Mail: sametsayilan@hotmail.com

## Giriş

Primer hiperaldosteronizm (PHA); sürrenal korteksten otonom aldosteron salgılanması ve bunun sonucu olarak plazma renin aktivitesinin baskılanmasından kaynaklanan bir sendromdur. Altta yatan neden genellikle tek bir adenom ya da iki taraflı hiperplazi veya ender olarak da bu ikisinin varyantlarıdır [1]. PHA'nın en sık nedeni olan adrenokortikal adenom (aldosteronoma), Conn sendromu olarak bilinir [2]. Kadınlarda daha sık görülür. Primer hiperaldosteronizmin başlıca klinik özellikleri; normal veya yüksek kan basıncı, hipopotasemi, hipervolemi ve metabolik alkalozdur [1,3]. PHA olgularının tespiti, cerrahi olarak tedavi edilebilen bir hipertansiyon nedeni olması nedeniyle önemlidir ve bu olgular genellikle antihipertansif tedaviye dirençlidir [4]. Adrenalektomi sonrası kan basıncı belirgin olarak düzelir ya da normale döner. Biz burada hipopotasemi ile gelen bir olguda tanı ve tedavi aşamasındaki klinik seyri sunmayı amaçladık.

## Olgu Sunumu

43 yaşında bayan hasta, son üç gündür artan yürüme bozukluğu, halsizlik ve tüm vücutta ağrı şikayetiyle acil servisimize başvurdu. Özgeçmişinde bilinen 15 yıldır diyabetes mellitus (DM) ve hipertansiyon (HT) tanıları mevcuttu. HT için anjiyotensin reseptör blokeri (ARB) ve tiyazid diüretiği kombinasyonu, kalsiyum kanal blokeri ve beta-bloker; DM için subkutan insülin aspart kullanmaktaydı. Soygeçmişinde annesinin HT nedeniyle beyin kanaması geçirip hayatını kaybettiği öğrenildi. Fizik muayenesinde genel durumu iyi, tansiyon arteriyel 140/90 mmHg, nabız sayısı 84/dk, ateş 36,9$^0$C, solunum sayısı 16/dk ve diğer sistem muayene bulguları doğaldı. Biyokimya tetkiklerinde, üre 31 mg/dl, kreatinin 0,6 mg/dl, potasyum ($K^+$) 2,08 mEq/lt ; kan gazında pH 7,57 ve $HCO_3$ 40 mEq/lt saptanması üzerine iç hastalıkları kliniğine ileri tetkik ve tedavi amacıyla yatırıldı. ARB ve tiyazid diüretiği kombinasyonu ile beta-blokeri kesilerek tedaviye kalsiyum kanal blokeri olan nifedipin ile devam edildi. Cushing sendromuna yönelik istenen bazal kortizol ve 24 saatlik idrarda kortizol değerleri ile feokromasitomaya yönelik istenen 24 saatlik idrarda metanefrin, nor-metanefrin ve vanil mandelik asit (VMA) değerleri normal aralıkta saptandı. 24 saatlik idrarda $K^+$ 165 mmol/gün (normali 25-125 mmol/gün) olarak saptandı.Renovasküler hipertansiyona yönelik istenen renal arter dopplerde bilateral renal arter stenozu saptanmadı. PRA (plazma renin aktivitesi) 0,17 ng/ml/saat (Normal: 1-3 ng/ml/saat), PAL (plazma aldosteron düzeyi) 71 ng/dl (Normal: 5-25 ng/dl) olarak ölçüldü. PAL/PRA 400 gibi çok yüksek hesaplandı.Yapılan kontrastlı (sürrenallere yönelik) üst abdominal manyetik rezonans (MR) görüntüleme sonucunda; sağ surrenalde 23x14,5 mm, sol sürrenalde 12,7x8 mm boyutlarında 2 adet kitlesel lezyon tespit edildi. (Şekil 1 ve 2). Lezyonlar sürrenal adenom olarak değerlendirildi. Bu nedenle Conn Sendromu düşünülen hastaya yapılan adrenal venöz örnekleme sonucunda sağda renin 5,3 ng/ml/saat, aldesteron >1340 ng/dl; solda renin 5ng/ml/saat, aldesteron 35 ng/dl olarak ölçüldü. Bu sonuçlarla sağdaki adenom fonksiyone olarak değerlendirildi. Daha sonra genel cerrahi konseyinde değerlendirilen hastaya sağdaki adenoma yönelik operasyon kararı alındı. Sağ adrenalektomi uygulanan hasta halen antihipertansif tedavi almadan poliklinik takiplerine devam etmektedir.

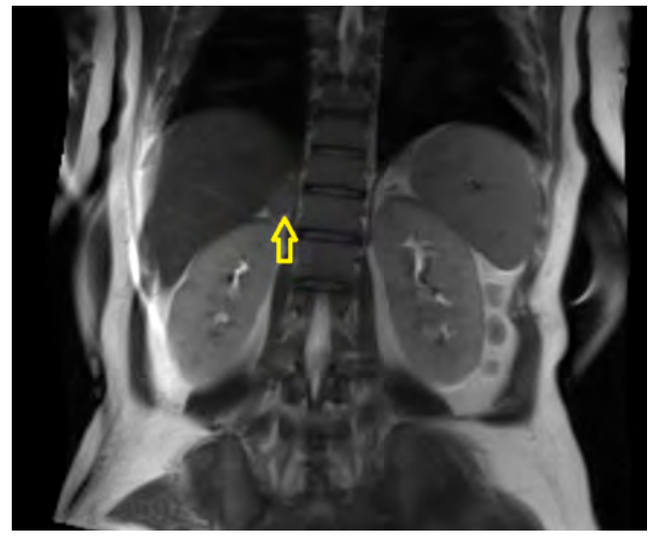

Şekil 1. Sağ surrenalde 23x14,5 mm boyutunda kitle görünümü.

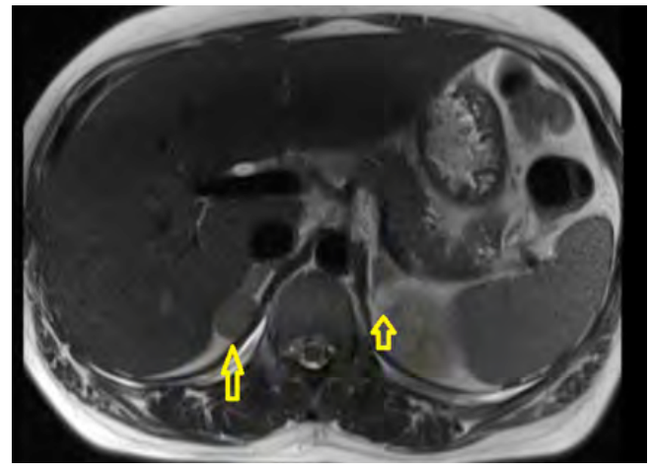

Şekil 2. Sol sürrenalde 12,7x8 mm boyutlarında kitle görünümü.

## Tartışma

PHA'nın ayırt edici özellikleri 1955'te Conn tarafından tanımlanmıştır [3]. PHA olan hastalarda renin düzeyi düşüktür. Hastaların çoğu 30-50 yaş arasındadır. Aldosteron artışının, potasyum kaybını arttırırmasıyla; $H^+$ atılımı ve $NH_3$ yapımı artar ve alkaloz gelişir [5,6]. Hastada hipertansiyon olduğu için mevcut bulgularla Bartter (renal potasyum, sodyum ve klor kaybı, hipokalemi, hiponatremi, hipokloremi, metabolik alkaloz, hiperaldosteronizm, hiperreninemi ve normal kan basıncı ile karakterize nadir görülen bir hastalıktır. Sporadik veya familyal, çogunlukla da otozomal resesif olarak geçen bu sendrom, genellikle çocukluk yaşlarında kendini gösterir) ve Gitelman sendromu (hipokalsüri, hipomagnezemi, idrarda sodyum ve klor kaybı ve bunun sonucu olarak hiperreninemi ve hiperaldosteronizmle giden ailesel hipokalemik alkaloz sendromlarının bir tanesidir. Tabloya hipertansiyon eşlik etmez. Genellikle iyi seyirlidir ve erişkin yaşta teşhis edilir. Kalıtsal olarak otozomal resesif geçiş ve genetik olarak homojenite gösterir) düşünülmedi. Aldosteron düzeyinin yüksek olması nedeniyle ise Liddle sendromundan (otozomal dominant geçişli, distal nefronda epitelyal sodyum kanallarında meydana gelen mutasyon nedeniyle görülen tuza duyarlı sekonder hipertansiyon formlarından biridir. Hipoaldosteronizm, hipokalemi, hipokalsiüri, hiporeninemi, hipertansiyon ve metabolik alkalozla seyreder) uzaklaşıldı. Plazma aldosteron/plazma re-

nin aktivitesi oranı tanıda önemlidir. Bu oranın normal değeri 10 civarı iken, PHA hastalarında 25'in üzerinde bulunmaktadır. Bizim vakamızda 400 gibi çok yüksek bir değer saptandı. Tanıya yönelik önemli olan diğer bir durum primer hiperaldesteronizme yol açan surrenal patolojiyi ortaya koymaktır. Adenom ve iki taraflı hiperplazi ayırımı tedavi şeklinin belirlenmesi için önemlidir. Adenomda tedavi cerrahi iken hiperplazide tedavi medikaldir. Bizim olgumuzda bilateral surrenal adenom görüntülemeyle ortaya kondu ve adrenal venöz örnekleme ile sağdaki adenom fonksiyone olarak görüldüğü için sağ adrenalektomi uygulandı. Olgumuz çoklu hipertansif ilaç kullanımı ile uzun süre takip edilirken daha dikkatli bir değerlendirme ile tanısı konarak cerrahi tedavi şansını elde etmiş nadir bir olgudur.

*Çıkar Çakışması ve Finansman Beyanı*

Bu çalışmada çıkar çakışması ve finansman destek alındığı beyan edilmemiştir.

**Kaynaklar**

1. Stewart PM. Mineralocorticoid hypertension. Lancet 1999;353:1341-7.
2. Mulatero P, Stowasser M, Loh KC, Fardella CE, Gordon RD, Mosso L, el all. Increased diagnosis of primary aldosteronism, including surgically correctable forms, in centers from five continents. J Clin Endocrinol Metab 2004;89(3):1045-50 .
3. Kaplan NM. The current epidemic of primary aldosteronism: causes and consequences. J Hypertens 2004;22:863–9.
4. Young WF Jr. Adrenalcauses of Adrenal hypertension: pheochromocytoma and primary aldosteronism. Rev Endocr Metab Disord 2007;8(4):309-20.
5. Young FW, Kaplan NM, Rose BD. Bolum editörleri; Lacroix A, Bakris GL. Approach to the patient with hypertension and hypokalemia; NewYork, 2011.
6. Funder JW, Carey RM, Fardella C, Gomez-Sanchez CE, Mantero F, Stowasser M, et al. Case detection, diagnosis, and treatment of patients with primary aldosteronism: an endocrine society clinical practice guideline. J Clin Endocrinol Metab 2008;93:3266.

*How to cite this article:*
Sayılan S, Okuturlar Y, Mert M, Harmankaya Ö, Kumbasar AB, A Rare Cause of Secondary Hypertension: Conn Syndrom. J Clin Anal Med 2015;6(suppl 4): 545-7.