A 5 Year-Old Case with Intratoracic Ganglioneuroma

5 Yaşında İntratorasik Ganglionörom Olgusu

İntratorasik Ganglionörom / Intrathoracic Ganglioneuroma

Murat Öncel, Güven Sadi Sunam, Hüseyin Yıldıran
Göğüs Cerrahisi AD, Selçuk Üniversitesi Tıp Fakültesi, Konya, Türkiye

Türk Toraks Derneği 16. Yıllık Kongresi'nde poster bildiri olarak sunulmuştur. 3-7 Nisan, Antalya, 2013

Özet

Torasik yerleşimli nörojenik tümörler çocuk yaş grubunda nadir görülürler. Bu tümörler asemptomatik olabileceği gibi nörolojik ve metabolik etkilere göre veya basıya bağlı bazı semptomlar ortaya çıkarabilir. Radyolojik olarak görüntüleme tümörün yerleşimi ve karakteri açısından bilgi sağlar. Kitlenin cerrahi olarak tam rezeksiyonu küratiftir.

Anahtar Kelimeler

Ganglionörom; İntratorasik; Çocukluk Çağı

Abstract

Neurogenic tumors located intrathoracic are rarely seen in childhood. These tumors can be asymptomatic, also some symptoms may occur due to compression of mass or neurologic and methabolic effects of tumor. Radiologic imaging give information about location and natur of tumor. Completely surgical resection of mass is curative.

Keywords

Ganglioneuroma; Intrathoracic; Childhood

DOI: 10.4328/JCAM.3688 Received: 24.06.22015 Accepted: 22.07.2015 Printed: 01.08.2015 J Clin Anal Med 2015;6(suppl 4): 551-3
Corresponding Author: Murat Öncel, Göğüs Cerrahisi A.D. Selçuk Üniversitesi Tıp Fakültesi, Alaeddin Keykubat Kampüsü, Selçuklu, Konya, Türkiye.
T.: +90 3322243929 E-Mail: moncel01@hotmail.com

Giriş

İntratorasik tümörler pediatrik popülasyonda ender olarak görülmekle birlikte, bunların içinde nörojenik tümörler %40 oranında ortaya çıkmaktadır. Bu tümörlerde ortaya çıkan semptomlar sırasıyla solunum problemleri, salınan hormonlara bağlı metabolik disfonksiyonlar ve nörolojik problemler olarak kendini göstermektedir. Bazende ganglionöromalar hiçbir bulgu vermeden direk grafilerde tesadüfen de görülebilir. Yapılan tanısal ileri testlerden bilgisayarlı tomografi (BT) ve magnetik rezonans görüntüleme (MRG) tümörün paraspinal yayılımı hakkında bilgi verirken, pozitron emisyon tomografisi(PET) ise düşük düzeyde aktivite artışını göstermektedir. Vakamızda tekrarlayan solunum şikayetleri olan ve akciğer grafisinde kitle görülmesi üzerine ileri tetkik sonucu ganglionorinoma tanısı alan olgumuzu sunmayı uygun bulduk.

Olgu Sunumu

5 yaşında bayan hasta, üst solunum yolu enfeksiyonu şikayetleri ile dış merkeze başvurmuş. Çekilen postero-anterior (PA) akciğer grafisinde sağ hemitoraks üst zonda kitle lezyonu görülmüş (Resim 1), alınan ince iğne aspirasyon biyopsisinde ganglionöroma saptanan hasta cerrahi tedavi amacıyla kliniğimize yönlendirilmiş. Hastaya hastanemizde toraks MR çekildi. Arka mediastende yaklaşık 4x2,5 cm çapında paravertebral yerleşimli kitlenin spinal kanala ve spinal korda uzanımının olmadığı, komşu vasküler yapılara şüpheli invazyon bulguları olduğu saptandı (Resim 2). Kitlenin eksizyonuna karar verildi. Sağ torakotomi ile mediastinal tümör eksize edildi. Postoperatif 3 gün takip edilen hasta şifa ile taburcu edildi (Resim 3).Patoloji laboratuarına gönderilen biyopsi materyalinde ganglionöroma tanısı raporlandı. Cerrahi sınırlar negatifti.

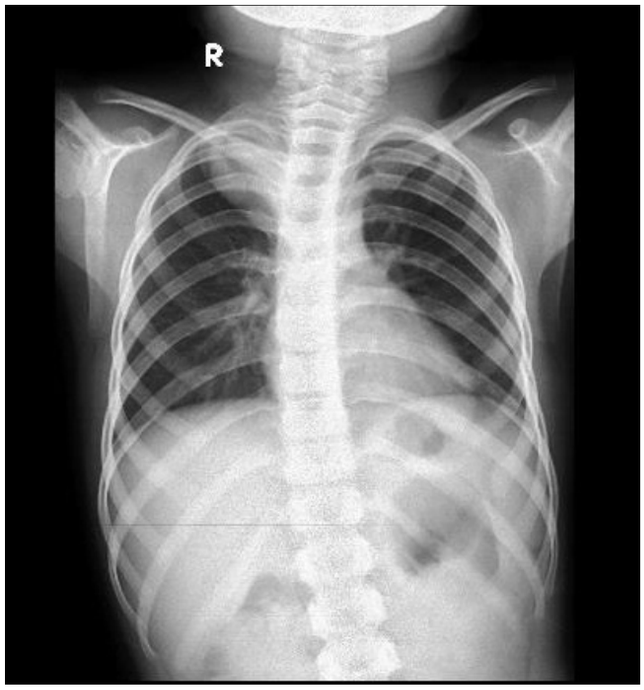

Resim 1. PA Akciğer grafisinde kitlenin görüntüsü

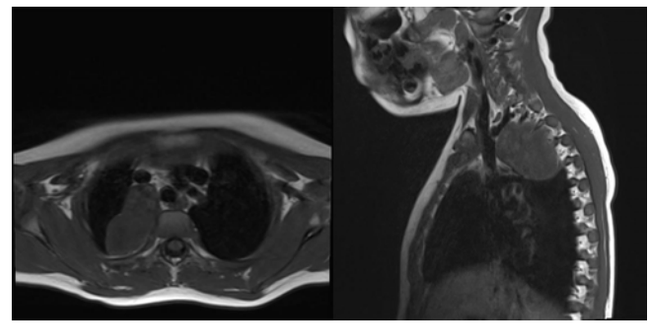

Resim 2. MR transvers ve sagital kesitlerde kitlenin yerleşimi



Resim 3. Post-operatif PA akciğer grafisi

Tartışma

Ganglionorinomalar paravertebral bölgeden sempatik ganglionlardan köken alarak uzanan posterior mediastende(%41),retroperitoneal bölgede(%37) ve %21 de adrenal medullada görülebilirler [1]. Ganglion hücrelerinde matür elemanlar, schwan hücreleri ve sinir liflerinden oluşur [2]. Bunlar bazen metabolik aktivite göstererek vazoaktif amin salgılayabilirler. Bu tümörler tipik olarak yavaş büyüyerek çevre dokulara bası yaparak dispne, pitozis özellikle de hormonal aktif olanlarda tansiyon yükselmesi ve flushing yaparlar [2].Bazı hastalarda trakeobronşiyal ağaca bası yaparak havayolu kompresyon bulgularına sebep olurlar. Tümör spinal korda uzandığı durumlarda kas güçsüzlüğü,yürüyememe ve Horner sendromu görülebilmektedir [2].Genellikle posterior mediastenden köken alsalarda radyolojik olarak mediastinal, retroperitoneal ve boyunda tespit edilebilirler [3]. Radyolojik olarak kalsifikasyon %30'unda görülebilir. Bilgisayarlı tomografi ve magnetik rezorans bu tümörün ortaya çıkartılması ve natürün belirlenmesinde kullanılmakla beraber özellikle MR paraspinal bölge yayılımlarını gösterir. Ana lokalizasyonları posterior mediastinum olan ganglionöromalar intratorasik uzanım göstererek dev kitlelere ulaşabilir. Nörolojik semptomlar olarak Horner sendromu, kas güçsüzlüğü, inkontinans görülebilir. Ayrıca nöral foramene genişleyerek spinal hasar yapabilirler [4].Grafilerde gördüğümüz üzere vakanız süperior yerleşimli olup, süperor yerleşimli tümörlerde daha sık invazyon ve komplikasyon görülmesi nedeniyle, yerleşiminden dolayı dikkat edilmesi gereken durumları yazarsak hem makalenin hemde vakanızın değeri artacaktır.Homojenik olarak düzgün sınırlı ve iyi tanımlanmış kitle ultrasonda da görülebilmektedir[5]. Cerrahi olarak tümörün rezeksiyonu ise tam kür sağlamaktadır. Video yardımlı torakoskopik yaklaşım ve torakotomi posterior mediastinal nörojenik tümörlerde kullanılan cerrahi seçeneklerindendir. Son yıllarda sıklıkla yaygınlaşan torakoskopik cerrahi yaklaşımlar çocuklarda hastanede kalış süresi ve daha küçük

insizyon açısından mükemmeldir. Sonuç olarak ganglionörinoma çocuklarda ender görülen bir posterior mediasten tümörü olması her ne kadar teşhisinde patolojik biyopsi ve preoperatif biyolojik çalışmalar önem arzetse de bilgisayarlı tomografi, magnetik rezonans hastalığın çevre dokulara invazyonu açısından önemlidir. Bilgisayarlı tomografi komşu dokulara invazyon açısından değerliyken, magnetik rezonans lezyonun spinal kanal bağlantısı ve invazyonu açısından anlamlıdır.

Çıkar Çakışması ve Finansman Beyanı

Bu çalışmada çıkar çakışması ve finansman destek alındığı beyan edilmemiştir.

Kaynaklar

1. Lonergan GJ, Schwab CM, Suarez ES, Carlson CL. Neuroblastoma, ganglioneuroblastoma, and ganglioneuroma: radiologic-pathologic correlation. Radiographics 2002;22(4):911-34.
2. Geoerger B, Hero B, Harms D, Grebe J, Scheidhauer K, Berthold F. Metabolic activity and clinical features of primary ganglioneuromas. Cancer 2001;91(10):1905-13.
3. Stark DD, Moss AA, Brasch RC, deLorimier AA, Albin AR, London DA, et al. Neuroblastoma: diagnostic imaging and staging. Radiology 1983;148(1):101-5.
4. Sanal M, Meister B, Kreczy A, Unsinn K, Hager J. Intrathoracic ganglioneuroma and ganglioneuroblastoma: report of four cases. Eur Surg 2005;37:317–20.
5. Hönigschnabl S, Gallo S, Niederle B, Prager G, Kaserer K, Lechner G, et al. How accurate is MR imaging in characterisation of adrenal masses:update of a long-term study. Eur J Radiol 2002;41(2):113-22.

How to cite this article:
Öncel M, Sunam GS, Yıldıran H. A 5 Year-Old Case with Intratoracic Ganglioneuroma. J Clin Anal Med 2015;6(suppl 4): 551-3.