Schwannoma in C1/C2 Roots Presented with Occipital Neuralgia

Oksipital Nevralji ile Prezente olan C1/C2 Sinir Kökü Schwannomu; Olgu Sunumu

Occipital Neuralgia, Schwannom / Oksipital Nevralji, Schwannoma

Emre Delen[1], Ali Arslantaş[2], Murat Vural[2], Ulvi Çiftçi[3]
[1]Beyin ve Sinir Cerrahisi Servisi, Edirne Devlet Hastanesi, Edirne,
[2]Beyin ve Sinir Cerrahisi ABD, Eskişehir Osmangazi Üniversitesi, Eskişehir,
[3]Beyin ve Sinir Cerrahisi Servisi, Bakırköy Dr. Sadi Konuk Eğitim ve Araştırma Hastanesi, İstanbul, Türkiye

Özet

Periferik sinir myelinizasyonundan sorumlu olan schwann hücrelerinden köken alan tümöral oluşumlara schwannom ismi verilir. Schwannomlu hastaların ilk yakınmaları genelde geceleri artan, tutulan sinir köküne uyan düzeyde radiküler ağrıdır. Olguların oksipital nevralji ile prezente olması son derece nadirdir. Oksipital nevraljili olguların büyük kısmında etyoloji ortaya konamaz. Etyolojisinin saptanabildiği olguların yapısal nedenleri arasında 2. veya 3. servikal dorsal kökleri tutan tümöral oluşumlar yer alır. Bu yazıda, oksipital nevralji ile klinik veren üst servikal bölge schwannomalı bir olgu yayımlanmış olup literatür bilgilerimize göre şu ana kadar ki ikinci olgudur.

Anahtar Kelimeler

Spinal Tumor; Schwannom; Oksipital; Nevralji

Abstract

Schwannomas are the tumors originating from Schwann cells of the nerve sheath which covers peripheral nerves. Generally the initial symptom is radicular pain due to irritation or compression of the relevant nerve root which increases severely at night. Occipital neuralgic pain as a presenting symptom of these patients is extremely rare. In the vast of the cases, the etiology can not be determined. The tumors affecting the 2nd or 3rd cervical dorsal roots appear as the etiological factors of occipital neuralgia. In this paper we present a case of upper cervical Schwannoma presenting with occipital neuralgia and to our knowledge only one case has been reported previously in the literature to date.

Keywords

Spinal Tumors; Schwannom; Occipital; Neuralgia

DOI: 10.4328/JCAM.3751 Received: 09.07.2015 Accepted: 22.07.2015 Printed: 01.08.2015 J Clin Anal Med 2015;6(suppl 4): 554-6
Corresponding Author: Emre Delen, Departmant of Neurosurgery, Edirne State Hospital, Edirne, Turkey.
GSM: +905306144646 F.: +90 2845138305 E-Mail: emredelen1979@yahoo.com

Giriş

Tüm spinal kord tümörlerinin % 30 kadarını schwannomlar oluşturur [1]. Schwannomaların yakınmalarını ağrı ve spinal kanal basısını bağlı belirtiler meydana getirir. Erken dönemde ağrı, yakınmaların başında gelirken geç dönemde artık kanal basısına ait yakınmalar vardır. Klinik sendrom öncelikle tümörün koronal değilde longitüdinal yerleşimiyle çok daha yakın ilişkilidir [2]. Literatürde oksipital nevralji ile klinik bulan swchonnama vakası oldukça nadirdir. Oksipital nevraljili olguların büyük kısmında etyoloji ortaya konamaz. Etyolojisinin saptanabildiği olguların yapısal nedenleri arasında 2. veya 3. servikal dorsal kökleri tutan tümöral oluşumlar yer alır. Bu yazıda, literatürde pek de örneği olmayan, oksipital nevralji ile klinik bulmuş üst servikal bölge schwannomalı bir olgu sunulmuştur.

Olgu Sunumu

72 yaşında erkek hasta 2 yıldır ensede ve başın arka kısmından kollara yayılan ağrı yakınması ile çekilen servikal MRG sinde spinal tümör saptanması üzerine polikliniğimize başvurdu. Hastanın yapılan nörolojik muayenesinde motor veya duyu kaybı saptanmadı. Olgumuz Modifiye Mc Cormick Skalasına göre değerlendirildiğinde grade I olarak yorumlandı. Hastanın servikal MRG sinde C1/C2 sağ nöral forameni oblitere etmiş T1 sekansında hiperintens T2 sekansında izointens etraf dokulardan ayrılan sınırı olan 2x1,5 cm lik kitlesel lezyon tespit edildi. (resim 1) Hastaya total kitle çıkarımı yapıldı. (resim 2) Histopatolojik değerlendirme sonucu schwannom olarak geldi. Postoperatif olarak nörolojik defisit olmayan hasta şifa ile taburcu edildi.

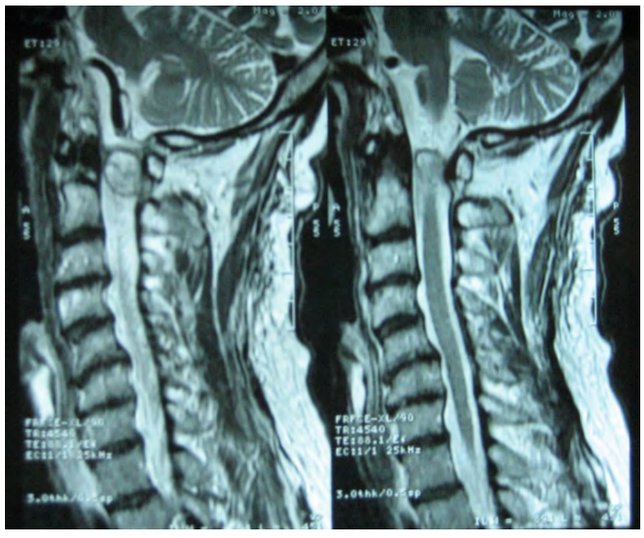

Resim 1. Hastanın servikal MRG sinde C1/C2 sağ nöral forameni oblitere etmiş T1 sekansında hiperintens T2 sekansında izointens etraf dokulardan ayrılan sınırı olan 2x1,5 cm lik kitlesel lezyon tespit edildi.

Tartışma

Santral sinir sistemi (SSS) ve periferik sinir sisteminin (PSS) belli bölgelerinde sinir hücreleri myelin denen iletim hızını arttırmayı sağlayan bir kılıfı tarafından sarılır. Myelin yapımından sorumlu hücreler sinir sisteminin belli bölgelerine göre değişir. Spinal kord içinde myelinizasyonu sağlayan oligodendrogliya hücreleri iken; spinal kordun sonrasında yani periferik sinir sistemi bölgesinde myelinizasyonu sağlayan schwann hücreleridir. Bu hücrelerden köken alan tümörlere ise schwannom ismi verilir.

Primer spinal tümörler tüm SSS tümörlerinin %2-4 'ünü oluştu-



Resim 2. Çıkartılan total kitlenin makroskobik görünümü.

rur [3]. Tüm spinal kord tümörlerinin % 30 kadarını da schwannomlar oluşturur [1]. Schwannomalar alışılagelmiş yerleşim yeri intradural extramedullar bölgedir ve bu bölgenin en sık tömürlerindendir; ancak literatürde hem intramedüller hem de ekstramedüller yerleşim gösteren olgular rapor edilmiştir [4,5].

Literatürdeki 179 spinal neurinomlu retrospektif bir çalışmada servikal yerleşim oranı % 45,4.

Hastalığın ilk ve en sık yakınması geceleri artan segmental ve radiküler ağrıdır [6]. Kord basısına ait motor kayıp ve duyu kusuru gibi yakınmalar hastalığın geç döneminde ortaya çıkar. Hastaların başlangıç semptomları pek ciddiye alınmadığından, sıklıkla hastaların tanı anında ciddi nörolojik sekelleri vardır [7].

Tüm spinal tümörlerde olduğu gibi schwannomların tanısında da vazgeçilmez yöntem manyetik rezonans görüntülemedir (MRG). Sinir kılıfı tümörleri T1 ağırlıklı sekanslarda %75 oranında izointens, T2 ağırlıklı sekanslarda %95 oranında hiperintens görülür [8]. Kontrastlı MRG görüntülerinde ise belirgin ve düzenli kontrast tutarlar [9]. T1 sekanslı çalışmalarda schwannomlar ile menengiomalar arasında belirgin farklılıklar görülmezken, T2 sekanslarda menengiomalar izointens görüntü vermesi ayrım yapılmayı kolaylaştırabilir. Schwannomlar genellikle omuriliğin arka veya arka-yan kısmında yerleşim gösterirlerken menengiomalar ön-yan kısımda yerleşim gösterirler.

Schwannomların içinden sinir lifleri geçmediğinden ve etraf sinir dokudan ayrılan bir kapsül formasyonu gösterdiğinden cerrahi total eksizyonu mümkün olan tümöral oluşumlardır. Cerrahi başarı kitlenin tümünün çıkarımı ile mümkündür. Total çıkarımın sonrasında radyoterapiye gerek yoktur. Nüks genellikle yetersiz çıkarım sonrasında sözkonusudur.

Uluslararası baş ağrısı topluluğunun "IHS"nin 2003 sınıflamasında kranial nevraljiler, primer ve sekonder başağrılarının ardından üçüncü bir grup olarak yer almaktadır. Kranial nevraljilerin alt grubu olan oksipital nevralji suboksipital bölge ve başın arka kısmına yayılan ağrı ile karakterizedir [10]. Oksipital nevraljinin etyolojisi iki gruba ayrılabilir [11]. Bunlar etyolojisi belirlenmiş olanlar ki bunlar küçük bir grubu oluşturur ve hastaların büyük kısmının oluşturduğu etyolojisi belirlenmemiş olanlardır. Hastalığın yapısal nedenleri ise oksipital sinir travması, servikal artroza bağlı bası (oksipital sinir veya servikal lifler) ve tümörler (2. veya 3. servikal dorsal kökleri tutan) gibi farklı nedenlerdir [10].

Bu yazıda oksipital nevraljinin yapısal nedeni olan servikal dorsal kökleri tutan schwannom olgusu sunulmuştur. Schwannomların oksipital nevralji ile klinik bulması son derece nadirdir. Konuyla ilgili literatürde sadece 1 vaka tespit edilmiştir [12]. Olgunun nadirliği yanında oksipital nevralji kliniği ile başvuran olgunun ayırıcı tanısında schwannomaların da olabileceği akılda tutulmalı ve buna yönelik ileri tanı yöntemleri yapılmalıdır.

Çıkar Çakışması ve Finansman Beyanı
Bu çalışmada çıkar çakışması ve finansman destek alındığı beyan edilmemiştir.

Kaynaklar

1. Van Goethem JWA, Van den Hauwe L, Özsarlak Ö, De Schepper AM, Parizel PM. Spinal tumors. Eur J Radiol 2004;50(2):159-76.
2. Murat V, Ali A. Spinal İntradural Ekstramedüller Tümörler. Turkiye Klinikleri J Surg Med Sci. 2007;3(51):146-9.
3. Ali Özcan B, Fikret B, Murat B, Mehmet Feryat D, Nurcan Ö. Spinal intradural tümörlerin tedavisi. Türk Nöroşir Derg 2007;17(2):132-7.
4. Gorman PH, Rigamonti D, Joslyn JN. Intramedullary and extramedullary schwannoma of the cervical spinal cord: case report. Surg Neurol 1989;32:459-62.
5. Ahmet B, Şeref D, Teoman C, Sahsine T. Cervical Intramedullary and Extramedullary Schwannoma. Turkish Neurosurg 1997;7:28–32.
6. Hülagü K, Mustafa İ, Celal K. Spinal tümörler: Schwannoma' larda Prognostik Faktörlerin Analizi. Fırat Üniv Sağlık Bilim Derg 2006;20(2):149-54.
7. Tomokatsu H, Kintomo T,Keiji S. Spinal Neurinomas:Clinical Analysis of 45 Surgical Cases. Neurol Med Chir (Tokyo) 1984;24:471-7.
8. Emel A, Adil Ö, Murat B, Hamza K. İntradural spinal kord basıları: Literatür araştırması ve ilk olgularımız. Harran Tıp Fak Der 2004;1(3):18-25.
9. ÜNAL F. Spinal tümörler. Kaya A, Selçuk P, Necmettin P, Recai T, editörler. Temel Nöroşirurji. 1. Baskı. Ankara: Buluş Tasarım ve Matbaacılık Hizmetleri; 2005. p.1124-30
10. Fuat G, Ebru K. Kranial Nevraljilerde Semptom ve Ayırıcı Tanı; Ondokuz Mayıs Univ. Tip Derg. 2004;21(1):50–5.
11. Loeser DJ. Cranial Neuralgias. In: Bonica JJ, editors. The Management of Pain. 2Nd ed. London: Lea and Febiger; 1990. p.676–86.
12. Ivan Garza. Craniocervical Junction Schwannoma Mimicking Occipital Neuralgia. Headache 2007;47:1204-5.

How to cite this article:
Delen E, Arslantaş A, Vural M, Çiftçi U. Schwannoma in C1/C2 Roots Presented with Occipital Neuralgia. J Clin Anal Med 2015;6(suppl 4): 554-6.