Moyamoya Disease Clinical Course and Severity in Childhood

Çocukluk Çağında Moyamoya Hastalığının Klinik Seyri ve Şiddeti

Çocukluk Çağında Moyamoya Hastalığı / Moyamoya Disease in Childhood

Ayşe Kaçar Bayram[1], Sefer Kumandaş[1], Halil Dönmez[2], Mehmet Canpolat[1], Selim Doğanay[3], Hakan Gümüş[1], Hüseyin Per[1]
[1]Çocuk Sağlığı ve Hastalıkları Anabilim Dalı, Çocuk Nöroloji Bilim Dalı, [2]Radyoloji Anabilim Dalı, [3]Radyoloji Anabilim Dalı, Çocuk Radyoloji Bilim Dalı, Erciyes Universitesi Tıp Fakultesi, Kayseri, Türkiye

Özet

Amaç: Moyamoya hastalığı (MMH) ağırlıklı olarak internal karotis arterleri ve onun ana dallarını etkileyen progressif ve oklüzif nadir bir serebrovasküler hastalıktır. Bu çalışmanın amacı pediatrik hastalarda MMH'nin klinik seyri ve şiddetini değerlendirmektir. Gereç ve Yöntem: Biz MMH olan 5 ardışık pediatrik hastanın klinik ve radyolojik özellikleri odaklı, 58 aylık izlem süresi boyunca tedavi ve sonuçlarını inceledik. Bulgular: Çalışma popülasyonu 3 erkek ve 2 kızdan oluşuyordu. Hastaların ortalama tanı yaşı 7.2 ± 3.4 yıl (yaş aralığı: 3-10 yıl) idi. Ortalama takip süresi 30,4 ± 17,4 ay (takip aralığı: 12-58 ay) idi. Başvurudaki nörolojik bulgular 4 hastada (%80.0) motor defisit, 2 hastada (%40.0) epileptik nöbetler, 3 hastada (%60.0) hareket bozuklukları ve 1 hastada (%20.0) baş ağrısını içeriyordu. Beyin MRG'sinde tüm hastalarda enfarkt alanları mevcuttu. Anjiografik bulgular hastaların tümünde internal karotis arter stenozunu, 3'ünde ön serebral arter stenozunu, 3'ünde orta serabral arter stenozunu, 2'sinde arka serabral arter stenozunu, ve 1'inde vertebral arter stenozunu içeriyordu. Tüm hastalara enoksaparin tedavisi başlandı. Takip sürecinde 1 hastada subdural hematom gelişti. Serebral enfarktlar tıbbi tedaviye rağmen 4 hastada nüks etti. Tartışma: Bu hastalık nadir olmakla beraber önemli bir pediatrik inme nedenidir. MMH olan çocuklarda klinik tablonun ağırlığı ve seyri farklılık arzeder. Erken tanı ve uygun tedavi önem taşımaktadır.

Anahtar Kelimeler

Moyamoya Hastalığı; Serebrovaküler Hastalık; Klinik Seyir; Tedavi; Çocuklar

Abstract

Aim: Moyamoya disease (MMD) is a rare, progressive and oclusive cerebrovascular disorder, predominantly affecting the terminal segment of the internal carotid arteries (ICA) and its main branches. The purpose of this study is to evaluate the clinical course and severity of MMD in pediatric patients. Material and Method: We examined 5 consecutive pediatric patients with MMD, focusing on clinical and radiological features, the therapy and outcome over the 58-month follow-up period. Results: The study population consisted of 3 boys and 2 girls. The mean age at diagnosis of patients was 7.2 ± 3.4 years (age range: 3-10 years). The mean duration of follow-up was 30.4 ± 17.4 months (follow-up interval: 12-58 months). Neurological findings at presentation included: motor deficit in 4 patients (80.0%), epileptic seizures in 2 patients (40.0%), movement disorders in 3 patients (60.0%), and headache in 1 patients (20.0%). There was areas of infarction on brain MRI in all patients. Angiographic findings included: internal carotid artery stenosis in all patients, anterior cerebral artery stenosis in 3 patients, middle cerebral artery stenosis in 3 patients, posterior cerebral artery stenosis in 2 patients, and vertebral artery stenosis in 1 patient. Enoxaparine therapy was started to all patients. Subdural hematoma developed in 1 patient during follow-up. Cerebral infarctions recurred despite medical treatment in 4 patients. Discussion: Although this disease is rare, it is an important cause of pediatric stroke. MMD shows different clinical course and disease severity in childhood. Early diagnosis and appropriate treatment are crucial.

Keywords

Moyamoya Disease; Cerebrovascular Disease; Clinical Course; Treatment; Children

DOI: 10.4328/JCAM.3833 Received: 12.08.2015 Accepted: 27.08.2015 Printed: 01.08.2015 J Clin Anal Med 2015;6(suppl 4): 523-6
Corresponding Author: Hüseyin Per, Çocuk Sağlığı ve Hastalıkları Anabilim Dalı, Çocuk Nöroloji Kliniği, Erciyes Üniversitesi Tıp Fakültesi, 38039, Melikgazi, Kayseri, Türkiye. T.: +90 3522076666 F.: +90 3524375825 E-Mail: huseyinper@yahoo.com

Giriş

Moyamoya hastalığı (MMH) bilateral internal karotis arterler'in (IKA) supraklinoid segmenti ve onun ana dallarının pregressif oklüzyonu ile seyreden ve bu oklüzyonun neticesinde beyinde bazalden başlayarak ince vasküler ağların (moyamoya damarları) belirginleşmesi ile karakterize kronik nadir bir serebrovasküler hastalıktır [1,2]. Serebral anjiografide bu vasküler ağın görünümü sigara dumanını andırdığı için 1969 yılında hastalığa ilk adını veren Suzuki ve Takaku janponca'da sigara dumanı anlamına gelen "moyamoya" adını vermişlerdir [3]. MMH'nin insidansı yüksek olmamakla birlikte önemli bir çocukluk çağı serebrovasküler inme nedenidir (4-6). Çocukluk çağında başlıca klinik bulguları tekrarlayan iskemik ataklar, çok sayıda serebral enfarkt, nöbet, baş ağrısı ve gelişme geriliğidir [1,2,4-6]. Geri dönüşümsüz nörolojik hasarın engellenmesi için zamanında tanı ve uygun tedavi yaklaşımı çok önemlidir [7]. MMH'nin görülme sıklığı bölgesel farklılıklar gösterir. Japonya ve Güney Kore gibi uzak doğu ülkelerinde görülme sıklığı Avrupa ve Amerika'ya göre daha fazladır [7]. MMH'nin etyopatogenezi bilinmemesine rağmen, ailevi görülme sıklığının fazla olması poligenik geçişli veya düşük penetranslı otozomal dominant kalıtımın rol oynadığını düşündürmektedir [8,9].

MMH'nin tanısında beyin manyetik rezonans görüntüleme (MRG), T2 ağırlıklı ve FLAIR görüntüleme beyin parankiminde iskemik ve hemorajik lezyonları lokalize etmek için yararlıdır. Difüzyon ağırlıklı MR iskemik inme akut aşamasında doku hasarını bulmak için kullanılabilir. Ayrıca T2 ağırlıklı görüntüleme Willis poligonu etrafında tıkayıcı lezyonları belirlemede ve dilate moyamoya damarlarının saptamada faydalı bilgiler sunabilmektedir [1,2]. Özellikle 1.5 tesla ve üstü MRG cihazları ile yapılan manyetik rezonans anjiyografi (MRA) non-invaziv bir şekilde moyamoya hastalığını teşhis etmek için önerilse de, günümüzde hala MMH'nin tanısının konmasında serebral dijital substraksiyon anjiyografi (DSA) altın standart olmaya devam etmektedir [1].

Bu çalışmada kliniğimizde MMH tanısı alan çocukların klinik ve radyolojik özellikleri, uygulanan tedavi yöntemleri ve klinik seyirleri sunulmaktadır.

Gereç ve Yöntem

Mayıs 2010 ile Nisan 2015 tarihleri arasında Erciyes Üniversitesi Tıp Fakültesi Çocuk Nörolojisi bölümünde takip edilen ve MMH tanısı alan 5 hasta çalışmaya alındı. Hastaların tanıları beyin anjiyografisinde terminal internal karotid arterlerde ve/veya ön ve orta serebral arterlerin proksimal bölümlerinde oklüzyon ve arterial fazda anormal damar ağı (moyamoya damarları) saptanmasına göre yapıldı. Tüm hastaların yaş, cinsiyet, takip süreleri, klinik özellikleri, eşlik eden hastalıkları, elektroensefalografi (EEG), beyin MRG, beyin MRA, beyin DSA özellikleri ve uygulanan tedavi yöntemleri elde edildi. Hastaların uzun dönem klinik sonuçları yakın zamandaki kontrollerinde yapılan nörolojik muayene özelliklerine göre belirlendi.

Bulgular

Hastaların 3'ü erkek 2'si kız idi. Ortalama yaş 9,8 ± 4,0 yıl (yaş aralığı: 5-15 yıl) idi. Ortalama tanı yaşı 7.2 ± 3.4 yıl (yaş aralığı: 3-10 yıl) idi. Ortalama takip süresi 30,4 ± 17,4 ay (takip aralığı: 12-58 ay) idi. Hastalarımızın 4'ü (%80.0) hemiparezi, 2'si (%40.0) epileptik nöbetler, 2'si (%20.0) ataksi, 1'i (%20.0) tremor ve 1'i (%20.0) sadece akut tekrarlayan baş ağrısı ve bulantı kusma ile kliniğimize başvurdu. Hastalarımızın demografik, klinik ve radyolojik özellikleri Tablo 1'de özetlenmiştir. Bir olguda hipoksik iskemik ensefalopatiye bağlı serebral palsi mevcuttu.

Afebril nöbeti olan hastaların patolojik EEG bulguları sırasıyla 2 hastadan birincisinin EEG'si zemin ritmi düzensizliği, bilateral sentroparietal, parietooksipital ve sağ frontosantral bölgelerde keskin dalga aktivtesi gösterdi. İkincisinin EEG'sinde her iki hemisfer temporal ve sentroparietal bölgelerde teta ritminde keskin yavaş dalga aktivitesi saptandı.

Beyin MRG'sinde tüm hastalarda enfarkt alanları saptandı. Bu olguların birinde yaygın serebral atrofi ve ensefalomalazi mevcuttu. Beyin MRA ve DSA'da 4'ünde bilateral, 1'inde sağ olmak üzere hastaların tümünde internal karotis arter oklüzyonu; 2'sinde bilateral, 1'inde sol olmak üzere hastaların 3'ünde ön serabral arter oklüzyonu; 1'inde bilateral, 2'sinde sağ olmak üzere hastaların 3'ünde orta serabral arter oklüzyonu; 1'inde bilateral, 1'inde sağ olmak üzere hastaların 2'sinde arka serabral arter oklüzyonu ve bir hastada vertebral arter oklüzyonu saptandı (Tablo 1). Bir hastamıza ait beyin görüntüleme özellikleri Resim 1'de görülmektedir.

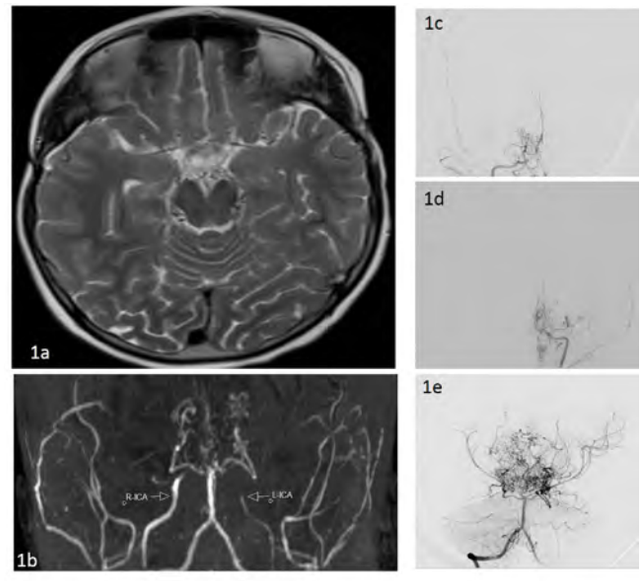

Resim 1. T2A aksiel MRG'de (1a) Willis poligonunu oluşturan ana vasküler yapılar izlenmemektedir. Bu düzeyde perimezensefalik artmış kolletaral vasküler yapılar dikkati çekiyor. TOF tekniği ile alınan MR anjiyografisinde (1b) her iki İKA supraklinoid segmentleri ile bilateral posterior serebral arterler proksimallerinin oklüde olduğu buna sekonder artmış kollateral vaskülerite izlenmektedir. Sağ internal karotis (1c) ve sol internal karotis arter (1d) anjiyografik görüntülerde her iki internal karotid arterin supraklinoid düzeyde oklüde olduğu ekstra-intrakranial kolleteral vaskülerite minimal artış izlenmektedir. Verebrobaziller sistem enjeksiyonlarında (1e) bazal ganglionlar düzeyindeki anormal kolleterallerin oluşturduğu hastalığa adını veren tipik dumansı görüntü izlenmektedir.

Hastaların tümüne enoksaparin başlandı. Epileptik nöbeti olan 2 hastaya antiepileptik tedavi verildi. Takip sürecinde medikal tedaviye rağmen iki hastada 2 kez, bir hastada 3 kez ve bir hastada 1 kez olmak üzere 4 hastada tekrarlayan serebral enfarktlar gelişti. Tedaviye rağmen nüks serebral enfarkt gelişen bu 4 hastamıza indirekt revaskülarizasyon cerrahisi önerildi. Bu hastalardan 1'ine cerrahi uygulandı, fakat 3'ünün ailesi cerrahi tedaviyi reddetti. Bir hastada enoksiaparin tedavisinin 2. haftasında subdural hematom gelişti. Bu hastada enoksiparin tedavi dozu

yeniden düzenlendi ve subdural hematom drenajı uygulandı.
En son kontrol nörolojik muayenelerinde 1 hastada ağır derecede mental gerilik, spastik tetraparezi ve epilepsi; 1 hastada hafif derecede mental gerilik ve sağ silik hemiparezi; 2 hastada hafif derecede mental gerilik ve 1 hastada sadece epilepsi saptandı (Tablo 1).

Tablo 1. Moyamoya hastalığı olan çocukların demografik, klinik ve radyolojik özellikleri

Özellikler	Olgu 1	Olgu 2	Olgu 3	Olgu 4	Olgu 5
Tanı yaşı/Cinsiyet	4 yıl/Kız	10 yıl/Kız	9 yıl/Erkek	3 yıl/Erkek	10 yıl/Erkek
Takip süresi	35 ay	24 ay	12 ay	23 ay	58 ay
Geçici iskemik atak	+	+	+	+	+
Nörolojik defisit	+	+	☐	+	+
Nöbet	☐	☐	☐	+	+
Hareket Bozukluğu	Ataksi	Tremor	☐	☐	Ataksi
Baş ağrısı	☐	☐	☐	+	☐
Beyin MRG	Multiple infarkt, serebral atrofi, subdural hematom	Multiple infarkt	İskemik gliotik değişiklikler, Multiple infarkt	Akut enfarkt	Multiple infarkt, Serebral atrofi, yaygın ensefalomlazi
Serebral Anjiyografi					
İKA	Bilateral stenoz	Bilateral stenoz	Sağ stenoz	Bilateral stenosis	Bilateral stenosis
ÖSA	☐	Bilateral stenoz	☐	Sol stenoz	Bilateral stenosis
OSA	☐	Bilateral stenoz	Sağ stenoz	☐	Sağ stenoz
ASA	Bilateral stenoz	☐	Sağ stenoz	☐	☐
Diğer	☐	☐	☐	Bilateral VA stenoz	☐
Medikal tedavi	Enoksaparin	Enoksaparin	Enoksaparin	Enoksaparin	Enoksiparin
Medikal tedavi sonrası gelişen serebral enfarkt sayısı	3	2	1	0	2
Cerrahi tedavi	Uygulandı	Aile kabul etmedi	Aile kabul etmedi	Önerilmedi	Aile kabul etmedi
En son kontrol muayenesi	Hafif MR, sağ silik hemiparezi	Hafif MG	Hafif MG	Normal psikomotor gelişim, Epilepsi	Ağır MG, spastik tetraparezi, epilepsi

Kısaltmalar: ASA: Arka serebral arter, İKA: İnternal karotis arter, MR: mental gerilik; MRG: Magnetik rezonans görüntüleme, OSA: Orta serebral arter, ÖSA: ön serebral arter, VA: Vertebral arter

Tartışma

MMH'nin histopatolojik karakteristiği karotis arter oklüzyonudur. Terminal İKA'in intima tabakası fibromüsküler kalınlaşma, internal elastik laminada düzensiz ondülasyon ve media tabakası incelme gösterir [1,2]. Bununla beraber İKA'nın intrakranial segmentinde ve onun ana dallarındaki tıkanıklığın ve beyin tabanından anormal damar ağı formasyonunun nedeni tam anlaşılamamıştır.
Hastalığın gelişiminde altta yatan mekanizmaların aydınlatılması için ileri çalışmalara ihtiyaç vardır. MMH ile ilişkili hastalıkların sayısı artmaya devam etmektedir. Nörofibromatozis, Down sendromu, polikistik böbrek hastalığı, fibromüsküler displazi ve menenjit bunlardan başlıcalarıdır [10]. Bu hastalıkların varlığında MMH moyamoya sendromu olarak adlandırılır. Moyamoya sendromunda, altta yatan hastalığın ve genetik zeminin damarsal yapıdaki anormalliğe yatkınlık sağladığı tezini desteklemektedir.
Çocuklarda MMH'nin başlıca semptomları monoparazi, hemiparazi, afazi, dizartri, başağrısı, nöbetler ve istemsiz hareketlerdir [1,2,5]. Bu çalışmada hastalarımızın 4'ü hemiparezi, 2'si epileptik nöbetler, 2'si ataksi, 1'i (%14.3) tremor ve 1'i baş ağrısı ile kliniğimize başvurdu. Sonuçta 4 hastamız tipik MMH klinik septomlarına sahip iken, 1 hastamız sadece akut tekrarlayan baş ağrısı ve bulantı kusma ile başvurmuştur. Bu nedenle akut tekrarlayan baş ağrısı ile başvuran ve özellikle aile hikayesi olan çocuklarda MMH ayırıcı tanıda mutlaka düşünülmelidir.
Klinik tablo çocuklarda daha çok iskemik semptomlar şeklinde olup geçici iskemik ataklar ve özellikle frontal lob'da İKA sulama bölgesinde enfaktlar ile karakterizedir [1,2,5-7]. Bu çalışmada beyin MRG'sinde tüm hastamızda akut enfarkt alanları saptandı. Bu olguların birinde yaygın serebral atrofi ve ensefalomalazi mevcuttu. MMH'de iskemik belirtilerin ortaya çıkma nedeni, kollateral damarların gelişiminin yeterli olmamasına bağlanmıştır. MMH'nin tedavisinde amaç iskemik belirtileri önlemek ve enfarkt olasılığını en aza indirgemektir. Bu amaçla tıbbi tedavide antikoagülan ve/veya antitrombotik ilaçlar verilmektedir. Bu çalışmadaki hastaların tümüne enoksaparin tedavisi başlandı. Bir hastada enoksaparin tedavisinin 2. haftasında subdural hematom gelişti. Bu hastada enoksaparin tedavi dozu yeniden düzenlendi ve subdural hematom drenajı uygulandı. Medikal tedavi altındaki MMH olan hastalarda gelişebilecek tedavi komplikasyonları açısından hastalar bilgilendirilmeli ve yakından takip edilmelidir.
Tekrarlayan inmeler ve hastalığın küçük yaşta ortaya çıkması kötü prognostik faktörlerdir. Erken tanı ve uygun tedavi uygulanmayan hastalarda hastalık progresif seyredebilir ve sonuçta kortikal atrofi ve mental reterdasyon ile sonuçlanabilir. Bu çalışmada hastalarımızın ortalama tanı yaşı 7.2 ± 3.4 yıl (3-10 yıl) idi ve hastaların 4'ünde hafiften ağıra kadar değişen psikomotor gerilik gelişmişti. Günümüzde rekürren progresif iskemik olaylar ve azalmış serebral perfüzyon rezervi olan MMH olan çocuklarda serebral kan akımını arttırmaya yönelik cerrahi revaskülarizasyon yöntemleri genel kabul görmektedir [1,2,7]. Bu çalışmada hastalarımızın 4'üne indirekt revaskülarizasyon cerrahisi önerildi. Bu hastalardan 1'ine cerrahi uygulandı, fakat 3'ünün ailesi cerrahi tedaviyi reddetti. Cerrahi uygulanan hastamızda tedavi sonrası takiplerde yeni enfarkt gelişmedi ve cerrahiye bağlı her hangi bir komplikasyon izlenmedi. Kötü prognostik faktörlere sahip hastalarda revaskülarizasyon cerrahisi uygun bir tedavi yöntemi olarak gözükmektedir.
Bu çalışmadaki hastaların en son kontrol nörolojik muayenelerinde 1 hastada ağır derecede mental gerilik, spastik tetraparezi ve epilepsi; 1 hastada hafif derecede mental gerilik ve sağ silik hemiparezi; 2 hastada hafif derecede mental gerilik; 1 hastada sadece epilepsi saptandı. Bu sonuç MMH olan çocukların çok farklı şiddette klinik seyre sahip olduklarını göstermektedir. Bu durum genetik zeminin yanında multifaktöriyel mekanizma-

ların hastalığın gelişimi ve klinik seyrin şiddetinde etkili olduğunu düşündürmektedir.

Sonuç olarak MMH çocukluk çağında önemli bir inme nedeni olup, çok farklı klinik seyre sahiptir. Erken tanı ve uygun tedavi hastalığın geri dönüşümsüz komplikasyonlarından korunmak amacıyla çok önemlidir. Hangi faktörlerin klinik progresyonunda etkili olduğunun anlaşılması için ileri çalışmalara ihtiyaç vardır.

Teşekkürler

Biz bu çalışmaya katılımlarından dolayı tüm hastalar ve hasta ailelerine teşekkür ederiz.

Çıkar Çatışması Beyanı

Yazarların bu makalenin araştırma, yazarlık ve/veya yayın ile ilgili herhangi bir çıkar çatışmaları bulunmamaktadır.

Finansal Destek

Yazarlar araştırma, yazarlık ve bu makalenin yayınlanması için herhangi bir finansal destek almamışlardır.

Kaynaklar

1. Kuroda S, Houkin K. Moyamoya disease: current concepts and future perspectives. Lancet Neurol 2008;7(11):1056-66.
2. Takanashi J. Moyamoya disease in children. Brain Dev 2011;33(3):229-34.
3. Suzuki J, Takaku A. Cerebrovascular "moyamoya" disease. Disease showing abnormal net-like vessels in base of brain. Arch Neurol 1969;20(3):288-99.
4. Per H, Unal E, Poyrazoglu HG, Ozdemir MA, Donmez H, Gumus H, et al. Childhood stroke: results of 130 children from a reference center in Central Anatolia, Turkey. Pediatr Neurol 2014;50(6):595-600.
5. Smith ER, Scott RM. Moyamoya: epidemiology, presentation, and diagnosis. Neurosurg Clin N Am 2010;21(3):543-51.
6. Oh CH, Chung J, Hyun D, Kim E, Park H. Cerebrovascular disease and stroke in Korean male adolescent. Yonsei Med J 2012;53(3):467-76.
7. Han H, Kuroda S, Shimoda Y, Houkin K. Early diagnosis and surgical revascularization for a predictive case of moyamoya disease in a boy born to a moyamoya mother. J Child Neurol 2012;27(3):408-13.
8. Miyatake S, Miyake N, Touho H, Nishimura-Tadaki A, Kondo Y, Okada I, et al. Homozygous c.14576G>A variant of RNF213 predicts early-onset and severe form of moyamoya disease. Neurology 2012;78(11):803-10.
9. Miyawaki S, Imai H, Shimizu M, Yagi S, Ono H, Mukasa A, et al. Genetic variant RNF213 c.14576G>A in various phenotypes of intracranial major artery stenosis/occlusion. Stroke 2013;44(10):2894-7.
10. Nzwalo H, Santos V, Gradil C, Vieira JP, Mendonça C. Caucasian familial moyamoya syndrome with rare multisystemic malformations. Pediatr Neurol 2013;48(3):240-3.

How to cite this article:

Bayram A.K, Kumandaş S, Dönmez H, Canpolat M, Doğanay S, Gümüş H, Per H. Moyamoya Disease Clinical Course and Severity in Childhood. J Clin Anal Med 2015;6(suppl 4): 523-6.